



ARTÍCULO ORIGINAL

Resultados visuales en pacientes operados de facoemulsificación con implante de lente intraocular libre de microvacuolas en el Hospital General de México



Miguel Ángel Villanueva-Nájera* y Sergio Herrero-Herrera

Servicio de Oftalmología, Hospital General de México Dr. Eduardo Liceaga, México D.F., México

Recibido el 9 de febrero de 2015; aceptado el 23 de junio de 2015

Disponible en Internet el 12 de septiembre de 2015

PALABRAS CLAVE

Implante de lente intraocular;
Facoemulsificación;
Agudeza visual;
Opacificación de cápsula

Resumen

Objetivo: Determinar los resultados visuales del lente intraocular libre de microvacuolas en pacientes operados de facoemulsificación en el Hospital General de México.

Material y métodos: Se realizó un estudio observacional transversal descriptivo de pacientes en los que se realizó extracción de catarata con colocación de lente intraocular libre de microvacuolas por un mes.

Variables de interés: Agudeza visual, formación de microvacuolas y opacificación de cápsula posterior.

Resultados: Se incluyeron 190 ojos de 156 pacientes, 59.5% del género femenino y 40.5% del género masculino con un promedio de edad de 65.35 ± 11.2 años (6-90 años). La agudeza visual prequirúrgica fue de $1.2 \log\text{MAR} \pm 0.78$ (0.3-3.5), a la semana $0.34 \pm 0.47 \log\text{MAR}$ (0-3.5) y al mes de $0.20 \pm 0.33 \log\text{MAR}$ (0-3.5). En 29 ojos de 27 pacientes hubo enfermedades oculares, con una agudeza visual de $1.7 \pm 1 \log\text{MAR}$ (0.18-3.5) prequirúrgica, $0.9 \pm \log\text{MAR}$ (0-3.5) a la semana y $0.6 \pm 0.4 \log\text{MAR}$ (0-3.5) al mes posoperatorio. No se observó formación de microvacuolas ni opacificación de la cápsula posterior en ningún caso en el periodo de observación.

Conclusiones: No se observó la formación de microvacuolas ni opacificación de la cápsula posterior, mejorando la agudeza visual de los pacientes operados de facoemulsificación con colocación del lente intraocular libre de microvacuolas en un mes de observación.

© 2015 Sociedad Mexicana de Oftalmología. Publicado por Masson Doyma México S.A. Este es un artículo Open Access bajo la licencia CC BY-NC-ND (<http://creativecommons.org/licenses/by-nc-nd/4.0/>).

* Autor para correspondencia: Dr. Balmis No. 149, Col. Doctores, Delegación Cuauhtémoc, México, D.F., C.P. 06726.

Correo electrónico: mavn82@hotmail.com (M.Á. Villanueva-Nájera).

KEYWORDS

Lens implantation,
intraocular;
Phacoemulsification;
Visual acuity;
Capsule opacification

Visual outcomes in patients operated by phacoemulsification and glistening-free intraocular lens implantation in Hospital General de Mexico

Abstract

Purpose: To determine visual outcomes with glistening-free intraocular lens implantation in phacoemulsification patients at the Hospital General de Mexico.

Material and methods: An observational transversal and descriptive study was designed with phacoemulsification patients with glistening-free intraocular lens implantation for one month.

Variables of interest: Visual acuity, glistening and posterior capsule opacity.

Results: A total of 190 eyes of 156 patients were included, 59.5% were female and 40.5% were male with an average age of 65.35 ± 11.2 years (6-90 years). Presurgical visual acuity was $1.2 \log\text{MAR} \pm 0.78$ (0.3-3.5) at day one, $0.34 \pm 0.47 \log\text{MAR}$ (0-3.5) at day 7, and $0.20 \pm 0.33 \log\text{MAR}$ (0-3.5) at one month; 29 eyes of 27 patients had ocular pathologies whose presurgical visual acuity was $1.7 \pm 1 \log\text{MAR}$ (0.18-3.5) at day one, $0.9 \pm \log\text{MAR}$ (0-3.5) at day 7, and $0.6 \pm 0.4 \log\text{MAR}$ (0-3.5) at one month. No glistening or posterior capsule opacities were seen.

Conclusions: No glistening or posterior capsule opacity were seen, patients' visual acuity improves with glistening-free intraocular lens implantation in the first month.

© 2015 Sociedad Mexicana de Oftalmología. Published by Masson Doyma México S.A. This is an open access article under the CC BY-NC-ND license (<http://creativecommons.org/licenses/by-nc-nd/4.0/>).

Introducción

La cirugía de catarata ha evolucionado constantemente, con una creciente variedad de opciones para personalizar y optimizar los resultados visuales. Durante la última década, la tecnología de los materiales para lentes intraoculares (LIO) ha avanzado sustancialmente, lo que resulta en la mejoría de la función visual¹. El desarrollo de los lentes de polímero de acrílico hidrofóbico han sido probados y aprobados por la Food and Drug Administration de EE. UU. (FDA) en la forma de un lente de 3 piezas (XACT X-60/X-70; Advanced Vision Science, Goleta, CA, EE. UU.). Más recientemente, se introdujo el MX60 LIO (enVista® modelo MX60; Bausch & Lomb, Rochester, NY, EE. UU.), en el que las hápticas y la óptica forman una sola pieza a partir del mismo polímero de acrílico hidrofóbico: un lente libre de microvacuolas (libre de glistening) con asfericidad neutra².

Típicamente, la córnea del ojo humano refracta un ángulo de onda plana en una onda esférica. En la mayoría de los casos, los rayos periféricos se refractan en posiciones más cercanas al vértice corneal que al rayo paraxial^{3,4}.

El frente de onda corneal exhibe aberración esférica (AE) positiva. Hasta hace poco, los LIO con superficie de refracción esférica se utilizaron en ojos áfacos. Tales LIO exhibieron una AE positiva, añadida a la AE corneal, que suele ser positiva. Por lo tanto, el total de AE pseudofáquica suele ser alta y la calidad de imagen es mala.

En los últimos años los LIO con cantidades variables de AE negativa han aparecido en el mercado. Estos están diseñados para contrarrestar la AE corneal positiva^{5,6}. La cantidad de AE negativa es diferente para los distintos tipos de lentes asféricos.

El MX60 LIO ha demostrado un buen perfil de seguridad, excelentes resultados visuales, refracción y estabilidad rotacional, una baja incidencia de la opacidad de cápsula posterior y ninguna incidencia de reflejos cuando se utiliza para corregir la afaquia en cirugía de catarata⁷.

La combinación de la háptica c-loop y el material brillante libre de bioadhesivo, que absorbe una cantidad predeterminada de agua, deja un LIO biomecánicamente estable. El mismo material utilizado en asociación con un diseño de las hápticas de doble c-loop facilita la manipulación transquirúrgica y la colocación del LIO en una bolsa capsular pequeña, sin perjudicar las otras propiedades biomecánicas de un diseño único⁸.

Objetivo

Conocer los resultados visuales en pacientes operados de facoemulsificación en el Hospital General de México con implante de LIO enVista®.

Materiales y métodos

Se realizó un estudio observacional, transversal, no comparativo en el periodo comprendido entre marzo y diciembre de 2014, obteniendo los datos de los expedientes clínicos de pacientes operados con técnica de facoemulsificación con implante de LIO enVista® en el Hospital General Dr. Eduardo Liceaga de México. Todos fueron operados por el mismo cirujano (M.A.V.N.). De ellos se obtuvieron los siguientes datos demográficos: expediente, nombre, edad, género, mejor agudeza visual, ojo operado, enfermedades oculares y enfermedades sistémicas en la etapa prequirúrgica, así como el poder del LIO implantado y las complicaciones intraoperatorias. En el periodo posoperatorio se evaluaron las siguientes variables en el día 7 y el día 30 del evento quirúrgico: formación de glistening, opacidad de cápsula posterior, mejor agudeza visual, complicaciones posoperatorias como lo son inflamación, descentramiento o subluxación del LIO, desprendimiento de retina, desprendimiento coroido, aumento de la presión intraocular, edema estromal, hipema y permanencia de restos nucleares o corticales en

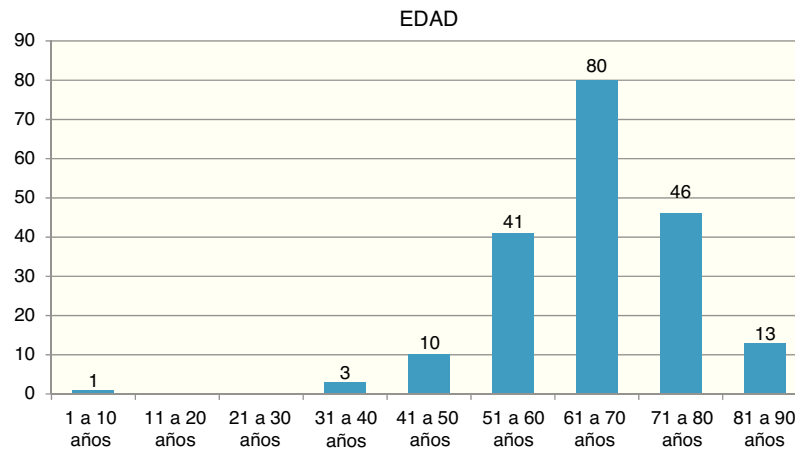


Figura 1 Distribución de edad con respecto a ojos operados.

la bolsa capsular. En lo que respecta a la agudeza visual, se realizó la conversión a logMAR para realizar su cálculo en variable numérica. En el caso de una agudeza visual de percepción de luz, se utilizó el valor arbitrario de 3.5 en la escala de logMAR.

Se excluyeron aquellos expedientes incompletos y se eliminaron aquellos que no cumplieran con el tiempo de observación posoperatorio de un mes posterior al implante de LIO.

Se realizó el análisis descriptivo de las variables estudiadas, así como su análisis inferencial, utilizando la prueba t de Student de 2 extremos para el análisis de las variables numéricas y la prueba de X^2 para las variables ordinales y nominales. Se determinó una p de 0.05 como un resultado estadísticamente significativo.

Resultados

Se analizaron 190 ojos de 156 pacientes operados en el periodo comprendido entre marzo y diciembre de 2014, con una edad promedio de 65.35 ± 11.24 años, con un rango de 6 a 90 años (fig. 1). La proporción de ojo intervenido fue de 56.3% (107) ojos derechos y 43.7% (83) ojos izquierdos. El 59.5% (113) de los operados fueron del género femenino y el 40.5% (77) del género masculino (fig. 2). El promedio

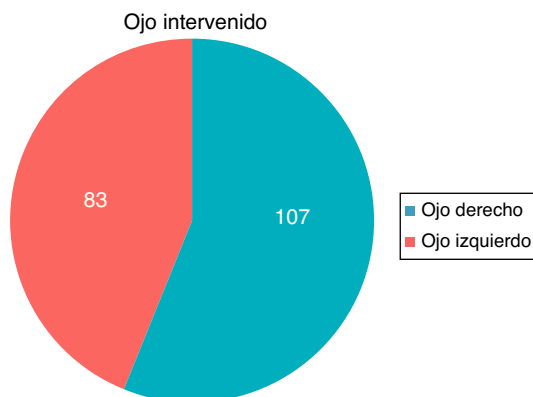


Figura 2 Distribución de la muestra de acuerdo con el ojo intervenido.

de visión previa a la intervención quirúrgica fue de logMAR 1.20 ± 0.78 con rango de 0.3 a 3.5 (Snellen 20/317, rango PL a 20/40) (fig. 3). Las enfermedades oculares encontradas se observan en la figura 4.

El poder promedio del LIO implantado fue de 20.58 ± 4.37 D con un rango de 2 a 30 D (fig. 5). No se obtuvieron complicaciones intraoperatorias ni posoperatorias en ninguno de los pacientes incluidos, tampoco presentó ninguno opacidad de cápsula posterior ni glistening.

La agudeza visual al día 7 posoperatorio fue en promedio de 0.34 ± 0.47 en la escala de logMAR con rango de 0 a 3.5 (Snellen 20/44, rango PL a 20/20) y al día 30 el promedio fue de 0.20 ± 0.33 en la escala de logMAR con rango de 0 a 3.5 (Snellen 20/32, rango PL a 20/20), como se muestra en la figura 6. La presencia de enfermedad ocular fue condicional para un resultado visual adverso (X^2 de 58.25 con una $p < 0.05$).

De las enfermedades observadas, el 24% fue cirugía combinada de facoemulsificación y trabeculectomía, y el 76% restante de diversas enfermedades (fig. 7). En cuanto a los resultados visuales comparados con los pacientes sin enfermedad ocular, se observó una diferencia estadísticamente significativa de $p < 0.5$ en el periodo prequirúrgico, a la semana y al mes posoperatorio (fig. 8).

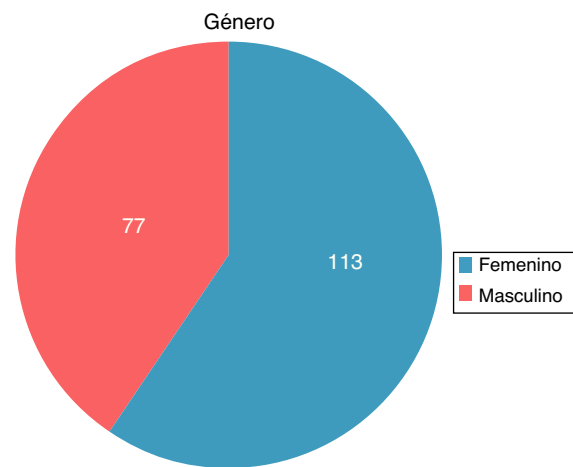


Figura 3 Distribución de la muestra de acuerdo con el género.

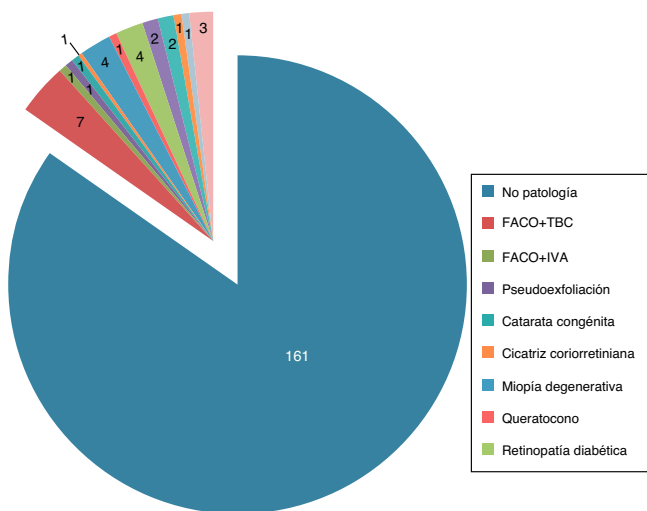


Figura 4 Distribución de la muestra de acuerdo con la enfermedad ocular previa.

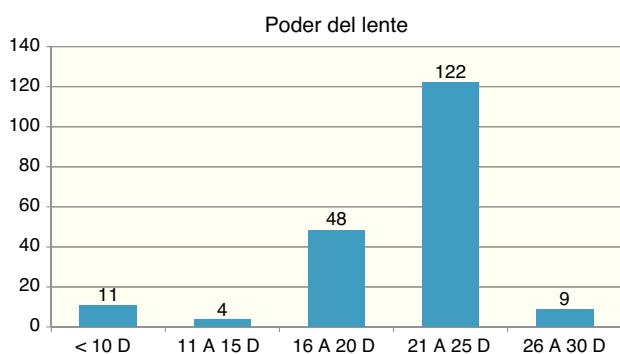


Figura 5 Distribución del poder de lente intraocular implantado.

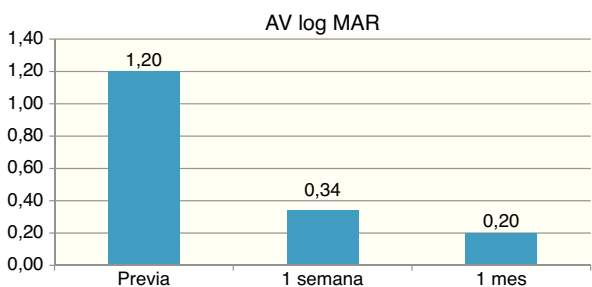


Figura 6 Proporción de la muestra de acuerdo con la enfermedad ocular previa a la intervención.

Discusión

Con los resultados obtenidos, encontramos en nuestro estudio una estabilidad refractiva al mes de seguimiento en los pacientes con implante de LIO monofocal esférico neutro (enVista®), no se encontraron vacuolas (glistening) en ningún ojo con la implantación de este LIO. Esto concuerda con otros estudios realizados en esta lente intraocular. Packer et al. reportan en un estudio que incluyó a 122 pacientes una estabilidad refractiva y seguridad adecuados, obteniendo una rotación menor a 5° y sin glistening en todas las visitas⁷.

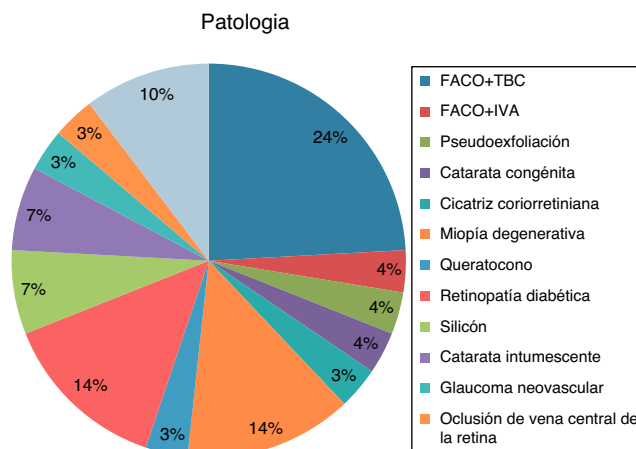


Figura 7 Agudeza visual en logaritmo del mínimo ángulo de resolución (logMAR) al mes de la intervención de acuerdo con la presencia o ausencia de enfermedad ocular.

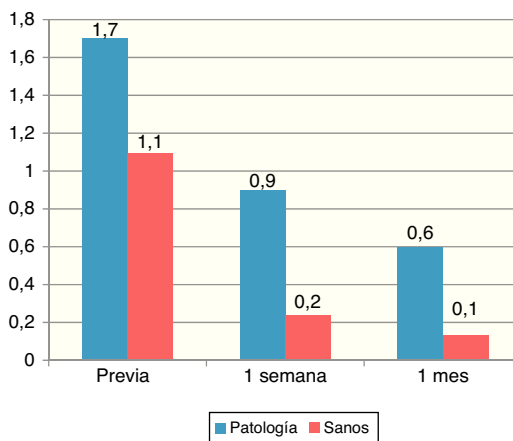


Figura 8 Agudeza visual en logaritmo del mínimo ángulo de resolución (logMAR) al año de la intervención de acuerdo con la presencia o ausencia de enfermedad ocular.

Heiner et al., en un estudio multicéntrico con una muestra de 225 ojos, reportan estabilidad refractiva a los 6 meses, que no encontraron glistening en ningún lente de los pacientes a los cuales se les implantó el LIO, y que al 1% de los ojos con implante se les realizó capsulotomía por opacificación de la cápsula posterior a los 12 meses de haber sido implantado⁹.

Chang et al., en un estudio comparativo entre 2 lentes de acrílico hidrofóbico de una sola pieza y 3 piezas Acrysof SA60AT (1-pieza), Sensor AR40e (3-piezas) con un seguimiento de 7 años, reportan que no hay una diferencia estadísticamente significativa en la opacificación de la cápsula posterior; sin embargo, reportan mayor glistening en lentes de una sola pieza, medido por imágenes de Scheimpflug¹⁰.

Werner en una revisión reporta que la aparición de glistening es más frecuente en los lentes de acrílico hidrofóbico. Esto se debe al material utilizado, a la manufactura del lente y al empaçado. Una teoría es que, al estar en contacto con el humor acuoso, los materiales tienden a perder su conformación¹¹.

Ronbeck et al., en un estudio retrospectivo, evaluaron la formación de glistening mediante imágenes de Scheimplug en LIO de 3 diferentes materiales (PMMA, silicón y acrílico) y reportan que los lentes de PMMA no presentaron glistening después de 12 años, con una diferencia estadísticamente significativa con los lentes de acrílico¹².

Mönestam et al. reportaron en un estudio el impacto en la función visual asociada a glistening en pacientes operados de catarata 10 años atrás. Con un lente de acrílico hidrofóbico, midieron el grado de glistening mediante imágenes de Scheimplug y encontraron un grado mayor de deslumbramiento, directamente proporcional al grado de glistening con la mejor corrección visual, y no encontraron una diferencia significativa entre el grado de glistening y el deslumbramiento¹³.

Colin et al. evaluaron la presencia de glistening en ojos sanos de 65 pacientes: 97 ojos con implante de lente de acrílico hidrofóbico con un seguimiento de 18 meses. Reportaron que no hubo diferencia significativa entre el grado de glistening encontrado y los deslumbramientos¹⁴.

Al-Sayyari et al. evaluaron 4 diferentes LIO con diferente asfericidad, basados en la AE corneal prequirúrgica. Se evaluaron 53 ojos y se dividieron en 2 grupos. Se implantó LIO Tecnis ZA9003 o ZCB00 (Abbott Medical Optics) en 17 ojos con AE corneal de más de 0.27, AcrySof IQ SN60WF (Alcon Laboratorios Inc.) Se implantó en 4 ojos con AE corneal = (0,2-0,27) y Rayner 970C, 920H o 620H LIO con la AE corneal = 0 en 13 ojos con AE corneal menor de 0.20, mientras que 19 ojos fueron implantados con LIO esféricos neutros, independientemente de sus AE corneales.

No hubo diferencia significativa en la sensibilidad al contraste, con la agudeza visual mejor corregida y la satisfacción visual. Concluyeron que personalizar la selección de LIO esféricos basados en la AE corneal de los ojos no tiene importancia significativa¹⁵.

Es necesario un estudio con un mayor tiempo de seguimiento para determinar la formación de glistening y de opacidad de la cápsula posterior. Sin embargo, en el corto periodo de tiempo de seguimiento no se presentó ningún fenómeno óptico importante. Asimismo, es importante considerar la estabilidad refractiva de los pacientes operados.

Conclusiones

En nuestro estudio se evaluaron 190 ojos con implante de LIO de una sola pieza de acrílico hidrofóbico con asfericidad neutra (enVista®) en pacientes con diferentes enfermedades oculares del Servicio de Oftalmología del Hospital General de México, con un seguimiento de un mes: todos ellos presentaron una mejoría visual.

No encontramos mediante observación clínica la formación de glistening ni de opacidad de la cápsula posterior en ningún ojo con este LIO.

Responsabilidades éticas

Protección de personas y animales. Los autores declaran que los procedimientos seguidos se conformaron a las normas éticas del comité de experimentación humana responsable y de acuerdo con la Asociación Médica Mundial y la Declaración de Helsinki.

Confidencialidad de los datos. Los autores declaran que han seguido los protocolos de su centro de trabajo sobre la publicación de datos de pacientes.

Derecho a la privacidad y consentimiento informado. Los autores han obtenido el consentimiento informado de los pacientes o sujetos referidos en el artículo. Este documento obra en poder del autor de correspondencia.

Conflicto de intereses

Los autores declaran no tener ningún conflicto de intereses.

Financiamiento

Los autores no recibieron patrocinio para llevar a cabo este artículo.

Bibliografía

1. Ashwin PT, Shah S, Wolffsohn JS. Advances in cataract surgery. *Clin Exp Optom.* 2009;92(4):333-42.
2. Bausch and Lomb EnVista HydroStable Acrylic AO Lens [package insert]. Rochester, NY: Bausch and Lomb; 2012.
3. Kiely PM, Smith G, Carney LG. The mean shape of the human cornea. *Optica Acta (Lond).* 1982;29(8):1027-40.
4. Guillon M, Lydon DP, Wilson C. Corneal topography: A clinical model. *Ophthalmic Physiol Opt.* 1986;6(1):47-56.
5. Holladay JT, Piers PA, Koranyi G, et al. A new intraocular lens design to reduce spherical aberration of pseudophakic eyes. *J Refract Surg.* 2002;18(6):683-91.
6. Guirao A, Redondo M, Geraghty E, et al. Corneal optical aberrations and retinal image quality in patients in whom monofocal intraocular lenses were implanted. *Arch Ophthalmol.* 2002;120(9):1143-51.
7. Packer M, Fry L, Lavery KT. Safety and effectiveness of a glistening-free single-piece hydrophobic acrylic intraocular lens (enVista). *Clin Ophthalmol.* 2013;7:1905-12.
8. Bozukova D, Pagnoulle C, Jérôme C. Biomechanical and optical properties of 2 new hydrophobic platforms for intraocular lenses. *J Cataract Refract Surg.* 2013;39(9):1404-14.
9. Heiner P, Ligabue E, Fan A, et al. Safety and effectiveness of a single-piece hydrophobic acrylic intraocular lens (enVista®) - results of a European and Asian-Pacific study. *Clin Ophthalmol.* 2014;8:629-35.
10. Chang A, Behndig A. Comparison of posterior capsule opacification and glistenings with 2 hydrophobic acrylic intraocular lenses: 5- to 7-year follow-up. *J Cataract Refract Surg.* 2013;39(5):694-8.
11. Werner L. Glistenings and surface light scattering in intraocular lenses. *J Cataract Refract Surg.* 2010;36(8):1398-420.
12. Ronbeck M1, Behndig A, Taube M. Comparison of glistenings in intraocular lenses with 3 different materials: 12-year follow-up. *Acta Ophthalmol.* 2013;91(1):66-70.
13. Mönestam E, Behndig A. Impact on visual function from light scattering and glistenings in intraocular lenses, a long-term study. *Acta Ophthalmol.* 2011;89(8):24-8.
14. Colin J, Orignac I. Glistenings on intraocular lenses in healthy eyes: Effects and associations. *J Refract Surg.* 2011;27(12):869-75.
15. Al-Sayyari TM, Fawzy SM, Al-Saleh AA. Corneal spherical aberration and its impact on choosing an intraocular lens for cataract surgery. *Saudi J Ophthalmol.* 2014;28(4):274-80.