



CASO CLÍNICO

Desarrollo de panuveítis por tuberculosis en paciente con esclerosis múltiple tratado con interferón beta[☆]



Lucía Echevarría Lucas^{a,*}, Rosa Bellido Muñoz^b, Olga Villena Irigoyen^b,
Trinidad Nievas Gómez^c, María José del Río Pardo^d y Enrique de Ramón Garrido^e

^a Doctora en Medicina, Facultativo especialista en Oftalmología, Adjunta del Hospital comarcal de la Axarquía, Vélez-Málaga, Málaga, España

^b Licenciada en Medicina, Facultativo especialista en Oftalmología, Adjunta del Hospital comarcal de la Axarquía, Vélez-Málaga, Málaga, España

^c Licenciada en Medicina, Facultativo especialista en Oftalmología, Jefa del Servicio de Oftalmología, Hospital comarcal de la Axarquía, Vélez-Málaga, Málaga, España

^d Licenciada en Medicina, Facultativo especialista en Oftalmología, Jefa de Sección de la Unidad de Uveítis y SIDA de la Unidad de Gestión Clínica de Oftalmología, Hospital Regional de Málaga, Málaga, España

^e Doctor en Medicina, Facultativo especialista en Medicina Interna, Jefe de la Sección de Inmunología de la Unidad de Gestión Clínica de Medicina Interna, Hospital Regional de Málaga, Málaga, España

Recibido el 15 de junio de 2015; aceptado el 19 de septiembre de 2015

Disponible en Internet el 23 de enero de 2016

PALABRAS CLAVE

Tuberculosis ocular;
Panuveítis;
Esclerosis múltiple;
Corticoides;
Interferón beta

Resumen Presentamos el caso de un ex toxicómano de 50 años que acudió a consulta de oftalmología con visión borrosa bilateral. En la anamnesis refería su desintoxicación 20 años atrás, con abstinencia total desde entonces y buena reinserción social. Su historia clínica reflejaba serología de hepatitis B+ y C+, pero VIH– y recientemente comenzó con esclerosis múltiple, controlada con interferón beta. Señalaba haber padecido últimamente un resfriado invernal prolongado.

En la exploración oftalmológica se apreciaba una uveítis bilateral con precipitados queráticos. En funduscopia del ojo derecho destacaban múltiples granulomas coroideos y zonas de vasculitis periférica, activas y cicatriciales. La funduscopia del ojo izquierdo era normal.

Tras diversas pruebas diagnósticas, como radiografía torácica y TAC pulmonar, se detectaron varios nódulos pulmonares. Asimismo, se realizó una prueba de Mantoux que resultó fuertemente positiva. La analítica mostraba neutropenia y linfopenia importantes. Por todo ello se hizo un diagnóstico de presunción de panuveítis secundaria a tuberculosis sistémica.

[☆] Esta investigación ha sido realizada en colaboración entre los miembros de la unidad de Oftalmología del Hospital comarcal de la Axarquía (Vélez-Málaga, provincia de Málaga, España) y las unidades de Oftalmología y Medicina Interna del Hospital Regional («Carlos Haya») de Málaga. Algunos de los miembros del presente estudio (L. Echevarría Lucas, M. J. del Río Pardo y E. de Ramón Garrido) forman parte del Grupo de Estudio de Frecuencia de Uveítis en Málaga (grupo de investigación GEFUMA) que colabora a nivel provincial investigando enfermedades inflamatorias y retinianas. El presente caso clínico ha sido seleccionado para su envío a la REVISTA MEXICANA DE OFTALMOLOGÍA por su especial singularidad. No ha sido publicado con anterioridad ni total ni parcialmente.

* Autora para correspondencia: C/ Antígona, 1-3-L; 29010-Málaga (España); teléfono: (+0034) 952 612246.

Correo electrónico: luciaechevarria98@gmail.com (L. Echevarría Lucas).

<http://dx.doi.org/10.1016/j.mexoft.2015.09.004>

0187-4519/© 2016 Sociedad Mexicana de Oftalmología. Publicado por Masson Doyma México S.A. Este es un artículo Open Access bajo la licencia CC BY-NC-ND (<http://creativecommons.org/licenses/by-nc-nd/4.0/>).

Se administraron fármacos antituberculosos y corticoides sistémicos, con buena respuesta clínica sistémica y ocular.

El interferón beta 1b es un inmunomodulador apropiado para la esclerosis múltiple, pero sus principales efectos secundarios son alteraciones analíticas como leucopenia, linfocitopenia y trombocitopenia.

Los linfocitos CD4+ T, leucocitos, macrófagos y granulocitos, con la producción de sus mediadores interferón gamma, IL-12 o TNF- α son fundamentales para controlar al *Mycobacterium tuberculosis*. Por ello, antes de introducir Interferón beta 1b, convendría realizar técnicas de *screening*, como la prueba de Mantoux o el interferon gamma release assay-(quantiferon-TB) para detectar posibles tuberculosis latentes potencialmente activables.

© 2016 Sociedad Mexicana de Oftalmología. Publicado por Masson Doyma México S.A. Este es un artículo Open Access bajo la licencia CC BY-NC-ND (<http://creativecommons.org/licenses/by-nc-nd/4.0/>).

KEYWORDS

Ocular tuberculosis;
Panuveítis;
Multiple sclerosis;
Corticoids;
Interferon beta

Progress of tubercular panuveitis in a patient with multiple sclerosis treated with interferon beta

Abstract An ex-drug addict 50 years-old man came to our hospital with bilateral blurred vision. The anamnesis revealed his detoxification 20 years ago, with complete drug abstinence since then and a good social reinsertion. His medical history showed a serology for Hepatitis B+ and C+ viruses, but it showed VIH-. Recently, he began to suffer multiple sclerosis disease, but it was well-controlled with interferon-beta. He also mentioned to have suffered a recent, prolonged winter cold.

The ophthalmologic examination enables identification of bilateral uveitis with keratic precipitates. The right eye funduscopy revealed several choroidal granulomas, besides healed and actives peripheral vasculitis zones. The left eye funduscopy was normal.

After several diagnostic tests as chest x-ray and pulmonary CAT scan, several pulmonary nodules were found. Also, it was carried out a Mantoux-test that was strongly positive. The blood analysis showed neutropenia and lymphopenia. Consequently, we proposed a presumptive diagnosis of panuveitis related to systemic tuberculosis.

Anti-tuberculosis drugs and systemic corticoids were given, with a good clinical and ocular response.

Interferon-beta 1b is a suitable immunomodulator for multiple sclerosis treatment, but its main secondary effects are blood abnormalities as leukopenia, lymphocytopenia and thrombocytopenia.

CD4+ T lymphocytes, leukocytes, macrophages and granulocytes, furthermore the production of its mediators: interferon gamma, IL-12 or TNF- α , are essential to control *Mycobacterium tuberculosis*. Thus, before introduction of interferon-beta 1b, it would be advisable to attempt screening techniques, as Mantoux-test or interferon gamma release assay (quantiferon-TB) to detect probably latent tuberculosis, potentially likely to be active again.

© 2016 Sociedad Mexicana de Oftalmología. Published by Masson Doyma México S.A. This is an open access article under the CC BY-NC-ND license (<http://creativecommons.org/licenses/by-nc-nd/4.0/>).

Introducción

La tuberculosis sistémica se creía erradicada en el sur de España a finales del siglo xx. Sin embargo, la llegada masiva de inmigrantes de países sin control sanitario unida a la inmunodepresión en pacientes drogodependientes y la utilización de fármacos inmunosupresores e inmunomoduladores para el tratamiento de distintas enfermedades autoinmunes han favorecido su reaparición.

La afectación ocular en pacientes con tuberculosis sistémica ha sido tradicionalmente considerada poco común. La frecuencia de su incidencia varía según los países, desde un 4% de afectación ocular en China, hasta un 6.3% en Italia,

un 6.9% en Japón, un 10.5% en Arabia¹ e incluso, en estudios algo más antiguos, un 18% en España¹⁻³.

La afectación de las estructuras oculares puede ser variable, desde una inflamación del polo anterior con iridociclitis crónica hasta una afectación de úvea y coroides, cursando con vasculitis retiniana asociada a vitritis moderada, periflebitis isquémica grave y oclusión capilar retiniana periférica, lo que puede derivar en neovascularización.

La correcta anamnesis del paciente, en la que se incluyan sus factores de riesgo y el empleo de técnicas diagnósticas adecuadas (prueba de Mantoux, radiografía y TAC torácicas, baciloscopia) u otras más modernas como el interferon gamma release assay (quantiferon-TB)⁴⁻⁶, será fundamental

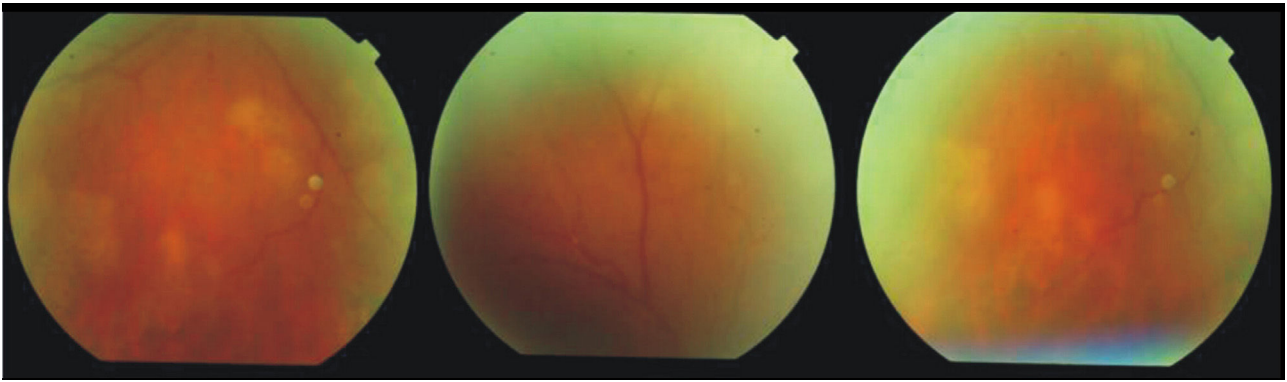


Figura 1 En funduscopía del ojo derecho se observan múltiples tubérculos coroideos, zonas de vasculitis periférica, algunas activas y otras cicatrizando; la funduscopía del ojo izquierdo era normal.

para la filiación de la enfermedad sistémica del paciente, su abordaje y tratamiento adecuado, lo que permitirá resolver su cuadro visual e, incluso, salvar su vida.

No obstante, y debido a la gran dificultad de diagnóstico de la tuberculosis ocular (TBO), la aparición de otras técnicas como la reacción en cadena de la polimerasa de fluidos intraoculares ha llevado a incrementar la filiación de esta enfermedad cuya frecuencia se había infravalorado¹. Se trata de una herramienta válida cuando el resto de las muestras no ofrecen un diagnóstico definitivo.

Presentación del caso

Presentamos el caso de un paciente de 50 años de edad con escleritis múltiple controlada con interferón beta 1b

(250 μ g/8 MUI en días alternos)⁷. Se trataba de un extoxicómano intravenoso rehabilitado totalmente hacía 20 años, oriundo del centro de España. Además presentaba anticuerpos frente a hepatitis B+ y C+, pero era VIH-.

Acudió al servicio de urgencias por enrojecimiento ocular y visión borrosa bilateral tras un cuadro invernal de resfriado prolongado.

La agudeza visual del ojo derecho era de 0.8, mientras que la del izquierdo alcanzaba la unidad con dificultad (con optotipo de Snellen).

En la exploración bajo biomicroscopia se apreciaba una uveítis bilateral con precipitados queráticos finos. En la funduscopía del ojo derecho se observaba una vitritis intensa, a pesar de la cual se apreciaban múltiples granulomas coroideos, con zonas de vasculitis periférica, algunas activas y

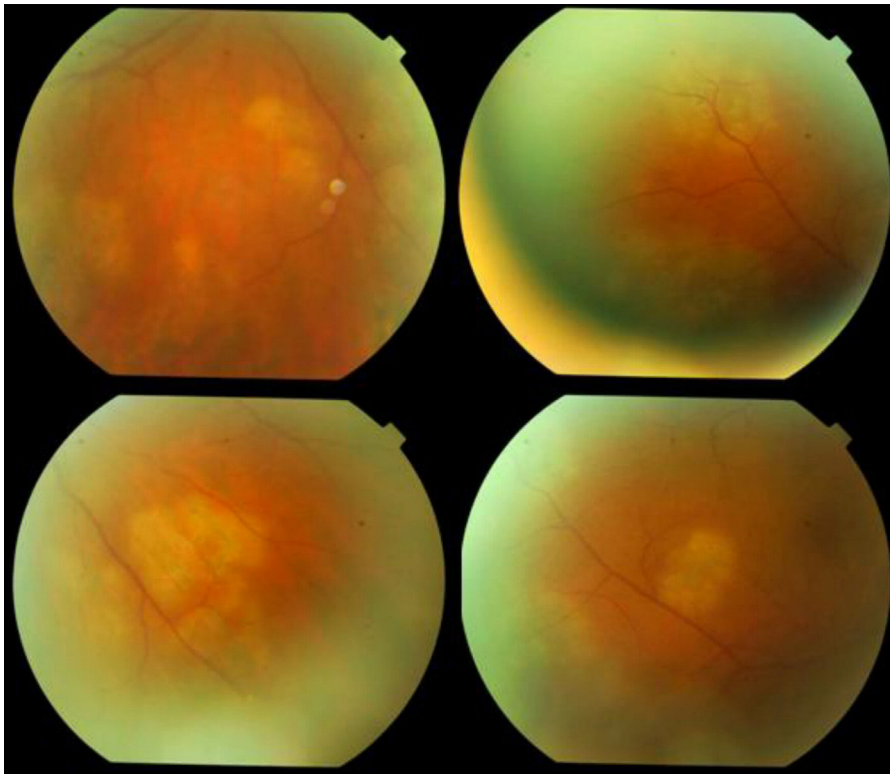


Figura 2 Situación a la semana de iniciar el tratamiento. En el fondo ojo derecho algunos granulomas coroideos están cicatrizando; importante resolución de vitreítis y de periflebitis; otros focos coroideos están blanquecinos y activos.

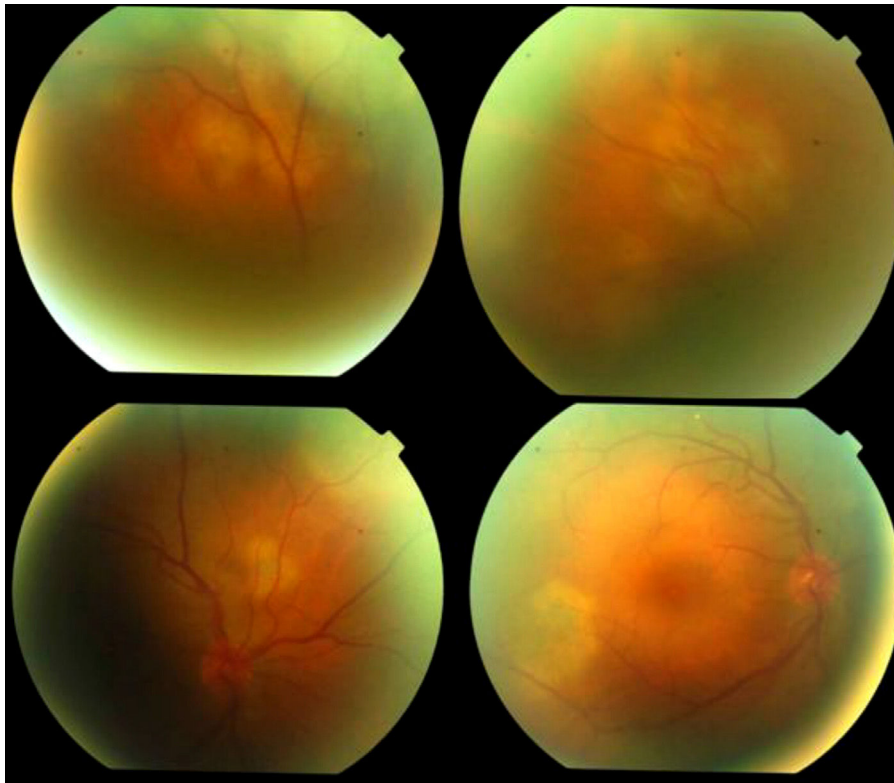


Figura 3 Quince días después de iniciar el tratamiento, tanto el polo anterior de ambos ojos como los focos coroideos, la periflebitis y la vitreítis del ojo derecho van evolucionando espectacularmente, aunque todavía subsisten focos blanquecinos activos junto con otros en resolución.

otras en proceso de cicatrización (fig. 1). La funduscopia del ojo izquierdo era normal.

Ante este cuadro se inició en colaboración con el servicio de Medicina Interna una serie de pruebas diagnósticas orientadas al estudio de los factores de riesgo del paciente y su anamnesis⁵:

- Las pruebas analíticas mostraban valores de importante neutropenia (710 unidades/mm³) y linfopenia (900 unidades/mm³).
- La prueba de Mantoux resultó fuertemente positiva (20 mm).
- La radiografía torácica mostró posibles nódulos pulmonares, que se confirmaron con una TAC pulmonar.

Al sospechar siembra ocular de tuberculosis miliar (TBM), prescribimos tuberculostáticos: isoniazida, rifampicina, pirazinamida y etambutol durante 2 meses⁴, para luego prolongarse casi 9 meses con isoniazida y rifampicina, dada la gravedad del caso. Tras una semana de tratamiento con estos tuberculostáticos, añadimos una pequeña dosis de corticoides orales (30 mg de prednisona), para combatir la reacción inflamatoria del cuadro ocular.

La exploración ocular a la semana de tratamiento mostraba una mejoría considerable. En el fondo del ojo derecho los granulomas coroideos estaban cicatrizando, con una importante resolución de la vitritis y de la periflebitis, aunque otros focos coroideos seguían blanquecinos y activos (fig. 2). El polo anterior de ambos ojos mostraba menos

inflamación gracias al tratamiento tópico de corticoides y midriáticos.

A los 15 días de iniciar el tratamiento, la respuesta tanto del polo anterior como del polo posterior era evidente. Muchos focos coroideos estaban en proceso de cicatrización y la periflebitis y la vitritis se habían reducido de modo drástico, aunque aún subsistían focos blanquecinos junto con otros en resolución (fig. 3).

Al mes del diagnóstico se observó un avance en la resolución del proceso (fig. 4). Se realizaron pruebas de angiografía fluoresceínica en las que se observaban lesiones hipofluorescentes inicialmente que evolucionaron a hiperfluorescencia, lo que demostraba una cierta actividad de los focos coroideos; pero también se apreciaban zonas de atrofia y cicatrización (fig. 5).

A los 40 días del diagnóstico el proceso coroideo había evolucionado positivamente. Apenas se observaba vitritis ni focos coroideos activos (fig. 6A). No obstante, debido al proceso de inflamación inicial del polo posterior se descubrió una zona de desgarro en la retina periférica del ojo derecho, que tuvo que ser tratada con láser profiláctico.

A los 80 días el proceso inflamatorio intraocular presentaba una cicatrización completa (fig. 6B).

Discusión

La TBM proviene de la diseminación hematogena de *Mycobacterium tuberculosis* (*M. tuberculosis*) desde una lesión previa, manifestándose como una siembra pulmonar

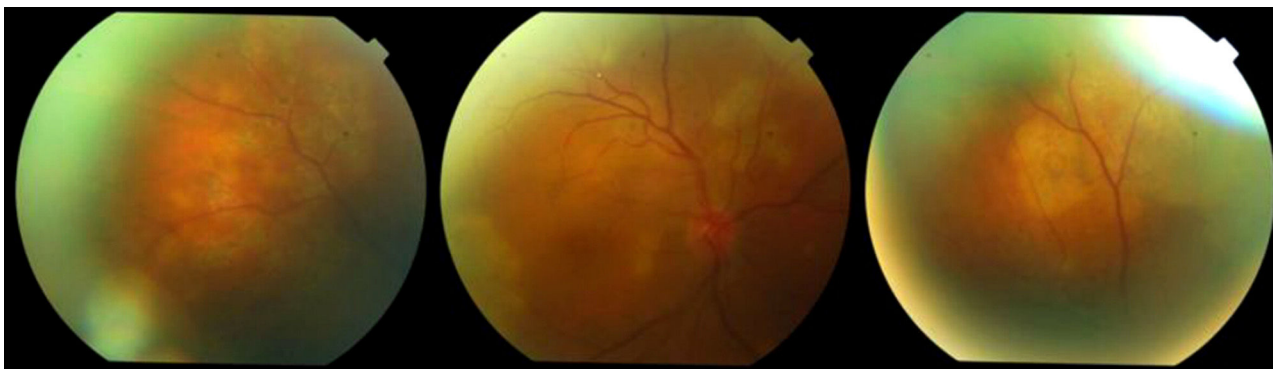


Figura 4 Un mes después del diagnóstico se observa en las fotografías sin fluoresceína una franca mejoría del proceso inflamatorio coroideo, pero todavía queda inflamación residual.

micronodular⁵ cuando ocurre por erosión de arteria pulmonar, o como una diseminación generalizada que afectaría diversos órganos si el material infectante se vierte en vena pulmonar.

Como las manifestaciones clínicas son poco específicas, a veces se demora el diagnóstico definitivo.

Ante la presencia de alteraciones clínicas pulmonares, se suele recurrir inicialmente a una radiografía de tórax, que puede mostrar nódulos (2-4 mm) en ambos pulmones, aunque, ocasionalmente (un 30% de casos)⁴, las radiografías pueden parecer totalmente normales. La TAC pulmonar se muestra como técnica de resolución superior para identificar micronódulos < 2 mm.

La TBO suele tener origen en la siembra hematógena, aunque puede deberse a una reacción de hipersensibilidad tipo IV⁵. La forma más común de alteración ocular es la uveítis, pero cualquier estructura del ojo puede afectarse. Las manifestaciones oculares en TBM están presentes entre el 1-2% de los casos. Debido a esta baja frecuencia, suele confundirse y complicarse por filiación incorrecta y tratamientos inadecuados.

Abordamos el caso de un extoxicómano, VIH-, hepatitis B+ y C+ que estaba parcialmente inmunodeprimido a causa del tratamiento de su esclerosis múltiple mediante interferón beta 1b. Dicho fármaco reduce los brotes de la enfermedad por su efecto neuromodulador, inactiva las

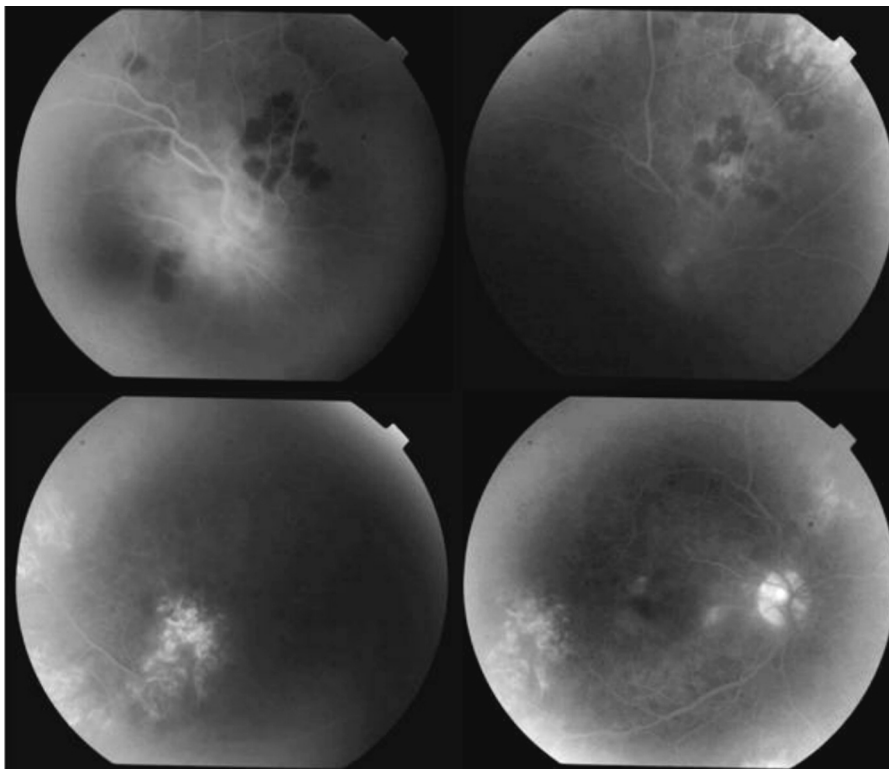


Figura 5 También un mes después del diagnóstico en las angiografías fluoresceínicas se ven zonas de hipofluorescencia inicial, que luego evolucionan a hiperfluorescencia, lo que indica todavía cierta actividad de los focos coroideos, junto con zonas de atrofia que implican resolución del proceso.

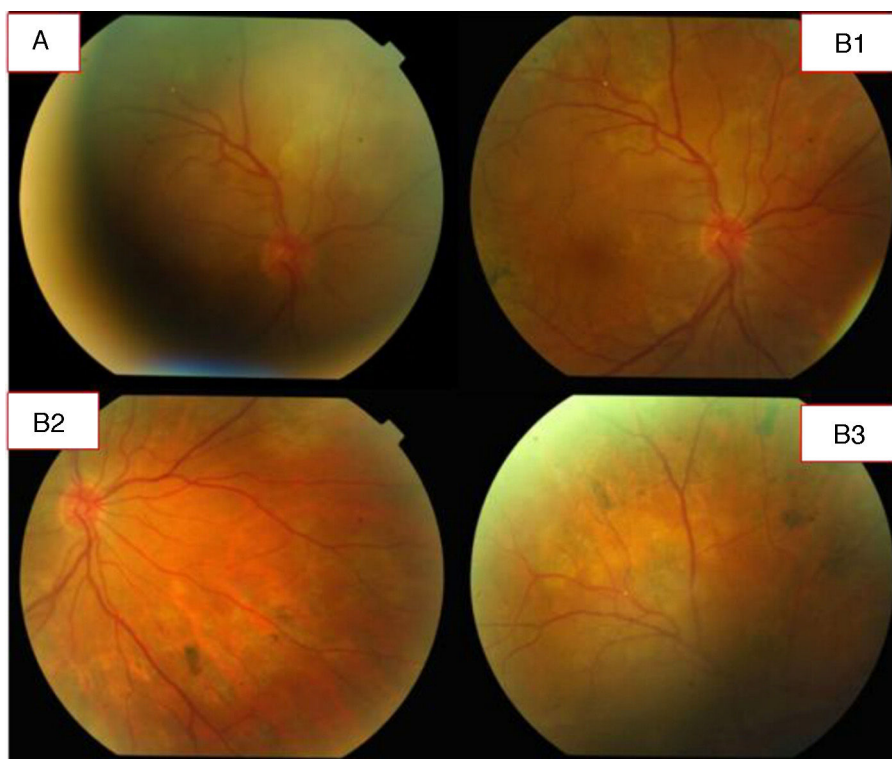


Figura 6 A. A los 40 días el proceso coroideo evoluciona positivamente; apenas hay vitreítis ni focos coroideos activos. Se aplicó láser en retina del ojo derecho por desgarros producidos por el proceso inflamatorio. B1, B2 y B3. Fotos a los 80 días: proceso en estado cicatricial.

células inmunitarias, disminuyendo la actividad de células efectoras y aumentando la de células T supresoras; atenua la proliferación de linfocitos T bloqueando la secreción de interferón gamma e inhibiendo la liberación de factores necróticos tumorales y de linfotoxinas^{7,8}. El problema es que este tipo de mediadores inmunológicos, ralentizados por el interferón beta, son fundamentales para un control adecuado del avance del *M. tuberculosis* en el organismo⁹. De hecho, entre los criterios de exclusión del empleo del interferón beta en esclerosis múltiple destacan: tratamientos previos con interferones, corticoides 4-8 semanas antes, o el uso de inmunosupresores o inmunomoduladores en el último año¹⁰. Si a ello le sumamos que en el caso que nos ocupa se trataba de un paciente con un sistema inmune ya algo dañado por toxicoddependencia grave tiempo atrás, el riesgo de padecer tuberculosis estaba incrementado.

Las manifestaciones clínicas de TBO varían según la virulencia de la micobacteria, la resistencia del huésped y el grado de hipersensibilidad tisular^{11,12}. La TBO puede clasificarse como primaria o secundaria^{11,13}; si es primaria, el ojo sería la puerta de entrada, sin evidencia de infección sistémica; si es secundaria resultaría de la diseminación contigua desde una estructura adyacente o a causa de una diseminación hematogena, frecuentemente desde el pulmón¹⁴. Los síntomas oculares más comunes vendrían a ser: iridociclitis granulomatosa crónica, tuberculomas coroidales y periflebitis retinal¹⁵. Aunque ocasionalmente el diagnóstico de la TBO se basa en su ya conocida patología sistémica,

predominan los casos cuyos hallazgos oculares fueron la manifestación inicial¹⁶.

Según Singh et al.¹⁷, tras una revisión exhaustiva de más de 1,200 historias clínicas en pacientes con uveítis entre 1997 y 2001, el diagnóstico de TBO se produce cuando el paciente presenta una sospecha clínica de enfermedad (uveítis granulomatosa anterior, periflebitis activa, neurorretinitis, retinocoroiditis o absceso/granuloma) además de uno de los siguientes criterios:

- Evidencia de enfermedad: punción de humor acuoso o vítreo positivo por reacción en cadena de la polimerasa, baciloscopia positiva o cultivo positivo, o ambos.
- Evidencia histopatológica de tuberculosis en la biopsia de un ganglio linfático, cervical o parahiliar, y cualquiera de los siguientes: derivado de proteína purificada > 20 mm, radiografía de tórax anormal, interferon gamma release assay (quantiferon-TB)+ y respuesta positiva al tratamiento antituberculoso.

Para el diagnóstico de la TBO, se usan los siguientes criterios¹¹:

- TBO comprobada o definitiva: pacientes en los que se ha aislado *M. tuberculosis* de cualquier muestra ocular.
- TBO probable: pacientes con *M. tuberculosis* en alguna muestra extraocular, lesiones oculares compatibles con tuberculosis y no atribuibles a otras causas, y una

adecuada respuesta de las lesiones oculares a la terapia antituberculosa.

- TBO posible: los mismos criterios que para la anterior, pero en los que la evolución clínica no se ha podido evaluar.

Las TBO probables o posibles son frecuentes, en tanto que son raras las comprobadas.

No obstante, ante la sospecha de una TBO hay que iniciar su terapia farmacológica a la mayor brevedad posible. La principal línea de tratamiento son 4 fármacos de primera línea: isoniazida, rifampicina, pirazinamida y etambutol con una fase inicial de 2 meses, y otra de 4 meses de consolidación (isoniazida y rifampicina)², para posteriormente evaluar al paciente nuevamente con toda la tanda de pruebas ya comentada y decidir la continuidad o no de la terapia. En caso de inflamación intraocular se recomiendan esteroides en dosis no superiores a 30-40 mg, para paliar los efectos en las estructuras oculares en un tiempo no superior a 3 semanas^{2,11}.

El presente caso implicaría TBO probable, apoyada por la aparición de lesiones pulmonares propias de TBM, diagnosticadas por radiografía y posteriormente TAC pulmonar, así como por la prueba de Mantoux (> 20 mm). La existencia de una sintomatología sistémica de cansancio y fatiga, así como lesiones oculares altamente sugestivas del cuadro dieron nuevas pistas para filiar el caso. Finalmente, la rápida respuesta al tratamiento por parte del paciente y la espectacular mejoría de su estado general y ocular confirmaron el diagnóstico.

Conclusiones

Las modernas terapias inmunosupresoras o inmunomoduladoras son una gran herramienta para el tratamiento de enfermedades autoinmunes y desmielinizantes, dolencias que alteran la calidad de vida de los enfermos que las padecen. Sin embargo, antes de decidir su aplicación, es necesaria una correcta anamnesis y la utilización de una serie de pruebas para descartar potenciales enfermedades, principalmente infecciosas, que los pacientes puedan portar de modo latente, ya que estos fármacos pueden contribuir a activarlas.

El interferón beta, en sus distintas variantes, es un fármaco de primera línea para el tratamiento de las enfermedades desmielinizantes como la esclerosis múltiple. Los efectos beneficiosos sobre la evolución y calidad de vida de los pacientes a los que este fármaco se aplica están ampliamente recogidos en la literatura científica y son de conocimiento universal.

En el enfermo que nos ocupa, la realización previa de un *screening* con una prueba de Mantoux podría haber sido suficiente para evitar el problema que surgió. En otros casos, como pacientes sometidos a vacunaciones antituberculosas, la aplicación de interferon gamma release assay (quantiferon-TB) podría filiar riesgos potenciales de enfermedades infecciosas silentes. En caso de que estas pruebas de *screening* referidas resulten positivas es recomendable la aplicación de profilaxis antituberculosa previa a la administración de cualquier terapia inmunomoduladora.

Responsabilidades éticas

Protección de personas y animales. Los autores declaran que para esta investigación no se han realizado experimentos en seres humanos ni en animales.

Confidencialidad de los datos. Los autores declaran que han seguido los protocolos de su centro de trabajo sobre la publicación de datos de pacientes.

Derecho a la privacidad y consentimiento informado. Los autores han obtenido el consentimiento informado de los pacientes y/o sujetos referidos en el artículo. Este documento obra en poder del autor de correspondencia.

Financiamiento

Los autores no recibieron financiación para llevar a cabo la investigación ni el artículo.

Conflicto de intereses

Los autores declaran no tener ningún conflicto de intereses.

Bibliografía

1. Gupta V, Gupta A, Rao N. Intraocular tuberculosis. Major review. *Surv Ophthalmol.* 2007;52-6:561-86.
2. Álvarez GG, Roth VR, Hodge W. Ocular tuberculosis: Diagnostic and treatment challenges. *Int J Infect Dis.* 2009;13:432-5.
3. Bouza E, Merino P, Muñoz P, et al. Ocular tuberculosis. A prospective study in a general hospital. *Medicine (Baltimore).* 1997;76:53-61.
4. Red Nacional de Epidemiología Epidemiológica, Sistema de Vigilancia Epidemiológica de Andalucía. Protocolo de vigilancia y alerta de tuberculosis. Actualizado a noviembre de 2011. 28 pp. Disponible en: http://www.juntadeandalucia.es/salud/export/sites/csald/galerias/documentos/p_4.p.1.vigilancia_de_la_salud/pr_tuberculosis2011.pdf
5. Tenorio G, Escobedo Jaimes L, Sánchez-Santiago R, et al. Manifestaciones oculares de la tuberculosis miliar. Consideraciones sobre cinco casos. *Rev Inst Nal Enf Resp Mex.* 2002;15:166-71.
6. Gineys R, Bodaghi B, Carcelain G, et al. QuantiFERON-TB gold cut-off value: Implications for the management of tuberculosis-Related Ocular Inflammation. *Am J Ophthalmol.* 2011;152:433-40.
7. Balbuena Aguirre ME, Berecoechea MC, Brest CF, et al. Uso de interferones en el tratamiento de esclerosis múltiple. *Rev Posgrado Via Cátedra de Medicina.* 2004;139:7-9.
8. Vaquero García MD, Yecora Navarro MG. Uso terapéutico del interferón beta en el Insalud. *Inf Ter Sist Nac Salud.* 2001;25:9-16.
9. Redford PS, Murray PJ, O'Garra A. The role of IL-10 in immune regulation during *M. tuberculosis* infection. *Mucosal Immunol.* 2011;4:261-70.
10. Zaragoza García F, Ibarra Lorente M. Interferón beta (IFN β) como tratamiento de la esclerosis múltiple. *Farm Hosp.* 2002;26:294-301.
11. De Benedetti ME, Carranza B, Gotuzzo E, et al. Tuberculosis ocular. *Rev Chil Infect.* 2007;24:284-95.
12. Martínez M, Márquez K, Stangogiannis E, et al. Uveítis por tuberculosis en el Hospital Universitario de Caracas

- durante el periodo 2003-2004. Reporte de siete casos. RFM. 2004;27:157-62.
13. Varma D, Anand S, Reddy AR, et al. Tuberculosis: An underdiagnosed aetiological agent in uveitis with an effective treatment. Eye. 2006;20:1068-73.
 14. Sarvananthan N, Wiselka M, Bibby K. Intraocular tuberculosis without detectable systemic infection. Arch Ophthalmol. 1998;116:1386-8.
 15. Gupta V, Gupta A, Sachdeva N, et al. Successful management of tubercular subretinal granulomas. Ocul Immunol Inflamm. 2006;14:35-40.
 16. Demirci H, Shields CL, Shields JA, et al. Ocular tuberculosis masquerading as ocular tumors. Surv Ophthalmol. 2004;49:78-89.
 17. Singh R, Gupta V, Gupta A. Pattern of uveitis in a referral eye clinic in North India. Indian J Ophthalmol. 2004;52:121-5.