



PERINATOLOGÍA Y REPRODUCCIÓN HUMANA

www.elsevier.es/rprh



REVISIÓN

Aspectos genéticos de la mola hidatidiforme



C.I. Galaz-Montoya, G. Razo-Aguilera, P. Grether-González y M. Aguinaga-Ríos*

Departamento de Genética y Genómica Humana, Instituto Nacional de Perinatología, México D.F., México

Recibido el 26 de febrero de 2015; aceptado el 3 de junio de 2015

PALABRAS CLAVE

Mola hidatidiforme;
Embarazo molar;
Mola recurrente;
Hiperplasia
trofoblástica

Resumen La mola hidatidiforme (MH) consiste en un embarazo anormal caracterizado por la degeneración hidrópica de las vellosidades coriales e hiperplasia trofoblástica. Se clasifica en mola hidatidiforme parcial (MHP) y mola hidatidiforme completa (MHC). Tiene una incidencia de 1-3:1,000 embarazos en Norteamérica y Europa, y de 2.4:1,000 en México. Entre el 10-30% se complican con enfermedad gestacional trofoblástica persistente. El 75% de los embarazos molares se clasifican como MHC, la cual de manera general tiene un complemento cromosómico diploide androgenético. Histopatológicamente se caracteriza por edema hidrópico difuso e hiperplasia del sinciotrofoblasto, citotrofoblasto y trofoblasto intermedio; el restante 25% se clasifica como MHP, con complemento cromosómico triploide e histopatológicamente se caracteriza por la presencia de dos poblaciones de vellosidades coriales, y existe hiperplasia del sinciotrofoblasto y citotrofoblasto. La mayoría de las MHs son esporádicas, recurriendo de manera general del 0.6-2.57% de los casos. Se considera mola recurrente (MR) la ocurrencia de dos o más embarazos molares en una misma paciente, en este caso se identifican dos grupos de pacientes, aquellas con MR de origen androgenético y aquellas con MR con complemento diploide y origen biparental (MDBP), en el primer caso es raro que ocurra un tercer embarazo molar y el pronóstico reproductivo es más favorable. En aquellas pacientes con MDBP, su etiología se ha relacionado con alteraciones en la metilación materna del tejido molar por mutaciones en los genes *NLRP7* y *KHCD3L*, el pronóstico reproductivo para estas pacientes es adverso, con probabilidad de lograr un embarazo normal a término solo del 5 al 7%.

© 2015 Instituto Nacional de Perinatología Isidro Espinosa de los Reyes. Publicado por Masson Doyma México S.A. Este es un artículo Open Access bajo la licencia CC BY-NC-ND (<http://creativecommons.org/licenses/by-nc-nd/4.0/>).

* Autor para correspondencia.

Correo electrónico: aguinagamonica09@gmail.com (M. Aguinaga-Ríos).

KEYWORDS

Hydatidiform mole;
Molar pregnancy;
Recurrent mole;
Trophoblastic
hyperplasia

Genetic aspects of hydatidiform mole

Abstract The hydatidiform mole (HM) consists in an abnormal pregnancy, featured by hydropic degeneration of the chorionic villi and trophoblastic hyperplasia. It is classified as complete hydatidiform mole (CHM) and partial hydatidiform mole (PHM) and has an incidence in Europe and North America of 1-3:1,000 pregnancies, in Mexico the incidence has been estimated in 2.4:1,000 pregnancies. From 10 to 30% of the HM complicate with persistent trophoblastic gestational disease. Almost 75% are classified as CHM, which have a diploid androgenetic chromosome complement; histopathological features are diffuse hydropic edema, and trophoblastic hyperplasia of the syncytiotrophoblast, cytotrophoblast and intermediate trophoblast. The remaining 25% are classified as PHM, with a triploid chromosome complement; histopathological features are the presence of two villi populations, and syncytiotrophoblast and cytotrophoblast hyperplasia. Most of the HMs are sporadic, with general recurrence in 0.6 to 2.57% of total cases. The occurrence of two or more molar pregnancies in the same patient is known as recurrent mole, in this case there are two groups: those with RM of androgenetic origin and those with a diploid complement and biparental origin (DCBP). In the first case it's rare to have a third molar pregnancy and reproductive outcome is better, in those patients with DCBP, their etiology has been related with maternal methylation alterations in molar tissue, the majority of patients with this type of molar pregnancy have mutations in *NLRP7* and *KHCD3L* genes, the reproductive outcome is adverse, with a probability of a normal term pregnancy of 5-7%.

© 2015 Instituto Nacional de Perinatología Isidro Espinosa de los Reyes. Published by Masson Doyma México S.A. This is an open access article under the CC BY-NC-ND license (<http://creativecommons.org/licenses/by-nc-nd/4.0/>).

Introducción

La mola hidatidiforme (MH) forma parte del grupo de enfermedades trofoblásticas de la gestación, consiste en un embarazo anormal caracterizado por degeneración hidrópica de las vellosidades coriales y proliferación trofoblástica con desarrollo embrionario anormal o ausente¹. Se clasifica como MH completa (MHC) o parcial (MHP) de acuerdo a sus hallazgos histopatológicos y citogenéticos² (fig. 1). El 75% de los embarazos molares clínicamente reconocidos son clasificados como MHC y 25% como MHP³.

Esta enfermedad tiene una incidencia en Europa y en Norteamérica del 1 a 3 por 1,000 embarazos, observándose de forma más frecuente en países del Medio Oriente, América Latina, África y Lejano Oriente. Se ha reportado una incidencia de 1 en 500 en Japón y China, y de hasta 1 en 80 embarazos en Indonesia. La frecuencia de embarazos molares en México es de 2.4 por cada 1,000 embarazos³⁻⁵.

El factor de riesgo mejor establecido es la edad materna², existe una relación entre el riesgo de embarazo molar y los extremos de edad materna; con un riesgo aumentado de 10 veces en mujeres mayores de 40 años y 1.3 veces en adolescentes. Otros factores predisponentes son la gravidez y uso de anticonceptivos³. Es también reconocido que un embarazo molar previo aumenta el riesgo de presentar un nuevo embarazo molar en futuras concepciones⁶, así como el antecedente de aborto espontáneo, el cual aumenta el riesgo de presentar un embarazo molar de 2 a 3 veces⁷.

Presentación clínica

Las pacientes con MH suelen ser detectadas de forma inicial en el primer trimestre, por la apariencia ultrasonogra-

fía característica^{3,8}. Posterior al diagnóstico, las molas deben ser evacuadas y debe seguirse a la paciente con una serie de mediciones de la fracción beta de la hormona gonadotropina coriónica humana (β -hCG), hasta que se presenten las cifras normales de esta hormona. Un porcentaje de pacientes evoluciona a enfermedad gestacional trofoblástica persistente o residual (EGTP), la cual se manifiesta principalmente con sangrado irregular, útero agrandado con forma irregular y crecimiento ovárico bilateral acompañado de niveles elevados de β -hCG⁸.

El riesgo de enfermedad gestacional trofoblástica persistente posterior a un embarazo molar varía de 10 al 30%⁹⁻¹¹, siendo más frecuente en los casos de mola completa en comparación a las pacientes con un caso de mola parcial (10 vs 0.2-4%)¹¹.

La EGTP más frecuente es la mola invasora, seguida del coriocarcinoma. El riesgo de presentar coriocarcinoma es 1,000 veces mayor después de un embarazo molar, en comparación a otro evento obstétrico, el riesgo aumenta si se trata de mola completa y en casos de edad materna avanzada⁸.

La coexistencia de un feto normal y una MH es un evento poco frecuente en la práctica clínica, con una incidencia de 1 caso por cada 22,000 a 100,000 embarazos¹².

Hallazgos histopatológicos y citogenéticos

La mayoría de las MHCs son diploides androgenéticas (dos conjuntos cromosómicos de origen paterno) y no presentan desarrollo embrionario. Se ha propuesto que el 90% surge de forma secundaria a la fertilización de un óvulo vacío con duplicación del contenido espermático, resultando en un complemento cromosómico 46 XX. En el 10% de los casos

restante, se cree que existe una fertilización de un óvulo vacío por dos espermatozoides con la misma probabilidad de ser 46 XX o 46 XY (3).

Ante la ausencia de óvulos vacíos en los procedimientos de biología de la reproducción, se ha propuesto como mecanismo de formación, la reducción del contenido cromosómico a dos conjuntos de cromosomas (diploidización) posterior a una concepción triploide (tres conjuntos de cromosomas). La teoría se origina con la formación de una concepción con tres complementos cromosómicos, siendo dos de origen paterno y uno de origen materno (triploide diándrica), usualmente por la fertilización de un solo óvulo por dos espermatozoides o por un espermatozoide diploide (dos complementos cromosómicos). El cigoto triploide con tres pronúcleos puede mantener el estado de triploidía o puede tener una división celular anormal resultado en una mola completa diploide androgenética por pérdida del pronúcleo materno¹³.

La mayoría de las MHPs son triploides diándricas con desarrollo embrionario anormal. Diferentes mecanismos de formación de MHPs han sido descritos, entre los que se señalan:

1. Fertilización de un oocito normal por dos espermatozoides.
2. Fertilización de un oocito normal por un espermatozoide diploide^{3,13} (fig. 1)

Mola recurrente

La MH se presenta generalmente de forma esporádica, sin embargo algunas mujeres presentan recurrencia.

Se define como mola recurrente (MR) a la ocurrencia de al menos dos MH en la misma paciente⁴. Las pacientes con MR pueden clasificarse dentro de dos grupos:

1. Pacientes con MH completa androgenéticas o MH parcial triploides.
2. Pacientes con molas diploides de origen biparental (MDBP)⁶ (fig. 1).

Ocasionalmente las pacientes con MR tienen familiares con embarazos molares y estos casos se definen como MR familiar¹⁴. Los casos familiares se consideran poco frecuentes, aunque hay una tendencia creciente a pensar que se encuentran subdiagnosticados³.

Aspectos moleculares de la mola recurrente

Se ha observado que las mujeres con mola recurrente de origen biparental generalmente no logran un embarazo normal, por lo que se ha sugerido un defecto genético materno como el responsable de esta entidad^{15,16}.

Se ha sugerido que las MDBP resultan de una falla para reprogramar la impronta materna de regiones diferencialmente metiladas en línea germinal¹⁷.

Varios estudios independientes reportan pacientes con mutaciones homocigotas y heterocigotas compuestas en el gen *NLRP7*, con aparente relación etiológica a la MR, confirmando predisposición a embarazos molares diploides de origen biparental¹⁸. Se han identificado mutaciones en este gen en 88% de los casos familiares y 66% de los casos únicos de MR¹⁷. Su asociación con molas androgenéticas,

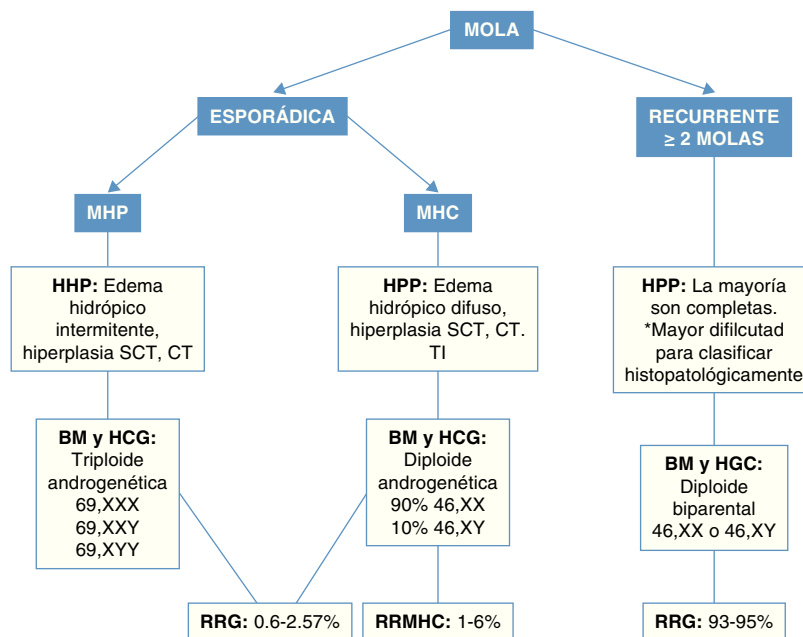


Figura 1 Clasificación de la mola hidatidiforme. MHP: mola hidatidiforme parcial; MHC: mola hidatidiforme completa; HHP: hallazgos histopatológicos; BM: bases moleculares; SCT: sinciotrofoblasto; CT: citotrofoblasto; TI: trofoblasto intermedio; HCG: hallazgos citogenéticos; RRG: riesgo de recurrencia general; RRMHC: riesgo de recurrencia mola hidatidiforme completa.

triploidía, abortos y óbitos de etiología desconocida, es controversial¹⁹.

Un segundo gen con efecto materno, el *KHDC3L*, ha sido asociado con MR²⁰. Se considera un gen menor con mutaciones en el 10 al 14% de las pacientes con MR que no presentan mutaciones en el gen *NLRP7*⁴.

Asesoramiento genético

El antecedente de un embarazo molar por sí solo aumenta el riesgo de un subsecuente embarazo molar, recurriendo en general en el 0.6 al 2.6% de los casos. El riesgo de presentar un segundo embarazo es mayor si se trata de una mola completa^{6,9}, este riesgo aumenta después de un segundo embarazo molar y disminuye después de un embarazo normal^{3,9}.

En la población general un tercer embarazo molar es raro, con excepción de aquellas pacientes con predisposición genética a múltiples embarazos molares, siendo difícilmente distinguible por hallazgos patológicos de aquellos casos de embarazo molar de origen adrogenético con bajo riesgo de recurrencia. En estas pacientes con mayor predisposición, las molas suelen ser diploides y de origen biparental⁶.

A diferencia de pacientes con molas de origen androgenético, las pacientes con MR-MDBP tienen un riesgo de 93 a 95% de volver a presentar un nuevo embarazo molar. En algunos casos el embarazo se ha logrado por medio de ovodonación⁴ (fig. 1).

La identificación de pacientes con MR-MDBP es importante no solo por la baja posibilidad de lograr un embarazo normal a término, sino también por el riesgo que conlleva cada embarazo molar de malignizar. El riesgo del embarazo MR-MDBP de progresar a EGTP es el mismo que el riesgo de la mola de origen androgenético. Sin embargo, el pronóstico reproductivo de las pacientes con MR es malo. Una complicación en cada embarazo molar mucho más grave puede ser la muerte, aun cuando el manejo oncológico de tumores trofoblásticos es exitoso en la mayoría de los casos, hasta un 10% fallece por esta causa¹³.

Abordaje de pacientes con embarazo molar recurrente

Es importante realizar una adecuada genealogía e historia clínica en cualquier paciente que curse con un embarazo molar para poder identificar aquellos casos de embarazo molar recurrente, así como casos familiares, con el fin de recibir un abordaje óptimo y beneficiarse de asesoramiento genético.

El abordaje ideal posterior a dos embarazos molares es el análisis molecular por secuenciación de los genes *NLRP7* y *KHDC3L* en la mujer afectada. Se sugiere iniciar el estudio con el gen mayormente asociado a MR-MDBP (*NLRP7*), en caso de tener un resultado negativo se debe analizar el gen *KHDC3L*. En aquellos casos sin evidencia de mutaciones en ambos genes, o en aquellos centros que no cuenten con los recursos o infraestructura para este estudio, las pacientes con MR pueden beneficiarse en base al conocimiento de su pronóstico reproductivo mediante análisis del origen bipa-

rental de los tejidos molares. Una herramienta útil que puede utilizarse para determinar el contenido cromosómico de los tejidos molares es el cariotipo o el FISH (hibridación *in situ* con fluorescencia) en el tejido molar. En caso de que el tejido sea diploide se sugiere determinar el origen parental del mismo. Se considera como mal pronóstico reproductivo a todos aquellos casos con molas de origen biparental o en aquellas pacientes positivas a mutaciones en cualquiera de los dos genes previamente mencionados.

Existen varios reportes de ovodonación exitosa en pacientes con MR-MDBP, lo cual debe ser informado como una posible opción reproductiva^{21,22}.

Conflicto de intereses

Los autores declaran no tener ningún conflicto de intereses.

Bibliografía

- Buyukkurt S, Fisher RA, Vardar MA, Evruke C. Heterogeneity in recurrent complete hydatidiform mole: Presentation of two new Turkish families with different genetic characteristics. *Placenta* 2010;31:1023-5.
- Altieri A, Franceschi S, Ferlay J, Smith J, La Vecchia C. Epidemiology and aetiology of gestational trophoblastic diseases. *Lancet Oncol* 2003;4:670-8.
- Williams D, Hodgetts V, Gupta J. Recurrent hydatidiform moles. *Eur J Obstet Gynecol Reprod Biol* 2010;150:3-7.
- Nguyen NM, Slim R. Genetics and epigenetics of recurrent hydatidiform moles: Basic science and genetic counseling. *Curr Obstet Gynecol Rep* 2014;21:55-64.
- Lira-Plascencia J, Tenorio-González F, Gomezpedroso-Rea J, Novoa-Vargas A, Aranda-Flores C, Ibarguengoitia-Ochoa F. Gestational trophoblastic disease. A 6-year experience at the Instituto Nacional de Perinatología. *Ginecol Obstet Mex* 1995;63:478-82.
- Sebire NJ, Fisher RA, Foskett M, Rees H, Seckl MJ, Newlands ES. Risk of recurrent hydatidiform mole and subsequent pregnancy outcome following complete or partial hydatidiform molar pregnancy. *BJOG* 2003;110:22-6.
- Parazzini F, Mangili G, LaVecchia C, Negri E, Bocciolone L, Fasoli M. Risk factors for gestational trophoblastic disease: a separate analysis of complete and partial hydatidiform moles. *Obstet Gynecol* 1991;78:1039-45.
- Lurain JR. Gestational trophoblastic disease I: epidemiology, pathology, clinical presentation and diagnosis of gestational trophoblastic disease, and management of hydatidiform mole. *Am J Obstet Gynecol* 2010;203:531-9.
- Slim R, Mehio A. The genetics of hydatidiform moles: new lights on an ancient disease. *Clin Genet* 2007;71:25-34.
- Cheung AN. Pathology of gestational trophoblastic diseases. *Best Pract Res Clin Obstet Gynaecol* 2003;17:849-68.
- Ronnett BM, DeScipio C, Murphy KM. Hydatidiform moles: Ancillary techniques to refine diagnosis. *Int J Gynecol Pathol* 2011;30:101-16.
- Huang X, Liang J, Huang Y, Huang J. Complete hydatidiform mole and a coexistent fetus following ovulation induction in a patient with Sheehan's syndrome: a first case report and review of literature. *Arch Gynecol Obstet* 2014;289:1145-50.
- Hoffner L, Surti U. The genetics of gestational trophoblastic disease: a rare complication of pregnancy. *Cancer Genet* 2012;205:63-77.

14. Akoury E, Zhang L, Ao A, Slim R. NLRP7 and KHDC3L, the two maternal effect proteins responsible for recurrent hydatidiform moles, co-localize to the oocyte cytoskeleton. *Hum Reprod* 2015;30:159-69.
15. Helwani MN, Seoud M, Zahed L, Zaatari G, Khalil A, Slim R. A familial case of recurrent hydatidiform molar pregnancies with biparental genomic contribution. *Hum Genet* 1999;105:112-5.
16. Bilgin T, Esmer A, Kückerdogan IB. Recurrent molar pregnancy. *Int J Gynaecol Obstet* 1997;57:185-6.
17. Mahadevan S, Wen S, Wan YW, Peng HH, Otta S, Liu Z, et al. NLRP7 affects trophoblast lineage differentiation, binds to overexpressed YY1 and alters CpG methylation. *Hum Mol Genet* 2014;23:706-16.
18. Murdoch S, Djuric U, Mazhar B, Seoud M, Khan R, Kuick R, et al. Mutations in NLRP7 cause recurrent hydatidiform moles and reproductive wastage in humans. *Nat Genet* 2006;38:300-2.
19. Manokhina I, Hanna CW, Stephenson MD, McFadden DE, Robinson WP. Maternal NLRP7 and C6orf221 variants are not a common risk factor for androgenetic moles, triploidy and recurrent miscarriage. *Mol Hum Reprod* 2013;19:539-44.
20. Andreasen L, Christiansen OB, Niemann I, Bolund L, Sunde L. NLRP7 or KHDC3L genes and the etiology of molar pregnancies and recurrent miscarriage. *Mol Hum Reprod* 2013;19:773-81.
21. Seckl MJ, Sebire NJ, Fisher RA, Golfier F, Massuger L, Sessa C. Gestational trophoblastic disease: ESMO Clinical Practice Guidelines for diagnosis, treatment and follow-up. *Ann Oncol* 2013;24:vi39-50.
22. Rai L, Shripad H, Guruvayare S, Prashant A, Sunil A. Recurrent familial hydatidiform mole - a rare clinical problem. *J Turk Ger Gynecol Assoc* 2012;13:284-6.