

## CASO CLÍNICO

# Linfoma del manto colónico inusual



Pablo Coste Murillo<sup>a,\*</sup>, Álvaro Villalobos Garita<sup>a</sup> y Betzabe Rojas Mena<sup>b</sup>

<sup>a</sup> Servicio de Gastroenterología, Hospital Calderón Guardia, San José, Costa Rica

<sup>b</sup> Servicio de Anatomía Patológica, Hospital Calderón Guardia, San José, Costa Rica

Recibido el 25 de julio de 2016; aceptado el 14 de agosto de 2016

Disponible en Internet el 28 de septiembre de 2016

### PALABRAS CLAVE

Manto;  
Linfoma;  
Linfomatosa;  
Ciclina

### KEYWORDS

Mantle;  
Lymphoma;  
Lymphomatous;  
Cyclin

**Resumen** El linfoma del manto (LM) es un linfoma no Hodgkin, muy agresivo, que comúnmente involucra el tracto gastrointestinal (TGI), pero rara vez se presenta como un linfoma gastrointestinal primario colónico<sup>1,2</sup>. Cuando lo hace, ha sido descrito como una poliposis múltiple linfomatosa (PML) y conlleva mal pronóstico. Reportamos el caso de una paciente adulta, joven, portadora de un LM primario colónico, con una presentación clínica larvada y un patrón endoscópico inusual.

© 2016 Publicado por Masson Doyma México S.A. en nombre de ASOCIACIÓN MEXICANA DE ENDOSCOPIA GASTROINTESTINAL A.C. Este es un artículo Open Access bajo la licencia CC BY-NC-ND (<http://creativecommons.org/licenses/by-nc-nd/4.0/>).

### Unusual colonic mantle cell lymphoma

**Abstract** Mantle cell lymphoma is a very aggressive non-Hodgkin lymphoma that commonly involves the gastrointestinal tract, but rarely presents as primary gastrointestinal colonic lymphoma. When it does, it has been described as multiple lymphomatous polyposis and has a very poor prognosis. We report the case of a young woman with primary colonic MCL with a latent clinical course and a rare endoscopic presentation.

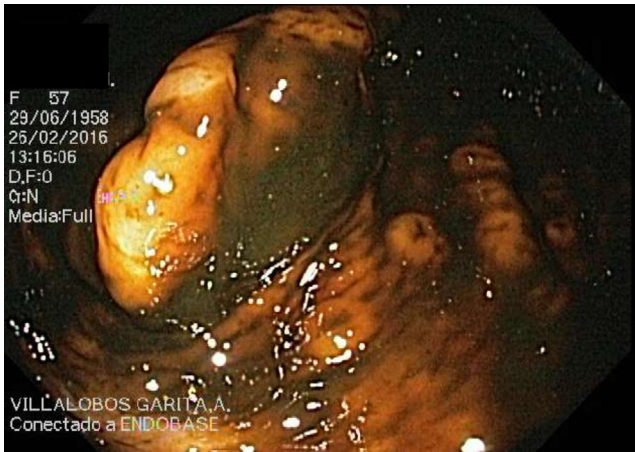© 2016 Published by Masson Doyma México S.A. on behalf of ASOCIACIÓN MEXICANA DE ENDOSCOPIA GASTROINTESTINAL A.C. This is an open access article under the CC BY-NC-ND license (<http://creativecommons.org/licenses/by-nc-nd/4.0/>).

## Introducción

El linfoma del manto (LM) gastrointestinal primario es conocido por ser infrecuente e incurable, con cortos periodos de remisión y frecuentes recaídas<sup>1</sup>. Tiende a presentarse agresivamente en varones, con edad promedio de 60 años,

\* Autor para correspondencia. Teléfono: +506 60554259; Dirección postal: 11401, Costa Rica.

Correo electrónico: [costepablo@gmail.com](mailto:costepablo@gmail.com) (P. Coste Murillo).

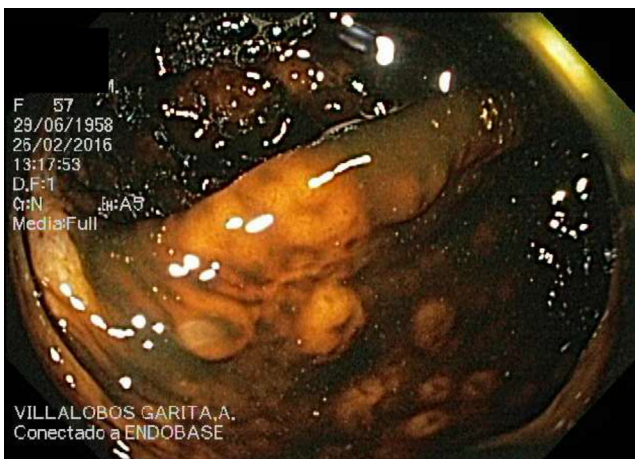

**Figura 1** Ciego con patrón mucoso nodular, sugestivo de hiperplasia linfoide.

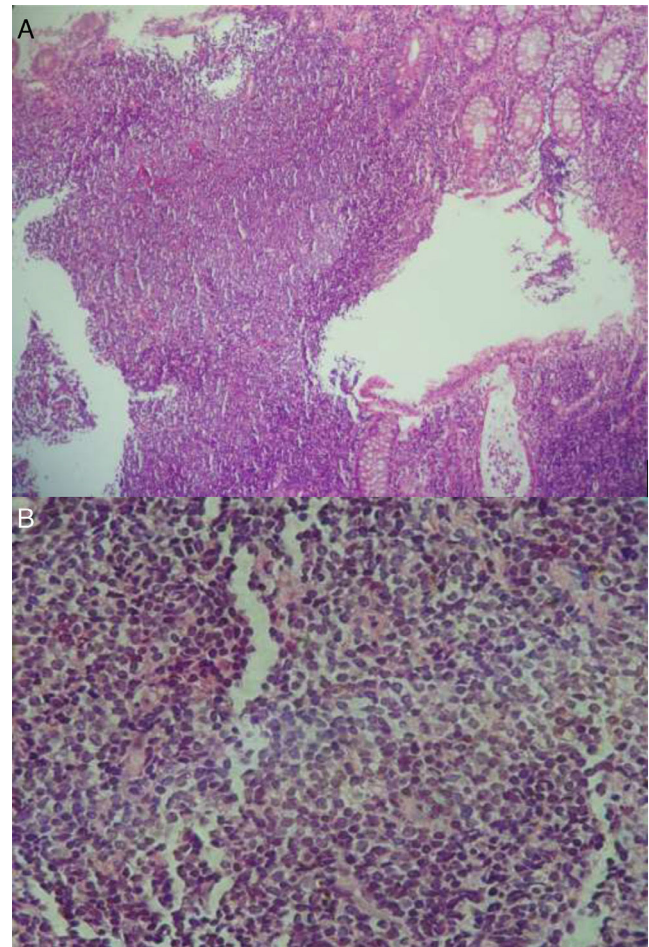
y afecta el tracto gastrointestinal inferior hasta en un 88% de los casos<sup>2</sup>. La presentación endoscópica colónica más frecuente es la poliposis múltiple linfomatosa (PML)<sup>3</sup>. Presentamos el caso de una paciente adulta, joven, portadora de un LM primario colónico, con una presentación clínica y un patrón endoscópico inusual (figs. 1-5).

### Caso clínico

Mujer de 54 años con antecedentes personales patológicos (APP) de fibromialgia, quien consulta en el 2010 por dolor crónico en fosa ilíaca derecha. Los laboratorios generales, el ultrasonido y la tomografía axial computarizada (TAC) abdominal no reportaron anomalías. La gastroscopia evidenció una gastritis erosiva leve, y la colonoscopia un patrón micronodular inespecífico de la mucosa colónica derecha, semejante a la hiperplasia linfoide gástrica. El reporte histológico reportó una lámina propia edematosa y congestiva, con agregados linfoides y una población inflamatoria adecuada, con relación a la hiperplasia linfoide colónica. Se diagnosticó de síndrome de intestino irritable.



**Figura 2** Ciego con patrón mucoso nodular, sugestivo de hiperplasia linfoide.

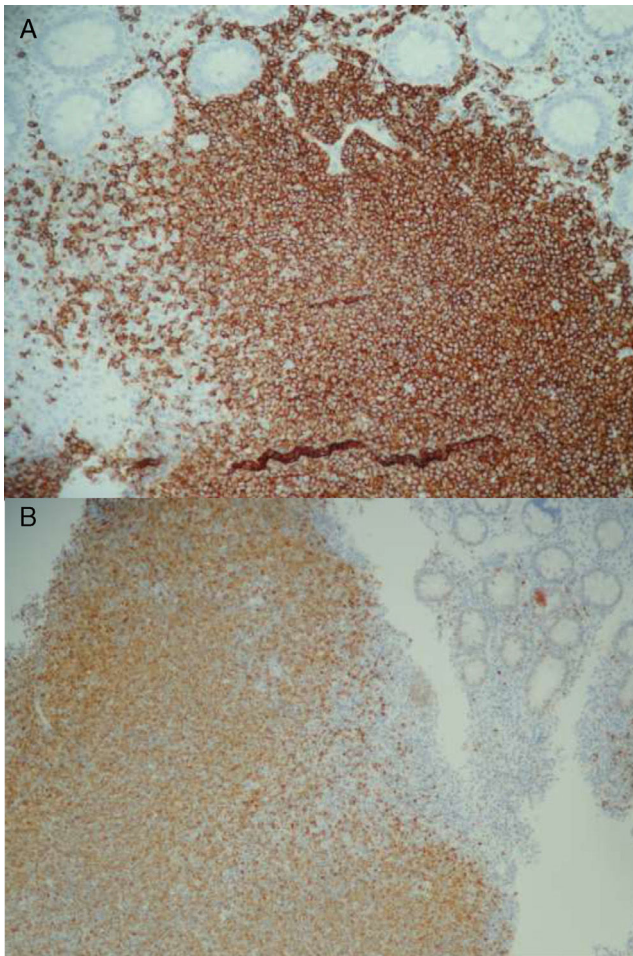


**Figura 3** A) Biopsia de ciego con la mucosa infiltrada por una neoplasia linfoide de célula pequeña y núcleos irregulares, que se dispone en un patrón de aspecto difuso con escasos folículos residuales y expansión de la zona del manto. B) Imagen magnificada.

En el 2012, ante la persistencia sintomática se repite el ultrasonido abdominal, el cual estaba normal. Una nueva colonoscopia presentó el mismo patrón nodular sugestivo de hiperplasia linfoide con el reporte histológico de hiperplasia linfoide en ciego, íleon y recto. Se continuó manejo sintomático. Un ultrasonido de control en el 2014 no mostró alteraciones, por lo que fue referida a la clínica del dolor.

En el 2015 es revalorada por exacerbación del dolor. Se repite la colonoscopia evidenciando un patrón empedrado de la mucosa de colon transverso, ascendente y ciego con relación a la hiperplasia linfoide. La biopsia de ciego presentó la mucosa infiltrada por una neoplasia linfoide de células pequeñas y núcleos irregulares que se disponen en un patrón de aspecto difuso con escasos folículos residuales y expansión de la zona del manto. La inmunohistoquímica evidenció positividad para CD20, BCL2 y ciclina D1, y fue negativa para CD3, CD5, CD23, CD10 y BCL6. La FISH evidenció un patrón anormal de señalización detectando la translocación:  $t(11;14)(q13;q32)$  en el 80% de las células, que involucra el gen ciclina D1. Ambos hallazgos fueron compatibles con un LM primario CD5 negativo.





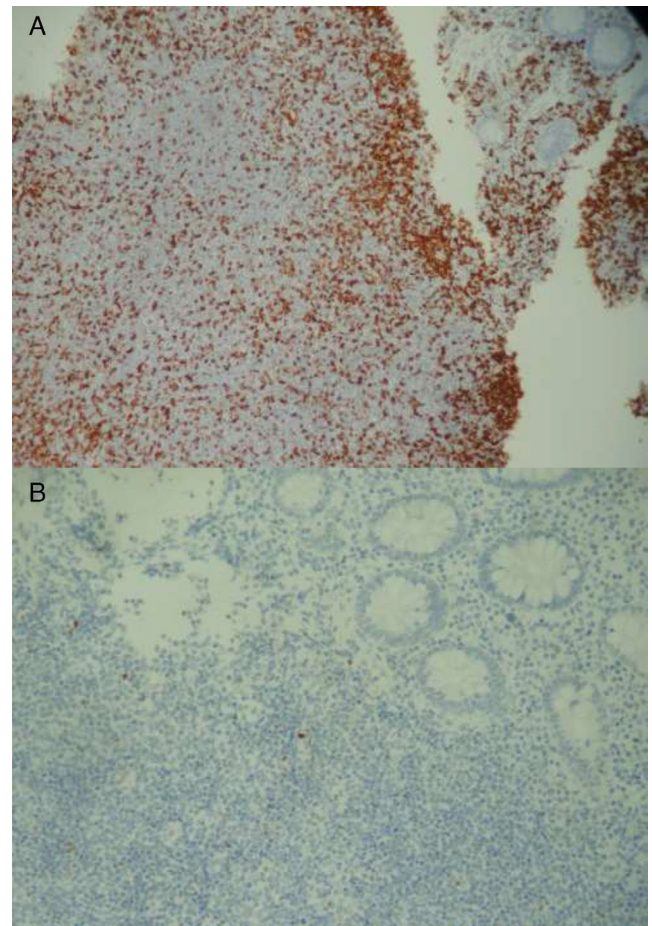
**Figura 4** A) La inmunohistoquímica evidenció positividad para CD20/BCL2. B) La inmunohistoquímica evidenció positividad para ciclina D1.

Se complementó el estudio con una TAC toraco-abdomino-pélvica, la cual no evidenció masas ni adenopatías sugestivas de otra afección extranodal o metástasis. El QuantiFERON® para tuberculosis fue negativo, al igual que las serologías para virus de la inmunodeficiencia humana (VIH) y la calprotectina fecal. Se determinó una deshidrogenasa láctica (DHL) y una beta-2 microglobulina dentro de los límites normales. Se estableció un MIPI de 8,8 correspondiente a un alto riesgo. Se refirió a hematología para iniciar tratamiento.

## Discusión

Pese a que el tracto gastrointestinal (TGI) es el sitio extranodal más comúnmente afectado por los linfomas (5-20% de los casos), constituyen solo el 1-4% de las neoplasias gastrointestinales<sup>3</sup>. Dentro de ellos, el LM abarca aproximadamente el 6% de los linfomas no Hodgkin (LNH), y presenta infiltración del TGI en un 10-28% de los pacientes<sup>1,3</sup>. Sin embargo, solo el 2% de los linfomas gastrointestinales primarios son LM y, usualmente, se presentan en varones mayores de 60 años, y en estadios avanzados<sup>1,3</sup>.

Genéticamente se caracteriza por la translocación t(11;14)(q13;q32), la cual provoca la sobreexpresión de la



**Figura 5** A) La inmunohistoquímica fue negativa para CD3/CD5. B) La inmunohistoquímica fue negativa para CD23/CD10 y BCL6.

ciclina D1, una de las proteínas responsables de regular la progresión durante el ciclo de división celular<sup>4</sup>.

Cuando la afección es colónica los síntomas más comunes son dolor abdominal, diarrea, pérdida de peso y, en raros casos, enteropatía perdedora de proteínas, ascitis quílosa, malabsorción, perforación e intususcepción<sup>5</sup>. Estudios recientes han demostrado que un 10- 15% de los LM tienen un curso indolente<sup>6</sup>.

Los reportes de lesiones en colon han mostrado que la PML es el patrón endoscópico más común (80%), seguidas por lesiones protruidas (18%) y reportes de casos de masas rectales solitarias, úlceras sangrantes y lesiones superficiales<sup>2</sup>.

En cuanto a su pronóstico, el Mantle Cell Lymphoma International Prognostic Index funcionan como un sistema de estratificación de riesgo de los pacientes al clasificarlos en 3 grupos pronósticos, con base en sus características clínicas<sup>4</sup>.

Actualmente, la inmunoterapia estándar ha demostrado no ser curativa en la mayoría de los casos, y el pronóstico es pobre<sup>3</sup>. Los nuevos regímenes (R-CHOP, trasplante de células madre autógeno, R-Hiper-CVAD, bortezomib) han mejorado significativamente la sobrevida, con remisiones prolongadas. Aun así, la sobrevida total tiende a ser solamente de 4 a 7 años<sup>3,5</sup>.

## Conclusión

Este reporte de caso ejemplifica una forma de presentación atípica y larvada de una enfermedad sumamente infrecuente. El estudio endoscópico evidenció un patrón mucoso muy inespecífico, sin poder encontrar reportes de caso en la literatura, con imágenes similares. Se enfatiza en mantener al LM primario colónico dentro del diagnóstico diferencial de cuadros similares.

## Responsabilidades éticas

**Protección de personas y animales.** Los autores declaran que para esta investigación no se han realizado experimentos en seres humanos ni en animales.

**Confidencialidad de los datos.** Los autores declaran que han seguido los protocolos de su centro de trabajo sobre la publicación de datos de pacientes.

**Derecho a la privacidad y consentimiento informado.** Los autores declaran que en este artículo no aparecen datos de pacientes.

## Financiamiento

El presente artículo no ameritó ninguna fuente de financiamiento.

## Conflicto de intereses

El presente artículo no representa ningún conflicto de interés por parte de los autores.

## Agradecimiento

A los técnicos de endoscopia del Hospital Calderón Guardia por su excelente labor.

## Bibliografía

1. Moussaide G, Kazemi A, Mitre R, et al. Mantle cell lymphoma: A rare cause of a solitary duodenal mass. *BMJ Case Rep.* 2014;2014, <http://dx.doi.org/10.1136/bcr-2014-203823>, pii: bcr2014203823.
2. Kelkitli E, Atay H, Yildiz L, et al. Case report mantle cell lymphoma mimicking rectal carcinoma. *Case Rep Hematol.* 2014;2014:621017.
3. Dasappa L, Babu S, Sirsath S, et al. Primary gastrointestinal mantle cell lymphoma: A retrospective study. *J Gastrointest Canc.* 2014;45:481–6.
4. Skarbnik A, Goy A. Mantle cell lymphoma: State of the art. *Clin Adv Hematol Oncol.* 2015;13:44–55.
5. Lee J, Kim E, Choi H, et al. Mantle cell lymphoma with multiple lymphomatous polyposis and intussusception: A case report. *Oncology Letters II.* 2016;65:4–656.
6. Smith LB, Hsi E. Lymphomas of the gastrointestinal tract: An update. *Surg Pathol Clin.* 2013;6:405–24.