

Fe de errores

En la figura 2 de la Carta al Director "Tumor estromal de localización gástrica" de D. Sánchez-Muñoz, E. Hoyas Pablos, M.V. Galán Jurado, P. Guerrero Jiménez, M. Romero-Gómez y M. Castro Fernández, publicada en Gastroenterología y Hepatología (Gastroenterol Hepatol 2004;27[7]:429-35) la figura 1 se repitió dos veces por lo que a continuación reproducimos de nuevo dicha carta con las figuras correctas.



TUMOR ESTROMAL DE LOCALIZACIÓN GÁSTRICA

Sr. Director: Los tumores estromales gastrointestinales (GIST) son una entidad relativamente poco frecuente, aunque son la estirpe tumoral mesenquimal más frecuente del aparato digestivo. La localización más frecuente es la gástrica¹, aunque aparecen asimismo en cualquier localización del tubo digestivo, incluyendo el mesenterio y el peritoneo. Presentamos un caso de un tumor estromal gástrico.

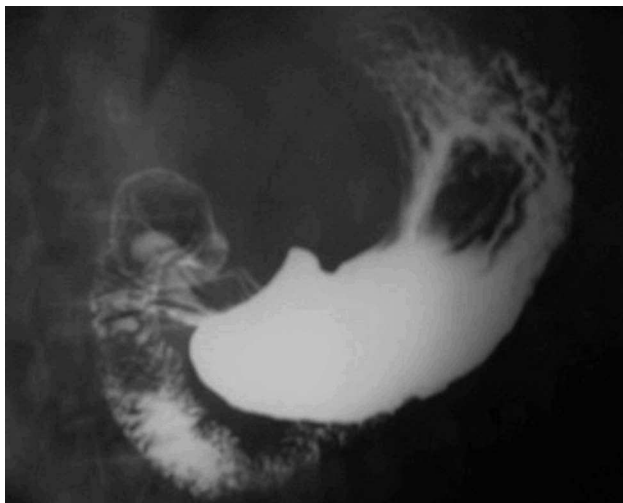


Fig. 1. Estudio baritado gastroduodenal que muestra una lesión de unos 4-5 cm de tamaño, de aspecto submucoso, en el cuerpo gástrico.

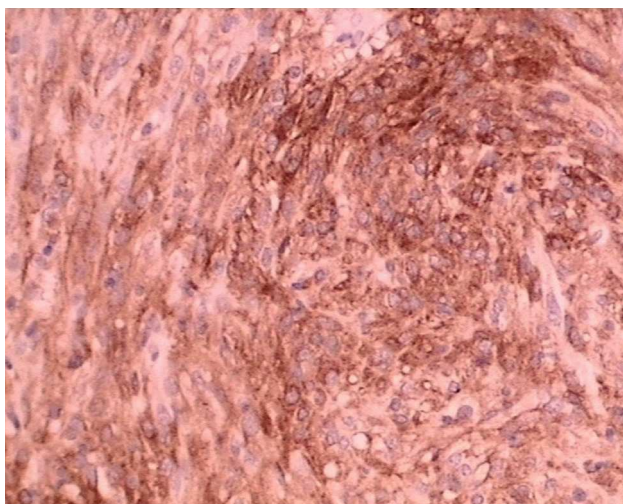


Fig. 2. Corte histológico con positividad inmunohistoquímica para CD117.

Se trata de un paciente varón de 48 años que ingresa en nuestro servicio por melenas, sin repercusión hemodinámica. No destacaba ningún antecedente personal de interés. El hemograma mostraba una discreta anemia normocítica (hemoglobina, 10,3 g/dl [normal, 12,2-18,1]; hematocrito, 33% [normal, 37,3-53,3%]). El análisis bioquímico, que incluía antígeno carcinoembrionario (CEA), marcador tumoral CA 19-9 y α -fetoproteína, no mostraba alteraciones. Se realizó endoscopia oral, que mostró una lesión de aspecto submucoso en el cuerpo gástrico. Un estudio baritado gastroduodenal manifestó una tumoración de 4-5 cm de crecimiento intraluminal en el cuerpo gástrico (fig. 1), y la tomografía computarizada abdominal no detectó signos de metástasis. Se realizó una ecoendoscopia, que mostró una lesión compatible con lo descrito previamente. La biopsia endoscópica mostraba gastritis crónica superficial, con escasas colonias de *Helicobacter pylori*. El paciente fue intervenido (el diagnóstico macroscópico fue de tumor estromal gástrico), y se le practicó una resección local por margen sano. El análisis histológico confirmó el diagnóstico de GIST, ya que el estudio inmunohistoquímico mostró positividad para CD-117, CD-34 y actina, siendo negativo para desmina, S-100 y CAM 5,2 (fig. 2). Se aplicó el sistema de gradación histológico-inmunohistoquímico MIB-1 de Hasegawa et al², que dio como resultado un tumor de riesgo intermedio. Hasta la fecha, el paciente permanece asintomático, y está incluido en un programa de vigilancia periódica mediante estudios de imagen y endoscópicos.

Los GIST son un grupo de tumores mesenquimales derivados de las células intersticiales de Cajal³ relativamente poco frecuentes, con una incidencia estimada de 10-20 casos por millón de habitantes⁴, cuyo diagnóstico definitivo es inmunohistoquímico. Históricamente ha existido gran controversia en la nomenclatura de estos tumores, y de este modo, con la aplicación de técnicas histoquímicas, ha sido posible catalogar correctamente a estas neoplasias. En función del subgrupo celular que lo componga, pueden presentar positividad para ciertos marcadores, pero el diagnóstico de GIST se establece por la positividad para un receptor tirosinasa denominado KIT o CD-117⁵. El pronóstico está determinado por la localización tumoral, su tamaño y la intensidad del recambio celular⁶. El tratamiento quirúrgico mediante resección local continúa siendo la terapéutica de elección en los GIST no metastásicos, ya que una resección ampliada no ha mostrado mayores beneficios⁷. En los GIST metastásicos, sin embargo, en los últimos años se ha realizado un gran avance con el descubrimiento de la molécula denominada imatinib, fármaco inhibidor de los receptores tirosinasa y que compete selectivamente con ellas por el receptor KIT. Este fármaco ha logrado, en resultados preliminares, tasas de remisión tumoral de hasta el 69%, con el 11% de pacientes cuya enfermedad progresó, mientras que el 19% permanecía estable⁸. No obstante, aunque los resultados son esperanzadores, quedan por delimitar diversos puntos, tales como la duración del tratamiento, la seguridad, los efectos secundarios y los efectos a largo plazo. Aun así, se abre una luz en el tratamiento «biológico» de un cierto tipo de tumores, que si bien no tienen una frecuencia elevada, constituyen un grupo importante de neoplasias dentro del aparato digestivo. Además, otras estirpes tumorales de muy diversa etiología que expresaran la mutación en el receptor KIT podrían beneficiarse de este tratamiento^{9,10}.

D. SÁNCHEZ-MUÑOZ, E. HOYAS PABLOS, M.V. GALÁN JURADO, P. GUERRERO JIMÉNEZ, M. ROMERO-GÓMEZ Y M. CASTRO FERNÁNDEZ

Servicio de Aparato Digestivo. Hospital Universitario de Valme. Sevilla. España.

BIBLIOGRAFÍA

- Burkill G, Badran M, Al-Muderis O, Thomas JM, Judson IR, Fisher C, et al. Malignant gastrointestinal stromal tumor: distribution, imaging features, and pattern of metastatic spread. *Radiology* 2003;226:527-32.
- Hasegawa T, Matsuno Y, Shimoda T, Hirohashi S. Gastrointestinal stromal tumor: consistent CD-117 immunostaining for diagnosis and prognostic classification based on tumor size and MIB-1 grade. *Hum Pathol* 2002;33:669-76.
- Kindblom LG, Remotti HE, Aldenborg F, et al. Gastrointestinal pacemaker cell tumor (GIPACT): gastrointestinal stromal tumors show phenotypic characteristics of the interstitial cells of Cajal. *Am J Pathol* 1998;152:1259-69.
- Miettinen M, Lasota J. Gastrointestinal stromal tumors. Definition, clinical, histological, immunohistochemical and molecular genetic features and differential diagnosis. *Virchows Arch* 2001; 438:1-12.
- Fletcher C, Berman JJ, Gorstein F, Longley BJ, O'Leary TJ, Rubin BP, et al. Diagnosis of gastrointestinal stromal tumors: a consensus approach. *Hum Pathol* 2002;33:459-65.
- De Matteo RP, Lewis JJ, Leung D, et al. Two hundred gastrointestinal stromal tumors: recurrence patterns and prognostic factors for survival. *Ann Surg* 2000;231:51-8.
- Shiu MH, Farr GH, Papachristou DN, et al. Myosarcomas of the stomach: natural history, prognostic factors and management. *Cancer* 1982;49:177-87.
- Van Oosterom AT, Judson I, Verweij J, et al. Safety and efficacy of imatinib (STI-571) in metastatic gastrointestinal stromal tumors: a phase I study. *Lancet* 2001;358:1421-3.
- O'Dwyer M. Current use of imatinib in the treatment of chronic myeloid leukemia. *Haematologica* 2003;88:241-4.
- Raspollini MR, Villanucci A, Amunni G, Paglierani M, Taddei A, Taddei GL. C-Kit expression in uterine leiomyosarcomas: an immunocytochemical study of 29 cases of malignant smooth muscle tumors of the uterus. *J Chemother* 2003;15:81-4.