



**HEPATITIS TÓXICA POR ANTIDEPRESIVOS**

**Sr. Director:** Aunque la depresión es una de las afecciones más frecuentes en el mundo actual<sup>1</sup>, pocas veces los fármacos antidepresivos causan reacciones adversas (RAM) de hepatotoxicidad. En cualquier caso, éstas pueden ser desde formas leves, con una ligera elevación de las transaminasas, hasta formas graves con insuficiencia hepatocelular aguda que requieran trasplante y/o evolucionen hacia la muerte<sup>2-4</sup>. Los inhibidores de la monoaminooxidasa (IMAO) y los antidepresivos tricíclicos producen hepatotoxicidad con mayor frecuencia que los inhibidores de la recaptación de serotonina<sup>5</sup>. Las RAM se clasifican, según el mecanismo por el que el fármaco las produce, de la siguiente manera:

- Tipo A (aumentados). Reacciones que son predecibles por el efecto farmacológico; a menudo se presentan como una exageración de los efectos farmacológicos de una determinada sustancia. Hay relación dosis-efecto.
- Tipo B (bizarro). No son predecibles desde los conocimientos básicos del fármaco y no hay una relación dosis-respuesta. Se deben a la idiosincrasia del huésped, en algunos casos inmunomediadas, y pueden intervenir los metabolitos del fármaco o las interacciones medicamentosas.
- Tipo C (químicas). Reacciones cuyas características biológicas pueden ser predecidas o racionalizadas en términos de estructura química.
- Tipo D (retardadas). Incluyen carcinogenicidad y teratogenicidad
- Tipo E (finalizado el tratamiento). Ocurre después de la supresión del fármaco.

Las RAM con hepatotoxicidad dan lugar a cuadros de citólisis o colestáticos y, en ocasiones, mixtos; dichas alteraciones son más frecuentes cuando se administran varios fármacos.

A continuación presentamos un caso de hepatitis tóxica por antidepresivos.

Mujer de 39 años de edad, sin hábitos tóxicos, con intentos de autólisis por depresión, para la que seguía tratamiento con iproniazida (Marsilid®) 150 mg/día, mirtazapina 30 mg/día (Rexet®), y reboxetina 4 mg/12 h (Norebox®) desde hace 2 meses. Consulta por presentar náuseas, notable astenia y dolor en el hipocondrio derecho. En la exploración se observa ictericia y hepatomegalia. La analítica efectuada demostró los siguientes parámetros: ALT 3.860 U/l, AST 1.860 U/l (valores normales [VN], 40 U/l), GGT 162 U (VN, 30 U), fosfatasa alcalina 157 U (VN, 117 U), con bilirrubina total de 5,4 mg/dl (VN, 1,3 mg/dl), y coagulación normal, salvo una tasa de complejo de protrombina (CP) del 78%. Se realizó un estudio para descartar la presencia de otros tóxicos, procesos metabólicos (ferritina, cobre, ceruloplasmina, alfa-1-antitripsina), serología

de virus hepáticos (virus de la hepatitis B y C, IGM VHA), virus de Epstein-Barr, citomegalovirus, herpes virus), estudios de autoinmunidad (ANA, AMA, anti-KLM, antimitocondriales), ecografía y tomografía computarizada (TC) abdominal, con resultados normales o negativos.

Ante estos hallazgos, se procedió a la retirada de todos los antidepresivos, se administró vitamina K y se efectuó una observación clínica. La paciente evolucionó inicialmente con persistencia de citólisis y aumento de la bilirrubina total, que llegó hasta 25 mg/dl, con bilirrubina directa de 21 mg/dl, con posterior normalización progresiva analítica y clínica. La resolución total fue tras un seguimiento de 2 meses. Se diagnosticó una hepatitis colestática inducida probablemente por iproniazida, sin poder descartar la contribución de los otros fármacos antidepresivos en la toxicidad hepática.

La iproniazida es un IMAO retirado del mercado en la mayoría de los países de la Unión Europea por sus graves problemas de hepatotoxicidad<sup>6,9</sup>, pero que aún se puede adquirir en algunos países, como Andorra. Los IMAO se absorben con mucha facilidad por el tubo digestivo y ejercen su acción inhibidora enzimática en todos los tejidos que contienen MAO. El metabolismo de los IMAO no es bien conocido, pero se cree que su eliminación se debe a la acetilación; en este sentido, se habla de individuos acetiladores rápidos y acetiladores lentos. En los lentos hay más posibilidad para la aparición de reacciones secundarias o tóxicas. Se ha descrito la presencia de anticuerpos antimitocondriales M6 en los pacientes que desarrollan hepatitis por este fármaco.

Para la evaluación de las RAM se utiliza la escala de Naranjo et al (tabla I), y se exige como criterio efectuar un diagnóstico de exclusión de otros procesos potencialmente causantes de la hepatotoxicidad (tóxicos, metabólicos, virales o inmunológicas), y realizar estudios de imagen (ecografía, TC) para asegurar el diagnóstico<sup>10</sup>.

Por último, cabe señalar que toda RAM debe comunicarse a los sistemas de farmacovigilancia para que estos puedan tomar las medidas correctoras necesarias.

SILVINO RUBIO BARBÓN, D. LEÓN DURÁN  
E.I.M. ARIAS MIRANDA

Servicio de Medicina Interna. Hospital de Cabueñes. Gijón.  
Asturias. España.

**BIBLIOGRAFÍA**

1. Sáiz Ruiz J, Montes Rodríguez JM. Tratamiento farmacológico de la depresión. Rev Clin Esp. 2005;205:233-40.
2. Carvajal García-Pando, García del Pozo J, Sánchez AS, Velasco MA, Rueda de Castro AM, Lucena MI. Hepatotoxicity associated with the new antidepressants. J Clin Psychiatr. 2002;63:135-7.
3. Bruguera M, Barrera JM, Corradi F, Mas A. Hypertransaminasemia greater than 400 U/l in adults seen at a tertiary hospital. Prospective study of etiology. Gastroenterol Hepatol. 2005;28:15-9.

**TABLA 1. Escala de probabilidad de las reacciones adversas**

	Sí	No	No se sabe/ no disponible	Puntuación
1. ¿Hay evidencias previas concluyentes sobre esta reacción?	1	0	0	
2. ¿Apareció la reacción adversa después de que se administró el medicamento implicado?	2	-1	0	
3. ¿Se produjo una mejoría de la reacción adversa cuando se suspendió el medicamento o cuando se administró un antagonista específico?	1	0	0	
4. ¿Reapareció la reacción adversa cuando se readministró el medicamento?	2	-1	0	
5. ¿Hay causas alternativas que pudieran causar esta reacción?	-1	2	0	
6. ¿Ocurrió esta reacción después de administrar placebo?	-1	1	0	
7. ¿Se demostró la presencia del medicamento en los fluidos corporales en concentraciones conocidas como tóxicas?	1	0	0	
8. ¿Se produjo una variación en la gravedad de la reacción cuando se varió la dosis del medicamento?	1	0	0	
9. ¿Ha experimentado el paciente una reacción similar en exposiciones previas al medicamento o a medicamentos similares?	1	0	0	
10. ¿Se ha confirmado la reacción adversa mediante alguna evidencia objetiva?	1	0	0	
Puntuación	Clasificación			
< 0	Dudoso			
1-4	Posible			
5-8	Probable			
≥ 9	Definido			

4. García-Cortés M, Andrade RJ, Lucena MI, González-Grande R, Camargo R, Fernández-Bonilla E, et al. Hepatotoxicity due to commonly-used drugs. *Gastroenterol Hepatol.* 2005;28:461-72.
5. Lucena MI, Carvajal A, Andrade RJ, Velasco A. Antidepressant induced hepatotoxicity. *Expert Opin Drug Saf.* 2003;2:249-62.
6. Davis M. Hepatotoxicity of antidepressants. *Int Clin Psychopharmacol.* 1991;6:97-103.
7. Minondo Amuchastegua L, Egiguren Urrosolo L, Zapata Morcillo E, Castiella Eguzkiza A. Chlorpromazine-induced cholestatic hepatitis in intractable hiccups. *Gastroenterol Hepatol.* 2007;30:103.
8. Maille F, Duvoux C, Cherqui D, Radier C, Zafrani ES, Dhumeaux D. Auxiliary hepatic transplantation in iproniazid-induced subfulminant hepatitis. Should iproniazid still be sold in France? *Gastroenterol Clin Biol.* 1999;23:1083-5.
9. Gollini C, Dallari R, Cervi F, Mengoli M. Iproniazid-induced acute hepatitis. *Recenti Prog Med.* 1992;83:354-5.
10. Navarro VJ, Senior JR. Drug related hepatotoxicity. *N Engl J Med.* 2006;354:731-9.



## SEUDOCARCINOMA DE COLON POR COLITIS ISQUÉMICA TRAS UN TRATAMIENTO RADIOTERÁPICO

**Sr. Director:** En la práctica clínica habitual se han descrito diversas entidades que pueden simular clínica y radiológicamente un cáncer de colon<sup>1</sup>, como procesos infecciosos (tuberculosis intestinal, actinomicosis abdominal, colitis por citomegalovirus), lipomas, endometriosis, etc.<sup>2,4</sup>. En conjunto, pueden encuadrarse bajo el concepto de «seudocarcinoma»<sup>1</sup>. Aunque las referencias bibliográficas son poco numerosas (MEDLINE: Colonic pseudo carcinoma; lesion mimicking colonic carcinoma), se recogen casos de pseudocarcinoma de colon provocados por colitis isquémica (CI)<sup>1,5-7</sup>. Aportamos un caso de una paciente con pseudocarcinoma de colon por colitis isquémica que, como aspecto novedoso, puede relacionarse con la braquiterapia de cérvix uterino que la había recibido previamente.

Mujer de 76 años de edad, con antecedentes de osteoporosis, talasemia menor y demencia tipo Alzheimer; apendicectomizada; seguía tratamiento con donezepilo. Había sido diagnosticada hacía 2 años de carcinoma de cuello uterino de células escamosas no queratinizante y poco diferenciado (estadio Ib-2) que no había sido intervenido, para el que había seguido tratamiento oncológico con radioterapia y braquiterapia intracavitaria. Ingresó en el servicio de medicina interna por una alteración del ritmo intestinal habitual, con estreñimiento, deposiciones con moco y sangre y dolor hipogástrico. En la anamnesis refirió pérdida de apetito y pérdida de peso no cuantificada. En el examen físico destacaba una leve palidez mucocutánea, signos de emaciación y una discreta distensión abdominal en la fosa ilíaca izquierda, con dolor pero sin signos de peritonismo. No se palpaban masas ni organomegalias, y en el tacto rectal la ampolla se encontraba vacía. En las pruebas complementarias, destacan los siguientes parámetros: hemoglobina 9,7 g/dl, hematocrito 30%, VCM 63 fl, HCM 21 pg, hierro 42 mg/100 ml, ferritina 713 ng/ml, transferrina 108 mg/100 ml), 20.000/ml leucocitosis (93% neutrófilos) y 559.000 plaquetas/ml. La bioquímica general, hepática, el perfil tiroideo, los marcadores tumorales, el proteinograma, el análisis sistemático de orina, la radiografía de tórax y el electrocardiograma no presentaron alteraciones significativas. Se realizó una tomografía computarizada (TC) de abdomen, que mostró un segmento de colon sigmoides con una pared notablemente engrosada, una luz fija y un engrosamiento de la grasa circundante, y se practicó un enema opaco, en el que se observaba una estenosis en la unión rectosigmoidea con escaso paso de contraste (fig. 1). La colonoscopia localizó la estenosis a 30 cm del recto, que no permitía el paso del endoscopio en la exploración. Las biopsias tomadas durante la colonoscopia eran indicativas de una etiología isquémico-actínica. La paciente fue tratada con antibioterapia de

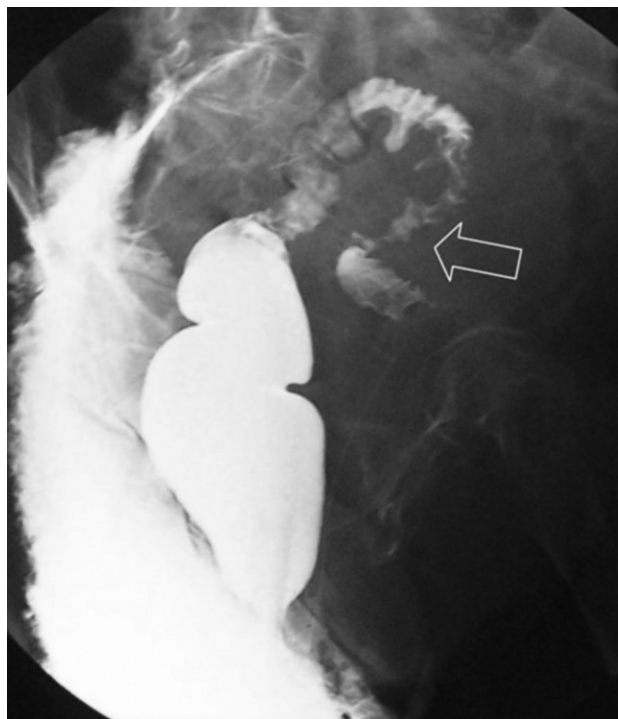


Fig. 1. Estenosis de colon sigmoides en «corazón de manzana».

amplio espectro, sueroterapia, alimentación parenteral y antiinflamatorios durante 3 semanas, sin experimentar una clara mejoría, por lo que se le realizó una laparotomía, encontrándose una estenosis casi completa de 8 cm de longitud adherida al peritoneo parietal, que fue resecada, realizándose posteriormente un anastomosis terminoterminal. El estudio anatomopatológico de la pieza quirúrgica confirmó el diagnóstico de CI.

La CI es la forma más frecuente de isquemia intestinal; aparece como resultado de un flujo vascular inadecuado para responder a las demandas metabólicas del intestino, y se suele desarrollar sin la oclusión de los vasos de gran tamaño<sup>8</sup>. Es un proceso de prevalencia desconocida, fundamentalmente por las dificultades diagnósticas que implica, con formas que pueden resolverse sin consultar al médico y con otras que son erróneamente atribuidas a una etiología infecciosa o inflamatoria. El diagnóstico precisa un alto índice de sospecha. La CI es mucho más frecuente en pacientes de edad avanzada, ya que son los que presentan un mayor número de factores de riesgo para ello (arteriosclerosis, diabetes mellitus, hipertensión arterial, diálisis, arritmias, consumo de fármacos, como digital, diuréticos, antiinflamatorios no esteroideos, etc.)<sup>9</sup>. Las manifestaciones clínicas más frecuentes son el dolor abdominal y la rectorragia, especialmente en las formas graves, en las cuales, por oclusión de un vaso principal, se produce una isquemia transmural que evoluciona a la necrosis de la pared y la perforación de asas; en los casos en que los vasos obstruidos son pequeños o se produce una baja perfusión de la pared, sólo se afectan la mucosa y la submucosa, las manifestaciones son menos intensas y la evolución menos grave. Este segundo proceso puede presentarse simulando una estenosis maligna del colon, como en este caso.

Nuestra paciente no presentaba factores de riesgo cardiovascular ni enfermedad arteriosclerótica clínicamente significativa, y no había sido intervenida de los grandes vasos abdominales. Tampoco tomaba medicación que pudiera relacionarse con la isquemia intestinal. Creemos la etiología del proceso es atribuible a la radiación ionizante que la paciente había recibido para tratar el cáncer de cérvix, ya que es una complicación descrita para este tipo de tratamientos por la capacidad que tiene esta radiación de lesionar la microcirculación, provocando daño endotelial, trombosis de la luz vascular y, por tanto, isquemia de la pared intestinal<sup>10,11</sup>.

A la vista de este caso, creemos que el diagnóstico de CI debe tenerse presente en los pacientes con sospecha clinicoradiológica de cáncer de colon, especialmente si son mayores y tienen factores de riesgo, entre