

aguda alcohólica, vómitos prolongados o infecciones^{2,3}. El tratamiento intensivo debe estar centrado en mejorar la perfusión esofágica, minimizar el reflujo ácido, y tratar las posibles infecciones y la causa subyacente. A pesar de ello, la necrosis esofágica aguda presenta una elevada mortalidad, del 30–50% según las series^{1,4}; las complicaciones incluyen perforación esofágica, abscesos y mediastinitis, así como fibrosis y estenosis esofágicas, que pueden tratarse con dilataciones endoscópicas repetidas; algunos casos excepcionales pueden requerir cirugía^{5,6}.

Bibliografía

1. Grudell AB, Mueller PS, Viggiano TR. Black esophagus: report of six cases and review of the literature, 1963–2003. *Dis Esophagus*. 2006;19:105–10.
2. Lacy BE, Toor A, Bensen SP, Rothstein RI. Acute esophageal necrosis: report of two cases and review of the literature. *Gastrointestinal Endosc*. 1999;49:527.
3. Benítez-Roldán A, López-Cepero Andrada J, Amaya Vidal A, Castro Aguilar-Tablada T, Ruiz Campos JL. Acute necrotizing esophagitis. *Gastroenterol Hepatol*. 2000;23:79–81.

4. Kim YH, Choi SY. Black esophagus with concomitant candidiasis developed after diabetic ketoacidosis. *World J Gastroenterol*. 2007;13:5662–3.
5. Gurvits GE, Shapsis A, Lau N, Gualtieri N, Robilotti JG. Acute esophageal necrosis: a rare syndrome. *J Gastroenterol*. 2007;42:29–38.
6. Augusto F, Fernandes V, Cremers MI, Oliveira AP, Lobato C, Alves AL, et al. Acute necrotizing esophagitis: a large retrospective case series. *Endoscopy*. 2004;36:411–5.

Rocío Plaza Santos^a*Consuelo Froilán Torres^aPilar Castro Carbajo^aSonia Martín Chavarrí^bFrancisco Gea Rodríguez^a y José Manuel Suárez de Parga^a

^aServicio de Aparato Digestivo, Hospital Universitario La Paz, Madrid, España

^bServicio de Aparato Digestivo, Hospital Infanta Leonor, Madrid, España

*Autor para correspondencia.

Correo electrónico: rocío_plaza@yahoo.es (R. Plaza Santos).

doi:10.1016/j.gastrohep.2008.09.026

Pancreatitis aguda asociada a levofloxacin

Acute pancreatitis associated with levofloxacin

Sr. Director:

El levofloxacin es una fluoroquinolona con actividad bactericida. Está indicado sólo en adultos, para el tratamiento de ciertas infecciones, como sinusitis aguda, bronquitis crónica, neumonía, infecciones del tracto urinario, prostatitis e infecciones de la piel y tejidos blandos. Es un fármaco bien tolerado en líneas generales. Los efectos adversos más frecuentes se encuentran localizados en el aparato digestivo: náuseas, diarrea, dolor abdominal, anorexia y elevación transitoria de las transaminasas y la fosfatasa alcalina. La pancreatitis aguda es un efecto secundario muy raro, descrito en la ficha técnica del medicamento, y del que tan sólo se ha publicado un caso en la literatura médica¹. Por este motivo comunicamos el siguiente caso.

Mujer de 57 años de edad, con antecedentes personales de diabetes mellitus tipo 2 y bronquiectasias, en tratamiento con insulina e inhalaciones de salmeterol-fluticasona 50/100 µg. No tenía antecedentes personales de alcoholismo, enfermedad biliar o fibrosis quística, ni antecedentes familiares de enfermedad pancreática. Acude al servicio de urgencias al presentar un dolor abdominal localizado en el epigastrio, e irradiado al hipocondrio derecho y la espalda, acompañado de náuseas sin vómitos. El cuadro clínico se inició cuando fue dada de alta del servicio de neumología por bronquiectasias sobreinfectadas (2 días antes de acudir a urgencias) y el dolor fue aumentando de intensidad paulatinamente, haciéndose constante. Hay que destacar que la paciente, además de tomar su mediación habitual, inició tratamiento con levofloxacin (Tavanic[®]) 500 mg/día. En la exploración, el abdomen era blando, depresible,

doloroso a la palpación en el epigastrio, con maniobra de Murphy negativa, sin otros datos de peritonismo y con peristaltismo conservado. En el estudio analítico se apreció una elevación de la amilasa sérica de 922 U/l. El hemograma, el estudio de coagulación, los valores de transaminasas y enzimas de colestasis, así como el resto de los parámetros bioquímicos, incluidos los valores de calcio, sodio, potasio, láctico deshidrogenada, bilirrubina total, triglicéridos y colesterol total, eran rigurosamente normales. Se practicó una ecografía abdominal, en la que no se apreciaron lesiones hepáticas, la vesícula estaba distendida, pero sin engrosamiento de las paredes ni litiasis en su interior; la vía biliar principal era de calibre normal y sin contenido en su interior. Tampoco se observaron lesiones pancreáticas destacables ni presencia de líquido libre abdominal.

La paciente evolucionó de forma favorable tras la retirada de levofloxacin y permanecer en dieta absoluta durante 24 h. Tras 3 días de ingreso hospitalario, la paciente fue dada de alta al presentar una normalización clinicoanalítica y tolerar la dieta adecuadamente. De forma ambulatoria, se le realizó una colangiorresonancia magnética y una ecoendoscopia alta, que descartaron la presencia de microcolecistitis. Después de un año de seguimiento, la paciente no ha presentado un nuevo episodio de dolor abdominal y realiza una vida normal.

A pesar de que la etiología de la pancreatitis aguda es muy diversa, en nuestro medio la litiasis biliar y el consumo abusivo de alcohol son responsables de casi el 80% de los episodios que se registran. Otras causas menos frecuentes son la hipertrigliceridemia, el hiperparatiroidismo, la realización de una colangiopancreatografía retrógrada endoscópica (CPRE) y los traumatismos.

Los medicamentos son los responsables de menos del 2% de los casos de pancreatitis aguda, y los más frecuentes son la azatioprina, la mesalazina/sulfasalazina y la didanosina^{2,3}.

La mayoría de las evidencias de pancreatitis inducida por medicamentos proceden de casos anecdóticos publicados en la literatura médica. Los datos suelen estar incompletos, por lo que probablemente esta etiología esté infradiagnosticada e infrapublicada.

La asociación entre un medicamento y el desarrollo de pancreatitis aguda se puede considerar definida cuando la pancreatitis tiene lugar durante la exposición a un agente, desaparece tras su retirada y recurre tras su reanudación. Puede considerarse probable si esta asociación es sugerente pero no se pueden demostrar estos 3 criterios, y cuestionable si la evidencia publicada es inadecuada o contradictoria^{4,5}. El caso que publicamos puede considerarse como probable, ya que no se puede valorar el criterio de recurrencia tras la readministración del fármaco por razones éticas.

Mennecier et al¹ describieron un caso de pancreatitis aguda en una mujer de 31 años de edad que estaba en tratamiento con levofloxacino y metilprednisolona por un episodio de sinusitis aguda. La metilprednisolona es una causa documentada de pancreatitis, que suele aparecer entre 3 días y 22 semanas tras un uso continuado, cuyo mecanismo parece ser dependiente de la dosis. Debido a la rapidez de aparición de la pancreatitis, los autores sostienen la hipótesis de que hay un mecanismo inmunoalérgico, atribuible al levofloxacino.

Concluimos que la pancreatitis aguda inducida por levofloxacino es probable, aunque muy rara. Creemos necesario valorar en profundidad los tratamientos de los

pacientes que presentan una pancreatitis aguda idiopática, porque es probable que estemos infravalorando el papel de los medicamentos en esta entidad.

Bibliografía

1. Mennecier D, Thiolet C, verdín C, Potier V, Vergeau B, Farret O. Acute pancreatitis after treatment by levofloxacin and methylprednisolone. *Gastroenterol Clin Biol*. 2001;25:921–2.
2. Trivedi CD, Pitchumoni CS. Drug-induced pancreatitis: an update. *J Clin Gastroenterol*. 2005;39:709–16.
3. Lankisch PG, Droge M, Göttesleben F. Drug induced acute pancreatitis: incidence and severity. *Gut*. 1995;37:565–7.
4. Naranjo CA, Busto U, Sellers EM, Sandor P, Ruiz I, Roberts EA, et al. A method for estimating the probability of adverse drug reactions. *Clin Pharmacol Ther*. 1981;30:239–45.
5. Romero Ganuza FJ. Pancreatitis associated with metronidazole. *Gastroenterol Hepatol*. 2008;31:264–5.

José Luis Domínguez Jiménez* Enrique Bernal Blanco Miguel Alonso Marín Moreno y Juan Jesús Puente Gutiérrez

Servicio de Aparato Digestivo, Hospital Alto Guadalquivir, Andujar, Jaén, España

*Autor para correspondencia.

Correo electrónico: jldominguez@ephag.es
(J.L. Domínguez Jiménez).

doi:10.1016/j.gastrohep.2008.09.027

Metaplasia ósea en relación con un adenocarcinoma de colon

Osseous metaplasia in colonic adenocarcinoma

Sr. Director:

La metaplasia ósea consiste en la formación de hueso benigno en cualquier localización extraósea^{1,2}. Se forman pequeñas trabéculas óseas delimitadas por osteoblastos y rodeadas de una estroma fibroso. En el hueso neoformado se pueden encontrar tanto espículas inmaduras como hueso trabecular laminar con osteoide.

Hemos recogido 4 casos de metaplasia ósea en relación con neoplasias de colon primarias o metastásicas: una metástasis pulmonar intraparenquimatoso, una masa endobronquial metastásica, en el seno de un tumor primario de sigma, y la última en tejido hipodérmico de la fosa ilíaca, en relación con un orificio de drenaje poscolectomía.

La formación de hueso heterotópico (metaplasia ósea) en el tracto digestivo es un fenómeno inusual. Se ha descrito asociado con mayor frecuencia a tumores colorrectales, pero también en relación con procesos benignos como pólipos adenomatosos, juveniles y procesos preneoplásicos, como el esófago de Barrett. Es más frecuente en pacientes jóvenes y tumores de lento crecimiento en el colon izquierdo³.

La patogenia de este hallazgo no está clara. Se postula que en los casos asociados a neoplasias, los fibroblastos se

transforman en osteoblastos por la liberación de sustancias, todavía no identificadas, desde las células del tumor⁴. La enzima fosfatasa alcalina se relaciona habitualmente con procesos de mineralización, y mediante estudios inmunohistoquímicos se ha podido detectar su presencia en la membrana apical de las células epiteliales de las que derivan los adenocarcinomas⁵. El diagnóstico diferencial en general es sencillo, ya que se establece con el carcinosarcoma descrito en el tracto digestivo tan sólo en una ocasión⁶.

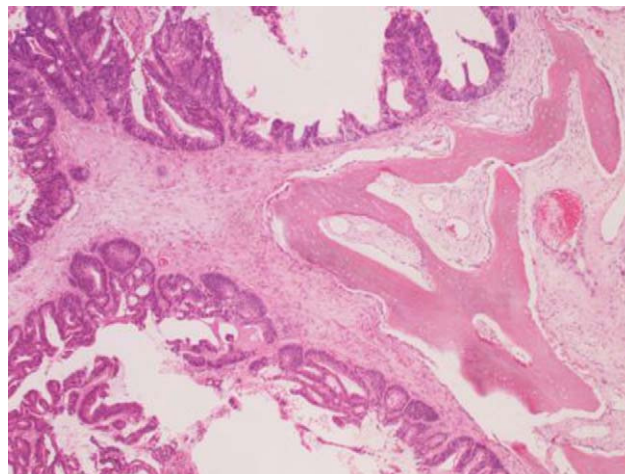


Figura 1