

OBSERVACIÓN CLÍNICA

Paciente con hiperaminotrasferasemia y mononeuritis múltiple

Rubén Díez^{a,*}, Mónica Sierra^a, Gabriela Rascarachi^a, Laura Arias^a, Santiago Vivas^a,
Francisco Jorquera^{a,b} y José Luis Olcoz^{a,b}

^aSección de Aparato Digestivo, Complejo Asistencial de León, León, España

^bCentro de Investigación Biomédica en Red en el Área temática de Enfermedades Hepáticas y Digestivas (CIBERhd)

Recibido el 11 de enero de 2009; aceptado el 14 de abril de 2009

Disponible en Internet el 16 de julio de 2009

PALABRAS CLAVE

Panarteritis nodosa;
Hepatitis B;
Hepatitis aguda

KEYWORDS

Polyarteritis nodosa;
Hepatitis B;
Acute hepatitis

Resumen

Se presenta el caso de un paciente de 57 años con hiperaminotrasferasemia y mononeuritis múltiple. Tras los estudios realizados se le diagnosticó infección aguda por el virus de la hepatitis B, con panarteritis nodosa (PAN) asociada. La PAN, en general, cursa con signos y síntomas muy inespecíficos. La afectación del sistema nervioso en forma de mononeuritis múltiple puede ser una de las formas de presentación. La PAN es una de las manifestaciones extrahepáticas de la hepatitis B, pero desde la introducción de la vacuna para la hepatitis B su incidencia ha disminuido notablemente. Después de un año de seguimiento el paciente se encuentra asintomático tras recibir tratamiento con antiviricos y corticoides.

© 2009 Elsevier España, S.L. Todos los derechos reservados.

Patient with hypertransaminasemia and mononeuritis multiplex

Abstract

We present the case of a 57-year-old man with mononeuritis multiplex and high transaminase levels. After investigations, the patient was diagnosed with acute hepatitis B infection and polyarteritis nodosa (PAN). The symptoms of PAN are nonspecific. Nervous system involvement in the form of mononeuritis multiplex can be one of the forms of presentation. PAN is one of the extrahepatic manifestations of hepatitis B, but since the introduction of the hepatitis B vaccine, its incidence has markedly declined. After 1 year of follow-up, the patient is asymptomatic following treatment with antiviral drugs and steroids.

© 2009 Elsevier España, S.L. All rights reserved.

*Autor para correspondencia.

Correo electrónico: rudiro@msn.com (R. Díez).

Introducción

La panarteritis nodosa (PAN) es una vasculitis necrosante de las arterias musculares de pequeño y mediano calibre, que, en general, cursa con signos y síntomas inespecíficos. La afectación del sistema nervioso puede ocurrir tanto en el central como en el periférico; la mononeuritis múltiple no es extraña. La PAN es una de las manifestaciones extrahepáticas más relevantes de la hepatitis B.

Observación clínica

Se presenta el caso de un varón de 57 años fumador de un paquete de cigarrillos al día, bebedor de 2 vasos de vino con las comidas y con antecedentes de haber mantenido contactos sexuales de riesgo. Acudió a su médico de atención primaria por astenia intensa de semanas de evolución. Se observó en una analítica realizada una alteración en las pruebas de la función hepática (GOT [*glutamic oxaloacetic transaminase* 'aminotransferasa glutamicoxalacética'] de 349 U/l; GPT [*guanosine-triphosphate* 'trifosfato de guanosina'] de 545 U/l; fosfatasa alcalina de 1.124; gammaglutamil transpeptidasa [GGT] de 344 U/l; bilirrubina de 1,7 mg/dl), motivo por el que le solicitó serología del virus de la hepatitis B (VHB): se encontraron el antígeno de superficie del VHB (HBsAg) positivo con carga vírica alta (110 millones U/ml), el anticuerpo inmunoglobulina M frente al antígeno core del VHB (IgM-anti-HBcAg) negativo y el antígeno e de la hepatitis B (HBeAg) positivo.

Un mes después acudió a la consulta externa y refirió, además, disminución de fuerza en la mano derecha y dificultad para la deambulación. En la exploración física se encontraron lesiones cutáneas eritematosas, sobreelevadas y alguna de ellas ligeramente ulcerada, menores de 2 cm, en los miembros inferiores. En la exploración neurológica presentaba una parálisis cubital en el miembro superior derecho y una parálisis del tibial anterior en ambas extremidades inferiores. Ante tales hallazgos se decidió el ingreso para estudio.

En la analítica realizada al ingreso se observó: GOT de 38 U/l; GPT de 48 U/l; GGT de 185 U/l; bilirrubina total de 1 mg/dl; bilirrubina directa de 0,5; HBsAg superior a 250.000; IgM-anti-HBc positivo y HBeAg positivo. La serología para el virus de la inmunodeficiencia humana, virus de la hepatitis A y virus de la hepatitis C fue negativa. Los ANCA (*antineutrophil cytoplasmic antibodies* 'anticuerpos citoplásmicos antineutrófilos') fueron negativos. En el hemograma y en el proteinograma no se encontraron alteraciones. La ecografía abdominal reveló datos de hepatopatía crónica.

Se le realizó una electromiografía y se encontraron datos compatibles con afectación grave de carácter axonal en los nervios cubital y mediano derechos, ciático poplíteo externo izquierdo y derecho, todos ellos hallazgos compatibles con mononeuritis múltiple. En la biopsia de las lesiones cutáneas de la pierna, se observó una vasculitis necrosante de vasos de pequeño y mediano calibre compatible con PAN cutánea (fig. 1). El juicio diagnóstico fue mononeuritis múltiple secundaria a PAN en un contexto de infección aguda por VHB.

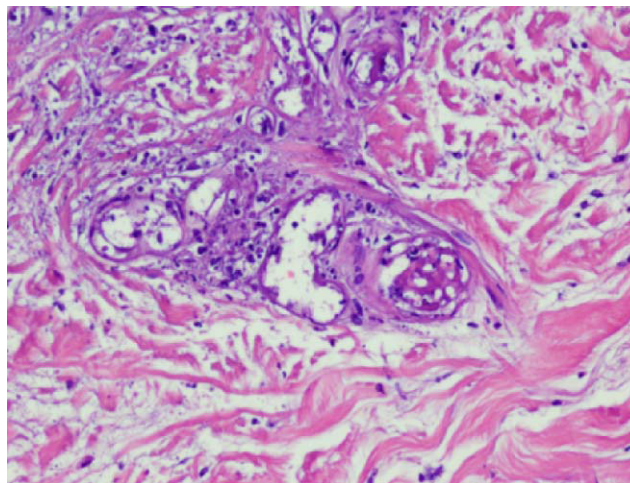


Figura 1 Vasculitis necrosante de vasos de pequeño y mediano calibre.

Se inició tratamiento con adefovir (10 mg/24 h), lamivudina (100 mg/24 h) y prednisona en dosis de un 1 mg/kg y rehabilitación. En el momento del alta, el paciente sólo refería una ligera limitación para la movilización de las extremidades inferiores y la carga vírica era de 53.100 U/ml.

La dosis inicial de corticoides se mantuvo durante 7 días (momento en el que la clínica neurológica había mejorado considerablemente), inmediatamente después comenzó una pauta descendente de corticoides (10 mg/semana).

A los 6 meses de iniciar el tratamiento antivírico con adefovir y lamivudina, el paciente presentaba una carga inferior a 54 U/ml. Once meses después, el paciente volvió a mostrar elevación de la carga vírica (4.020 U/ml), motivo por el que se inició tratamiento con entecavir en dosis de un 1 mg diario (se suspendió el tratamiento con adefovir y lamivudina). La carga vírica se negativizó en 5 meses con entecavir y permanece todavía negativa. La evolución de los marcadores víricos demostró la desaparición del IgM-anti-HBcAg y no se ha producido la seroconversión del HBeAg ni de los anti-HBeAg. El paciente en todo momento aseguró un cumplimiento terapéutico adecuado. No se realizó el test de resistencias por no estar accesible en este centro en ese momento. El paciente actualmente se encuentra asintomático.

Discusión

La PAN es una vasculitis necrosante de las arterias musculares de pequeño y mediano calibre. Se incluye dentro de las enfermedades por inmunocomplejos. Rara vez se ha identificado el antígeno que forma parte de los complejos inmunitarios; es una excepción el caso de la PAN asociada al VHB. La PAN es una de las enfermedades extrahepáticas más graves asociadas al VHB^{1,2}. En la década de 1970 la incidencia de la infección por VHB en los pacientes con PAN era de un 30%, pero ha disminuido desde la introducción de la vacuna hasta situarse por debajo de un 7%².

Típicamente, la PAN ocurre en los 6 meses después del comienzo de la infección por VHB² (es en la fase de resolución tardía cuando más frecuentemente aparece el cuadro de PAN). Tiene las mismas características que la PAN

no asociada al VHB, aunque típicamente la PAN asociada al VHB tiene los ANCA negativos. Aquellos pacientes en los que, cuando se diagnostica la PAN, se encuentran valores de aminotransferasas moderadamente elevados frecuentemente se cronifican, mientras que aquellos con valores de aminotransferasas normales raramente se cronifican³. No hay relación entre la gravedad de la vasculitis y la enfermedad hepática. El mayor rendimiento diagnóstico se obtiene de la biopsia de los órganos afectados.

Actualmente, el tratamiento de la PAN asociada al VHB se fundamenta en 2 pilares: por un lado, disminuir la cantidad y el efecto de los inmunocomplejos mediante un ciclo corto de corticoides (durante 2 semanas) combinado con plasmaféresis; y, por otro, reducir la carga vírica mediante tratamiento antivírico^{3,4}. En los pacientes en los que la PAN está asociada al VHB, el uso de inmunosupresores tipo ciclosporina está desaconsejado, ya que facilita la replicación vírica y la cronificación del VHB⁵.

No hay en la literatura médica revisada un claro consenso sobre cuál es el tratamiento antivírico más recomendable; en varios de los trabajos publicados se ha usado lamivudina o interferón^{3,6}. A la vista de los recientes consensos publicados, cualquier tratamiento usado debería perseguir la seroconversión o la negativización de la carga vírica para evitar la aparición de resistencias⁷. Hacen falta más estudios para concretar el papel de los nuevos análogos (entecavir, tenofovir, adefovir, etc.) en el tratamiento de la PAN asociada al VHB.

En este caso, dada la rápida respuesta clínica con tratamiento con corticoides y tratamiento antivírico, no se llegó a comenzar la plasmaféresis. Dado que, previsiblemente, el paciente iba a precisar tratamiento inmunosupresor⁸ (corticoides) durante un largo período y para disminuir la posibilidad de resistencias⁹, se decidió iniciar tratamiento antivírico combinado desde el comienzo (en ese momento no estaban disponibles entecavir ni tenofovir).

Dado el buen cumplimiento terapéutico del paciente, el incremento de la carga vírica tras un año de tratamiento hace pensar en una probable aparición de resistencias, aunque se trate de un hecho poco frecuente por suceder tras un año de tratamiento y por estar recibiendo tratamiento

combinado. Dado el antecedente de tratamiento previo con lamivudina, se decidió iniciar tratamiento con entecavir.

Hacen falta más estudios para establecer cuál es el tratamiento más adecuado de la PAN asociada a la infección por VHB. Los diversos tratamientos antivíricos deberían perseguir la seroconversión del virus o conseguir negativizar la carga vírica y producir la menor cantidad de resistencias.

Bibliografía

1. Han SH. Extrahepatic manifestations of chronic hepatitis B. *Clinics in liver disease* 2004;8:403–18.
2. Trepo C, Guillevin L. Polyarteritis nodosa and extrahepatic manifestations of HBV infection: The case against autoimmune intervention in pathogenesis. *Journal of Autoimmunity* 2001;16:269–74.
3. Guillevin L, Mahr A, Callard P, Godmer P, Pagnoux C, Leray E, et al. Hepatitis B virus-associated polyarteritis nodosa: Clinical characteristics, outcome, and impact of treatment in 115 patients. *Medicine* 2005;84:313–22.
4. Guillevin L, Mahr A, Cohen P, Larroche C, Queyrel V, Loustaud-Ratti V, et al. Short-term corticosteroids then lamivudine and plasma exchanges to treat hepatitis B virus-related polyarteritis nodosa. *Arthritis and Rheumatism* 2004;51:482–7.
5. Guillevin L, Lhote F, Cohen P, Sauvaget F, Jarrousse B, Lortholary O, et al. Polyarteritis nodosa related to hepatitis B virus. A prospective study with long-term observation of 41 patients. *Medicine* 1995;74:238–53.
6. Guillevin L, Lhote F, Sauvaget F, Deblois P, Rossi F, Levallois D, et al. Treatment of polyarteritis nodosa related to hepatitis B virus with interferon-alpha and plasma exchanges. *Annals of the Rheumatic Diseases* 1994;53:334–7.
7. European Association For The Study Of The Liver. EASL Clinical Practice Guidelines: Management of chronic hepatitis B. *Journal of Hepatology* 2009;50:227–42.
8. Zoulim F, Perrillo R. Hepatitis B: Reflections on the current approach to antiviral therapy. *Journal of Hepatology* 2008;48:S2–S29.
9. Lampertico P, Vigano M, Manenti E, Iavarone M, Sablon E, Colombo M. Low resistance to adefovir combined with lamivudine: A 3-year study of 145 lamivudine-resistant hepatitis B patients. *Gastroenterology* 2007;133:1445–51.