

Linfangiectasia de la pared duodenal asociada a masa pancreática

Lymphangiectasia of the duodenal wall associated with a pancreatic mass

Sr. Director:

Recientemente ha acaecido en nuestro centro un interesante caso de un paciente que presentó una neoplasia de cabeza pancreática y linfangiectasia de pared duodenal, la cual mostró una apariencia radiológica que imitaba a la entidad descrita como distrofia quística de la pared duodenal (DQPD).

Se trataba de un varón de 65 años que ingresó en nuestro centro para estudio de masas renal y pancreática, descubierta por ecografía a raíz de un cuadro de epigastalgia de 2 meses de evolución, acompañado de náuseas, disminución de la ingesta y distensión gástrica. El paciente era diabético e hipertenso, y presentaba una ictericia cutáneo-mucosa como dato destacable en la exploración. A la analítica presentaba una bilirrubinemia total de 16,6 mg/dl con fracción directa en 15,7 mg/dl. La fosfatasa alcalina era de 770 UI/l, la GOT de 189 UI/l y la GPT de 336 UI/l. Las cifras de Hb eran de 127 g/l. En el estudio radiológico mediante TC abdominal (fig. 1) se diagnosticó una masa pancreática que asociaba una imagen sugestiva de DQPD. Dada la asociación descrita en la literatura médica entre la DQPD y la pancreatitis crónica¹, se catalogó a la masa pancreática como de un probable origen inflamatorio. La TC mostró, además, la existencia de una neoplasia renal sincrona. La endoscopia puso de manifiesto la presencia de un estómago retencionista (que no se muestra en la imagen de TC), con pliegues bulbares gruesos, de mucosa lisa y estirada, que generaba una estenosis, a cuyo nivel, la mucosa se hacía microquística, asociando un englobamiento duodenal que generaba una estenosis infranqueable.

Tras practicársele al paciente una gastroduodeno-pancreatectomía cefálica tipo Whipple, el resultado de la histología mostró un adenocarcinoma ductal mucinoso de 4 cm, moderadamente diferenciado e infiltrante, que se extendía hacia colédoco intrapancreático, ampolla de Vater, pared duodenal y tejidos blandos peripancreáticos, con metástasis en un ganglio regional y una mucosa duodenal con atrofia vellositaria y linfangiectasia mural. La neoplasia renal fue diagnosticada histológicamente de carcinoma de células claras.

Se describió en el artículo de De-Madaria et al, publicado en *Gastroenterología y Hepatología* el pasado año¹, que la DQPD es una entidad consistente en la formación de un proceso inflamatorio de tejido pancreático heterotópico situado en la pared del duodeno, que conduce a la creación de quistes rodeados de inflamación y fibrosis, que resultan en un engrosamiento macroscópico de la pared duodenal¹.

La DQPD ha sido asociada clínicamente en un 92% de los casos a dolor abdominal, en un 31% a obstrucción y en un 57% a pérdida de peso, en una reciente serie sobre 13 pacientes². En el diagnóstico tiene un importante papel la ecoendoscopia, tal y como proponen De-Madaria et al¹ y el tratamiento que se considera como de elección, en la DQPD, es la duodenopancreatectomía³. Por su parte, la

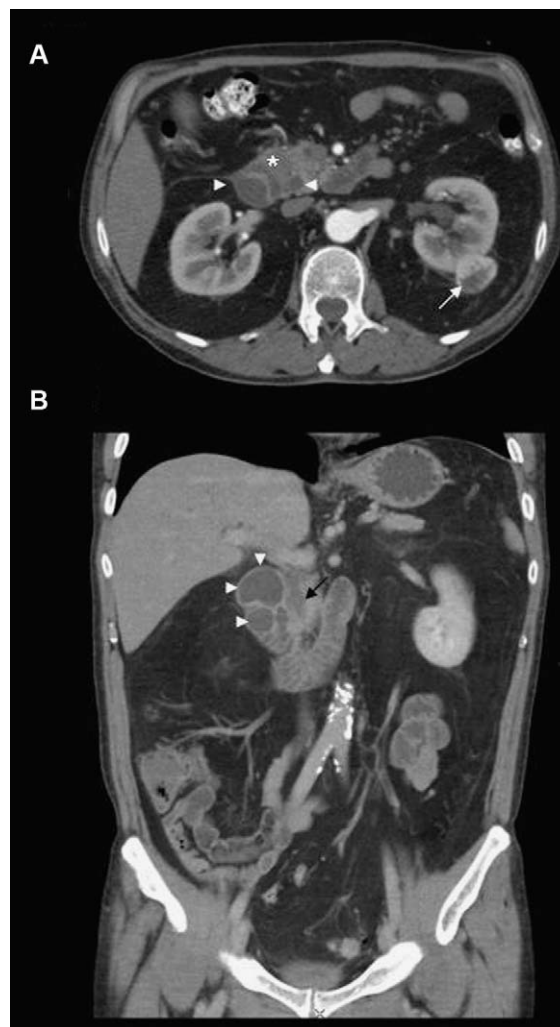


Figura 1 TC abdominal tras introducción de contraste intravenoso. A) Imagen axial; B) imagen coronal. Se aprecia una lesión hipodensa (asterisco) a nivel del surco pancreaticoduodenal, que origina una dilatación de colédoco en «punta de lápiz» (flecha negra) y que asocia múltiples quistes en la pared duodenal (puntas de flecha). Se objetiva la neoplasia renal (flecha blanca).

linfangiectasia duodenal ha sido asociada a malabsorción intestinal, y existen casos asintomáticos, que constituyen un hallazgo casual durante la realización de una exploración endoscópica⁴.

Por todo ello, hemos de plantear la posibilidad de que el componente quístico de la pared duodenal pudiera deberse a la existencia de una linfangiectasia de la pared duodenal como resultado del bloqueo en el drenaje linfático al nivel del surco pancreático-duodenal, por el motivo que sea (tumoral o no) e insistimos en que determina una imagen radiológica que simula a la DQPD, un proceso inflamatorio de cierta controversia en su estudio.

Bibliografía

1. de-Madaria E, Martínez J, Aparicio JR, Picó MD, Pérez-Mateo M. Cystic dystrophy of the duodenal wall and groove pancreatitis. *Gastroenterol Hepatol.* 2009;32:662–3.

2. Jovanovic I, Alempijevic T, Lukic S, Knezevic S, Popovic D, Dugalic V, et al. Cystic dystrophy in heterotopic pancreas of the duodenal wall. *Dig Surg*. 2008;25:262–8.
3. Galloro G, Napolitano V, Magno L, Diamantis G, Pastore A, Mosella F, et al. Pancreaticoduodenectomy as the primary therapeutic choice in cystic dystrophy of the duodenal wall in heterotopic pancreas. *Chir Ital*. 2008;60: 835–41.
4. Kim JH, Bak YT, Kim JS, Seol SY, Shin BK, Kim HK. Clinical significance of duodenal lymphangiectasia incidentally found during routine upper gastrointestinal endoscopy. *Endoscopy*. 2009;41:510–5.

Ángel Daniel Domínguez Pérez*, Herminia Pérez Vega, Blanca Vargas Serrano e Antonio Talegón Meléndez

Unidad de Gestión Clínica de Radiodiagnóstico, Hospital Universitario Virgen del Rocío, Sevilla, España

* Autor para correspondencia. A.D. Domínguez Pérez, Pérez Hervás, 7, 6.º B, Sevilla, España.

Correo electrónico: drdominguezperez@hotmail.com (Á.D. Domínguez Pérez).

doi:10.1016/j.gastrohep.2010.09.007