

Isabel Ferrer*, Nuria Maroto, Cristina Montón, Rosana Villagrasa, Antonio López, Joan Clofent y Joaquín Hinojosa

Departamento de Gastroenterología, Hospital Manises, Valencia, España

* Autor para correspondencia.

Correo electrónico: ifebrad@hotmail.com (I. Ferrer) .

doi:10.1016/j.gastrohep.2011.03.026

Lipomatosis mediastínica inducida por corticoides en un paciente con síndrome de superposición (hepatitis autoinmune-cirrosis biliar primaria)

Corticosteroid-induced mediastinal lipomatosis in a patient with overlap syndrome (autoimmune hepatitis-primary biliary cirrhosis)

Sr. Director:

La lipomatosis mediastínica (LM) es un trastorno benigno caracterizado por el depósito de tejido adiposo no encapsulado en el mediastino¹. Presentamos un caso de LM

secundaria a tratamiento con corticoides en un paciente con síndrome de superposición hepatitis autoinmune-cirrosis biliar primaria.

Varón de 63 años, ex fumador y bebedor de unos 40g de etanol/día, sin otros antecedentes de interés que fue diagnosticado de síndrome de superposición hepatitis autoinmune-cirrosis biliar primaria iniciando tratamiento con prednisona (60 mg/día) y azatioprina (100 mg/día). A pesar de este tratamiento persistieron datos bioquímicos de hepatitis colestásica por lo que se asoció tacrolimus (9 mg/día). A los 2 meses, el paciente refirió disnea progresiva hasta hacerse de mínimos esfuerzos por lo que se decidió su ingreso para estudio. En la exploración física el paciente estaba normotenso, afebril y con hábito cushingoide, sin otros hallazgos. En la analítica destacaban: bilirrubina 0,80 mg/dl; GOT 54 UI/l; GPT 128 UI/l; GGT 411

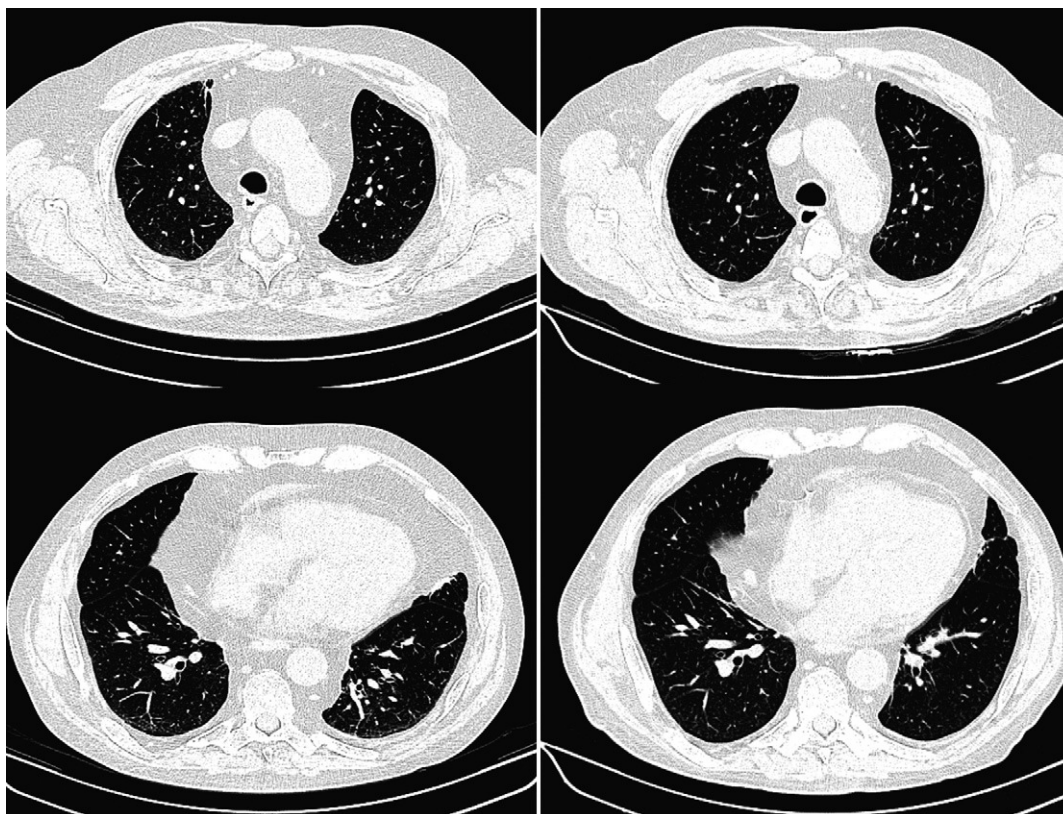


Figura 1 Tomografía computarizada torácica. Cortes axiales a la altura del cayado aórtico (arriba) y de las almohadillas grasas epicárdicas (abajo). Izquierda: estudio inicial que demuestra una marcada lipomatosis mediastínica. Derecha: estudio realizado a los 6 meses de la retirada del tratamiento con corticoides. Se aprecia una significativa disminución de la grasa mediastínica pasando a nivel del arco aórtico de 91 a 46 mm.

UI/l y fosfatasa alcalina 228 UI/l; el hemograma y la coagulación eran normales. La radiografía de tórax demostraba un aumento de la silueta cardiopericárdica, no presente en estudios previos. El electrocardiograma era normal. El ecocardiograma demostró una hipertrofia ventricular izquierda leve con función sistólica conservada (66%). El electrocardiograma descartó polineuropatía o miopatía. El estudio funcional respiratorio reveló una alteración ventilatoria restrictiva moderada. Con estos hallazgos se realizó una tomografía computarizada (TC) torácica que descartó una enfermedad pulmonar primaria y reveló una severa lipomatosis mediastínica y una gran acumulación de grasa extrapleurales bilaterales (fig. 1, izquierda), hallazgos indicativos de lipomatosis mediastínica inducida por corticoides. Se inició una retirada progresiva de la prednisona y se añadió mofetil micofenolato (1.000 mg/12 h). El paciente mejoró progresivamente con resolución de la disnea. Una TC torácica realizada a los 6 meses de la retirada de corticoides confirmó una gran disminución de la lipomatosis mediastínica (fig. 1; derecha).

Aunque la obesidad simple también puede ser causa de LM², la mayoría de los casos descritos son debidos a la acción de los glucocorticoides, bien por secreción endógena aumentada o por su administración exógena³⁻⁸. Se estima que la LM afectaría hasta a un 15% de los pacientes sometidos a corticoterapia³. Otras causas menos frecuentes de LM incluyen la lipomatosis simétrica múltiple (enfermedad de Madelung)⁸ y el síndrome de redistribución grasa asociada a la infección por el virus de la inmunodeficiencia humana⁹. Generalmente la LM es asintomática y se detecta incidentalmente al investigar un ensanchamiento mediastínico. Las características radiográficas típicas incluyen un ensanchamiento del mediastino superior de bordes lisos, sin desviación traqueal, con acumulaciones de grasa pleural que se extienden a lo largo de la pared torácica y con prominentes almohadillas grasas epicárdicas. En caso de producir síntomas, la disnea es la manifestación más frecuente, como en el paciente que presentamos¹. En algunos casos, la acumulación de tejido adiposo puede producir compresión sobre otras estructuras del mediastino, habiéndose descrito la afectación de la vía aérea por compresión laríngea, el síndrome de vena cava superior⁴, dificultad para la canalización de vías venosas centrales⁷ y, excepcionalmente, hemomediastino por sangrado de la rica vascularización del tejido adiposo⁶. También se ha descrito la LM como una causa de bajo voltaje de los complejos en el electrocardiograma¹⁰.

El tratamiento de la LM se basa en la supresión de los esteroides y, en los casos asociados a obesidad simple, en la

reducción del peso. En formas severas con manifestaciones compresivas puede ser necesario tratamiento quirúrgico.

Conflicto de intereses

Los autores declaran no tener ningún conflicto de intereses.

Bibliografía

1. Nguyễn KQ, Hoeffel C, Lê LH, Phan HT. Mediastinal lipomatosis. *South Med J*. 1998;91:1169-72.
2. Lee WJ, Fattal G. Mediastinal lipomatosis in simple obesity. *Chest*. 1976;70:308-9.
3. Santini LC, Williams JL. Mediastinal widening (presumable lipomatosis) in Cushing's syndrome. *N Engl J Med*. 1971;284:1357-9.
4. Humblot S, Weber JC, Korganow AS, Hammann B, Pasquali JL, Martin T. Lipomatosis induced by corticosteroid therapy. *Rev Med Interne*. 1997;18:396-401.
5. Hsu YM, Yao NS, Liu JM. Steroid-induced mediastinal lipomatosis with radiographic features of pericardial effusion. *Am J Emerg Med*. 2000;18:346-8.
6. Taillé C, Fartoukh M, Houël R, Kobeiter H, Rémy P, Lemaire F. Spontaneous hemomediastinum complicating steroid-induced mediastinal lipomatosis. *Chest*. 2001;120:311-3.
7. Gombor S, Mitra S, Thapa D, Gombor KK, Pathak R. Anesthetic considerations in steroid-induced mediastinal lipomatosis. *Anesth Analg*. 2004;98:862-4.
8. Sorhage F, Stover DE, Mortazavi A. Unusual etiology of cough in a woman with asthma. *Chest*. 1996;110:852-4.
9. Belda Mira A, Albert Contell A, Gómez Belda AB, García Ferrer L. Síndrome de lipodistrofia asociado a la infección por el virus de la inmunodeficiencia humana y lipomatosis mediastínica. *Rev Clin Esp*. 2003;203:99-100.
10. Puttarajappa C, Dhoble A. Mediastinal lipomatosis as a cause of low voltage complexes on electrocardiogram and widened mediastinum: A case report. *Cases J*. 2008;1:171.

Joaquín Campos-Franco^{a,*}, Anxo Martínez-De Alegría^b, Rosario Alende-Sixto^a y Arturo Gonzalez-Quintela^a

^a Servicio de Medicina Interna, Hospital Clínico Universitario, Santiago de Compostela, A Coruña, España

^b Servicio de Radiología, Hospital Clínico Universitario, Santiago de Compostela, A Coruña, España

* Autor para correspondencia.

Correo electrónico: xkamos@hotmail.com

(J. Campos-Franco).

doi:10.1016/j.gastrohep.2011.03.015