

Bibliografía

- Rammohan A, Palaniappan R, Ramaswami S, Perumal SK, Lakshmanan A, Srinivasan UP, et al. Hemosuccus Pancreaticus: 15 year experience from a tertiary care gastrointestinal bleed centre. *Radiology*. 2013.
- Sandblom P. Gastrointestinal hemorrhage through the pancreatic duct. *Ann Surg*. 1970;171:61–6.
- Peroux JL, Arpurt JP, Saint- Paul MC, Dumas R, Hastier P, Caroli FX, et al. Wirsungorragie compliquant une pancréatite chronique associée à une tumeur neuro-endocrine du pancréas. *Gastroenterol Clin Biol*. 1994;18:1142–5.
- Bender JS, Bouwman DL, Levison MA, Weaver DW. Pseudocysts and pseudoaneurysms: surgical strategy. *Pancreas*. 1995;10:143–7.
- El Hamel A, Parc R, Adda G, Bouteloup PY, Huguet C, Malafosse M. Bleeding pseudocysts and pseudoaneurysms in chronic pancreatitis. *Br J Surg*. 1991;78:1059–63.
- Diaz de Liano A, Viana S, Artieda C, Yarnoz C, Ortiz H. Hemosuccus pancreaticus syndrome. *Cir Esp*. 2009;85:384–5.
- Boudghene F, L'Hermine C, Bigot JM. Arterial complications of pancreatitis: diagnostic and therapeutic aspects in 104 cases. *J Vas Interv Radiol*. 1993;4:551.
- Etienne S, Pessaux P, Tuech JJ, Lada P, Lermite E, Brehan O, et al. Hemosuccus pancreaticus: a rare cause of gastrointestinal bleeding. *Gastroenterol Clin Biol*. 2005;29:237–42.
- Feng DH, Mauro MA. SIR 2003 film panel case 6: hemosuccus pancreaticus secondary to chronic pancreatitis. *J Vas Interv Radiol*. 2003;14:803–5.
- Suter M, Doenz F, Chapuis G, Gillet M, Sandblom P. Haemorrhage into the pancreatic duct (Hemosuccus pancreaticus): recognition and management. *Eur J Surg*. 1995;161:887–92.
- Salam TA, Lumsden AB, Martin LG, Smith RB. Nonoperative management of visceral aneurysms and pseudoaneurysms. *Am J Surg*. 1992;164:215–9.

Cristina Pisabarrros Blanco^{a,*},
Nereida Fernández Fernández^a, Diana Joao Matías^a,
Begoña Álvarez Cuenllas^a, Marta Aparicio Cabezado^a,
Laura Rodríguez Martín^a, Pedro Linares Torres^a,
Oscar Balboa Arregui^b y María Concepción Álvarez Cañas^c

^a Servicio de Digestivo, Complejo Universitario de León, León, España

^b Servicio de Radiología Vasculard, Complejo Universitario de León, León, España

^c Servicio de Anatomía Patológica, Complejo Universitario de León, León, España

Autor para correspondencia.

Correo electrónico: crispisa@gmail.com

(C. Pisabarrros Blanco).

<http://dx.doi.org/10.1016/j.gastrohep.2014.03.007>

Pólipo fibroso inflamatorio (de Vaneck) como origen de hemorragia digestiva de origen oscuro



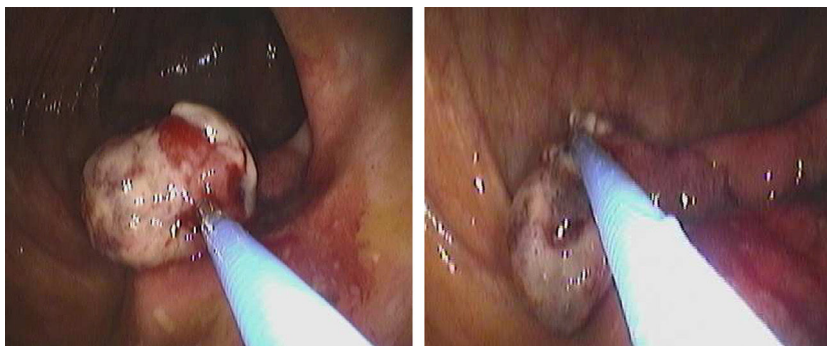
Obscure gastrointestinal bleeding due to an inflammatory fibroid polyp (of Vaneck)

La hemorragia digestiva de origen oscuro (HDOO) es aquella en la que las endoscopias digestivas alta y baja no consiguen averiguar el origen del sangrado. Supone el 5% de todas las hemorragias digestivas¹. Dados los falsos negativos de las pruebas endoscópicas (6-30%), se deben reevaluar las características clínicas del paciente así como la calidad de las exploraciones previas antes de repetir las exploraciones^{1,2}. Existe abundante evidencia científica sobre la importancia de la calidad en la colonoscopia y su correlación con la capacidad diagnóstica de la misma. Entre los criterios de calidad se encuentran el *grado de limpieza colónica* recomendándose el uso de escalas (p. ej. la escala de Boston), *tiempo de retirada* de al menos 6 minutos, *tasa de intubación cecal* superior al 90% y *la adecuada comodidad del paciente* mediante sedación³⁻⁶. Un parámetro fundamental en la evaluación de la HDOO es la *intubación ileal* ya que permite detectar lesiones relevantes (pólipos, aftas, úlceras, angiodisplasias) que justifiquen el origen del sangrado y cuya valoración clínica y/o histológica sea diagnóstica (enfermedad de Crohn, enteropatía por AINE, pólipo fibroso inflamatorio [PFI], etc.)^{1,2,4}. Si tras la segunda evaluación los estudios endoscópicos siguen siendo

normales el origen del sangrado probablemente sea del intestino delgado. Entre las diferentes etiologías de HDOO se encuentran erosiones y úlceras, malformaciones vasculares (angiodisplasias y hemangiomas) y pólipos. La cápsula endoscópica y la enteroscopia son las técnicas fundamentales para el estudio y caracterización de estas patologías^{1,2,7}.

Presentamos un caso de HDOO en el que la segunda colonoscopia diagnosticó un pólipo fibroso inflamatorio ileal como origen de las pérdidas sanguíneas. Posteriormente fue resecado mediante enteroscopia con resolución de la clínica.

Se presenta el caso de un varón de 74 años con astenia como único síntoma y con exploración física normal. La analítica mostró Hb 10,3 g/dL, VCM 79 fL, HCM 30 pg, hierro 22 mg/dL, saturación de transferrina 39%, ferritina 20 mg/dL, test de sangre oculta en heces positivo, sin alteraciones significativas en el resto de determinaciones. Las endoscopias digestivas alta y baja iniciales fueron normales. Se inició tratamiento con feroterapia oral sin clara respuesta. Dada la preparación subóptima en colon derecho de la colonoscopia inicial se decidió repetirla, observándose en esta ocasión una lesión polipoide de aspecto blanquecino a nivel de la válvula ileo-cecal (figs. 1 y 2). La movilización con la pinza de biopsia mostraba un tallo a través de la válvula ileo-cecal proveniente del íleon. No se evidenciaron erosiones superficiales macroscópicas. Las biopsias mostraron proliferación de células fusiformes de citoplasma eosinófilo con núcleo ovoide y cromatina granular fina. El estroma dispuesto alrededor de los vasos confería aspecto en capas de cebolla. Se observaban abundantes células inflamatorias con predominio de eosinófilos y células plasmáticas.



Figuras 1 y 2 Colonoscopia. Pólipo fibroso inflamatorio con tallo proveniente del íleon.

La respuesta clínico-analítica al tratamiento con hierro no fue adecuada presentando el paciente leve empeoramiento de las cifras de hemoglobina por lo que se realizó enteroscopia con extirpación del pólipo (fig. 3). Tras ello, se continuó con feroterapia oral normalizándose los valores analíticos a los 4 meses, lo que permitió suspender el tratamiento. Actualmente el paciente se encuentra sin alteraciones clínico-analíticas destacables habiendo sido dado de alta.

El PFI es una entidad benigna, considerado por algunos autores como un pseudotumor. Descrito por primera vez por Vaneck como un granuloma submucoso con infiltración eosinófila, ha recibido varias denominaciones siendo finalmente la más aceptada la de PFI⁸.

Existen varias hipótesis patogénicas pero se desconoce su etiología, aunque la mayoría de autores destacan su probable origen reactivo. Es una entidad rara (probablemente infradiagnosticada), habiendo sido publicados unos 200 casos. Predomina en el sexo masculino y se diagnostica con más frecuencia en la 5.^a y 6.^a décadas de la vida⁹.

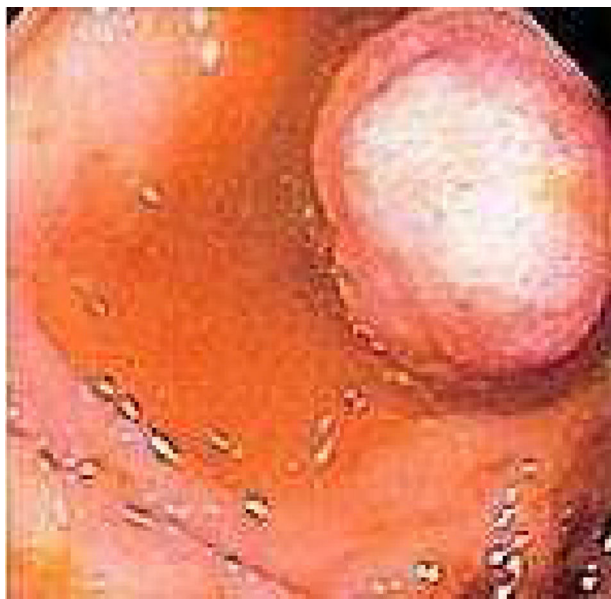

Figura 3 Enteroscopia de doble balón. Pólipo fibroso inflamatorio.

Presenta un tamaño medio de 2-3 cm. Rara vez sobrepasa los 4 cm, pero hay casos descritos de hasta 20 cm. Suele presentarse como una lesión sesil o pediculada de carácter aislado, siendo muy rara la presencia de múltiples pólipos fibrosos inflamatorios salvo en formas familiares⁹. El estómago es su localización más frecuente (70%), seguido del íleon (20%). Otras localizaciones menos frecuentes son el esófago, apéndice, vesícula biliar y colon^{9,10}.

El PFI se origina en la submucosa y aunque crece hacia la luz intestinal, puede infiltrar también la *muscularis mucosa* y el resto de capas de la pared intestinal, hasta la subserosa. A pesar de la posible extensión local, es una lesión de naturaleza inflamatoria y benigna, sin haber sido descritas formas malignas^{9,10}. Dado su crecimiento endoluminal, la clínica fundamental a nivel del íleon es la intususpección y diferentes grados de oclusión intestinal. Por otro lado aunque la mayoría presenta erosiones en la mucosa subyacente, solo el 20% presenta datos de hemorragia digestiva¹¹.

El diagnóstico es casual o bien al evaluar episodios de oclusión intestinal o HDOO mediante cápsula o enteroscopia. La clínica y los datos radiológicos no son específicos aunque la presencia de intususpección u oclusión intestinal a nivel ileal, junto a una lesión polipoide adyacente son altamente sugestivas. Su aspecto endoscópico es indistinguible de otros pólipos de intestino delgado siendo el estudio histológico necesario para un diagnóstico definitivo⁹⁻¹¹.

En la anatomía patológica predominan los eosinófilos. La presencia de fibrosis concéntrica perivascular le confiere un aspecto en piel de cebolla. Dada su riqueza en eosinófilos, algunos autores lo consideran una forma focal de gastroenteritis eosinofílica aunque ambas entidades muestran diferencias clínicas e histológicas^{11,12}.

El diagnóstico diferencial más importante se establece con los GIST y con otros tumores benignos mesenquimales^{8,9}. La inmunohistoquímica es clave para diferenciarlos: el PFI presenta positividad para CD-34 y vimentina siendo negativo para S-100 y CD-117 (C-Kit). Estos 2 últimos marcadores son positivos en los GIST. Los otros tumores mesenquimales (schwanoma, leiomioma, tumor fibroso) presentan menos componente inflamatorio y su inmunohistoquímica es característica¹³.

El tratamiento se debe individualizar en función de las características clínicas del paciente. Los pólipos pequeños y asintomáticos detectados de forma casual no requieren tratamiento ni seguimiento^{9,10}. Sin embargo aquellas lesiones con síntomas deben extirparse, siendo la polipectomía una

técnica segura sobre todo si el pólipo es pediculado. En caso de ser sesil, se recomienda una mucosectomía con disección submucosa (dado su origen submucoso), decisión que depende de la experiencia de cada centro¹¹. La resección quirúrgica es curativa y de elección en caso de intususcepción u obstrucción intestinal que requiera intervención. Tras su extirpación no es necesario un seguimiento dado que solo se ha descrito un caso de recidiva y no hay ningún caso descrito de malignización¹⁰⁻¹².

Bibliografía

- Liu K, Kaffes J. Review article: The diagnosis and investigation of obscure gastrointestinal bleeding. *Aliment Pharmacol Ther*. 2011;34:416–23.
- Rondonotti E, Marmo R, Petracchina M, de Franchis R, Pennazio M. The American Society for Gastrointestinal Endoscopy (ASGE) diagnostic algorithm for obscure gastrointestinal bleeding: Eight burning questions from everyday clinical practice. *Dig Liver Dis*. 2013;45:179–85.
- Douglas K. Optimal withdrawal and examination in colonoscopy. *Gastroenterol Clin N Am*. 2013;42:429–42.
- Dayna S, Ben-Menachem T, Decker GA, Evans JA, Fanelli RD, Fisher DA, et al. Use of GI endoscopy. *Gastrointest Endosc*. 2012;75:1127–31.
- Douglas KR. Avoiding and defending malpractice suits for postcolonoscopy cancer: Advice from an expert witness. *Clin Gastroenterol Hepatol*. 2013;11:768–73.
- Deenadayalu VP. When is a fair bowel preparation fair enough? *Gastrointest Endosc*. 2013;78:517–9.
- Fisher L, Lee M, Anderson MA, Appalaneni V, Banerjee S, Ben-Menachem T, et al. The role of endoscopy in the management of OGIB. *Gastrointest Endosc*. 2010;72:471–9.
- Vanek J. Gastric submucosal granuloma with eosinophilic infiltration. *Am J Pathol*. 1949;25:397.
- Santos Gda C, Zucoloto S. Inflammatory fibroid polyp. Review of the literature. *Arq Gastroenterol*. 1993;30:107–11.
- Yoon DW, Lee BJ, Lee JH, Park JJ, Kim JS, Bak YT. A case of giant inflammatory ileal polyp removed by double-balloon enteroscopy. *Clin Endosc*. 2012;45:198–201.
- Miyata I, Yamamoto H, Kita H, Yano T, Sunada K, Sekine Y. A case of inflammatory fibroid polyp causing small bowel intussusceptions in which retrograde double-balloon enteroscopy was useful for the preoperative diagnosis. *Endoscopy*. 2004;36:344–7.
- Akbulut S. Intussusception due to inflammatory fibroid polyp: A case report and comprehensive literature review. *World J Gastroenterol*. 2012;40:5745–52.
- Santos Gda C, Alves VA, Wakamatsu A, Zucoloto S. Inflammatory fibroid polyp: An immunohistochemical study. *Arq Gastroenterol*. 2004;41:104–7.

Javier Martínez-González^{a,*}, Marta Aicart Ramos^a, Paloma Bebia Conesa^{a,b}, María Isabel López-Espín^b, Enrique Pérez-Cuadrado Robles^b y Enrique Pérez-Cuadrado Martínez^b

^a *Servicio de Gastroenterología, Hospital Universitario Ramón y Cajal, Madrid, España*

^b *Servicio de Gastroenterología, Hospital Universitario Morales Mesegüer, Murcia, España*

* Autor para correspondencia.

Correo electrónico: martinez.gonzalez.javier@gmail.com (J. Martínez-González).

<http://dx.doi.org/10.1016/j.gastrohep.2014.01.011>