

diferencial con la ECR, tras descartar otras entidades como; esprúe colágeno, esprúe tropical y sobrecrecimiento bacteriano, entre otros^{9,10}.

La ECR se define como la persistencia de atrofia vellositaria y malabsorción clínica que no responden a la DSG. La refractariedad puede ser primaria, si el paciente nunca respondió a la DSG, o secundaria, si presentó una respuesta inicial^{5,10}. Es una entidad poco frecuente (1-1,5% de los pacientes con EC)². Se puede distinguir entre la ECR tipo I y tipo II. La ECR tipo II se caracteriza por presentar células T aberrantes a nivel intestinal, y estar asociada con una mayor mortalidad que la tipo I (56 vs. 7% a los 5 años), debido en gran parte a su riesgo de desarrollar linfoma intestinal de células T⁶. Con respecto al tratamiento, los esteroides mejoran transitoriamente los síntomas clínicos en la mayoría de pacientes, pero rara vez se logra la normalización de la mucosa intestinal y en la mayoría de los casos se observa una dependencia a los mismos^{3,9}.

El espectro de los trastornos relacionados con el gluten constituye un conjunto de enfermedades complejas y con límites no siempre definidos. En nuestro caso, tras haberse descartado otras causas de EC no respondedora y en el supuesto de que el AATGT inicial hubiera sido realmente negativo, se planteó el diagnóstico diferencial con la ECR. Sin embargo, ante un AATGT inicialmente positivo junto con la excelente respuesta a los corticoides y, sobre todo, el no haber presentado recaídas tras la suspensión de estos, hace de la CC un diagnóstico más probable.

Bibliografía

- Ludvigsson JF, Bai JC, Biagi F, Card TR, Ciacci C, Ciclitira PJ, et al. Diagnosis and management of adult coeliac disease: Guidelines from the British Society of Gastroenterology. *Gut*. 2014;63:1210-28.
- Leffler DA, Dennis M, Hyett B, Kelly E, Shuppan D, Kelly CP, et al. Etiologies and predictors of diagnosis in nonresponsive celiac disease. *Clin Gastroenterol Hepatol*. 2007;5:445-50.
- Rubio-Tapia A, Murray JA. Classification and management of refractory celiac disease. *Gut*. 2010;59:547-57.
- Jamma S, Rubio-Tapia A, Kelly CP, Murray J, Najarian R, Sheth S, et al. Celiac crisis is a rare but serious complication of celiac disease in adults. *Clin Gastroenterol Hepatol*. 2010;8:587-90.
- Mooney PD, Evans KE, Singh S, Sanders DS. Treatment failure in coeliac disease: A practical guide to investigation and treatment of non-responsive and refractory coeliac disease. *J Gastrointest Liver Dis*. 2012;21:197-203.
- Malamut G, Afchain P, Verkarre V, Lecomte T, Amiot A, Damotte D, et al. Presentation and long-term follow-up of refractory celiac disease comparison of type with type II. *Gastroenterology*. 2009;136:81-90.
- Hopper AD, Hadjivassiliou M, Hurlstone DP, Lobo AJ, McAlindon ME, Egner W, et al. What is the role of serologic testing in celiac disease? A prospective, biopsy-confirmed study with economic analysis. *Clin Gastroenterol Hepatol*. 2008;6:314-20.
- Mrad RA, Ghaddara HA, Green PH, El-Majzoub N, Barada KA. Celiac crisis in a 64-year-old woman: An unusual cause of severe diarrhea, acidosis, and malabsorption. *ACG Case Rep J*. 2015;2:95-7.
- Nijeboer P, van Wanrooij RL, Tack GJ, Mulder CJ, Bouma G. Update on the diagnosis and management of refractory coeliac disease. *Gastroenterol Res Pract*. 2013;2013:518483.
- Vaquero L, Arias L, Vivas S. Enfermedad celiaca refractaria. *Omnia Science*. 2013;36:1-375.

Mayra Lindo Ricce*, Beatriz Rodríguez-Batllo Arán, Mirella Jiménez Gómez, Javier P. Gisbert y Cecilio Santander

Servicio de Aparato Digestivo, Hospital Universitario de La Princesa, Instituto de Investigación Sanitaria Princesa (IIS-IP), Madrid, España

* Autor para correspondencia.

Correo electrónico: mayral86r@gmail.com (M. Lindo Ricce).

<http://dx.doi.org/10.1016/j.gastrohep.2016.07.003>
0210-5705/

© 2016 Elsevier España, S.L.U., AEEH y AEG. Todos los derechos reservados.

Metástasis a duodeno de cáncer renal de células claras con patrón sarcomatoide: reporte de caso



Duodenal metastases from sarcomatoid renal cell carcinoma: Case report

El cáncer renal constituye el 3% de todas las neoplasias. Al momento del diagnóstico, el 25% de los pacientes presentan metástasis, elevándose hasta el 51% en los pacientes con nefrectomía¹. La presencia de metástasis en el tubo digestivo se presenta entre el 0,2-0,7%². Son pocos los casos reportados con metástasis de cáncer renal a duodeno, siendo la minoría en mujeres. La histología más común de estas neoplasias son las células claras con un 75-85%, teniendo como

variante el tipo sarcomatoide asociado a mal pronóstico³. No hay casos reportados de metástasis duodenales de cáncer renal de células claras (RCC) con patrón sarcomatoide, siendo este el primero presente en una paciente de 48 años que acude a urgencias por sangrado del tubo digestivo.

Mujer de 48 años de edad con antecedente de exposición crónica a humo de leña 200 h/año, hipertensión arterial de 7 años de evolución y nefrectomía un año previo a su ingreso por carcinoma RCC con patrón sarcomatoide. Acude por un cuadro de una semana de evolución caracterizado por dolor en epigastrio urente y transfictivo, hematemesis y melena. A su ingreso presenta hipotensión, taquicárdica, febril. Su analítica de ingreso reportaron hemoglobina de 6,5 g/dl, trombocitosis de $797 \times 10^3/\text{mm}^3$, leucocitosis de $14,7 \times 10^3/\text{mm}^3$ con neutrofilia de $12,9 \times 10^3/\text{mm}^3$ y elevación de la proteína C reactiva de 27,8 mg/l. Se realizó una tomografía computarizada (TC) de abdomen, reportando una masa en segunda porción de duodeno, de

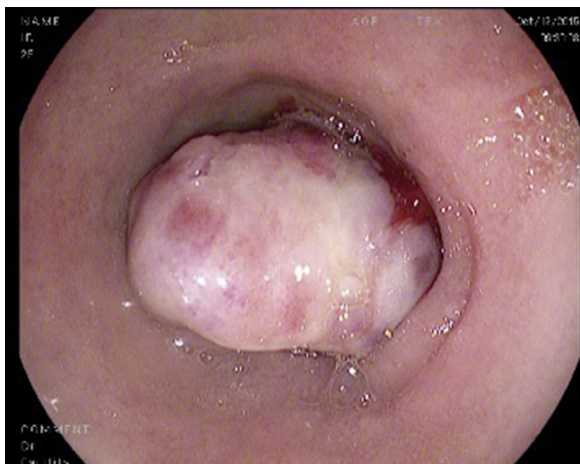


Figura 1 Tumoración en segunda porción de duodeno, de aspecto submucoso, de superficie irregular y ulcerada.

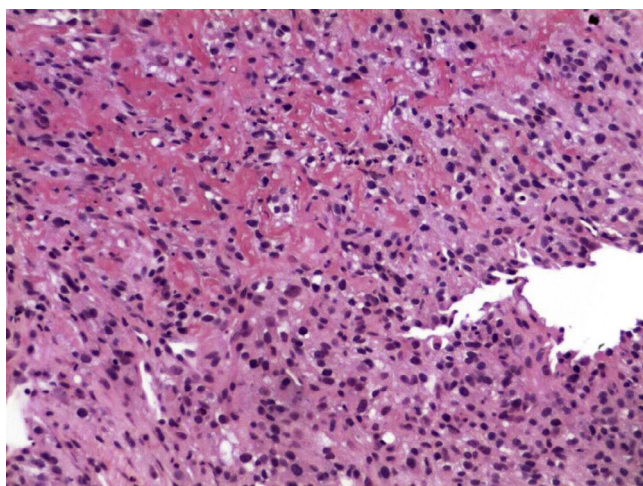


Figura 2 Biopsia de tumoración duodenal que corresponde a metástasis de carcinoma renal de células claras mostrando el patrón sarcomatoide del primario, caracterizado por agrupamiento de células fusiformes con patrón entrelazado y estoriforme, y pleomorfismo nuclear.

41 × 37 × 56 mm. Se le realizó endoscopia, mostrando tumor de aspecto neoplásico de 10 cm en la segunda porción del duodeno, submucoso, superficie irregular y ulcerada con zonas de hemorragia, con estenosis del 90% de la luz duodenal (fig. 1). La biopsia reportó carcinoma RCC con patrón sarcomatoide metastásico (fig. 2). La paciente continuó con hemorragia del tubo digestivo, solicita su alta voluntaria, falleciendo una semana después.

El carcinoma RCC tiene como lugares de metástasis más comunes: pulmón (75%), nódulos linfáticos (36%), hígado (18%), cerebro (8%) y piel (6%)⁴. Produce invasión en el tracto digestivo en menos del 1%, y globalmente representa el 7,1% de las metástasis del tubo digestivo. Actualmente solo se reportan 30 casos en la literatura médica sobre invasión al duodeno¹.

La mayoría de los casos por carcinoma RCC metastásico al tubo digestivo, se reportan en pacientes del género masculino, con una relación 1,5:1 con respecto al femenino, su incidencia aumenta con la edad, con una media

de 60,7 ± 14 años, un gran porcentaje de estas se presentan durante el primer año posnephrectomía, como sucedió con nuestra paciente, aunque hay reportes con latencia de hasta 16 años¹. Esto implica que dicha manifestación tiene una evolución poco predecible. La mayoría de los casos se manifiestan por episodios de hemorragia del tubo digestivo, caracterizados por la presencia de melena, hematemesis, síndrome anémico e incluso oclusión. Su diseminación es: a) vía peritoneal, b) diseminación directa desde neoplasia, c) vía hematogena, y d) vía linfática; asociado con la presencia de proteína relacionada a la paratiroides⁵.

A nivel endoscópico se manifiestan como masas submucosas ulceradas, únicas o múltiples, de diversos tamaños; en este caso la paciente mostraba una tumoración de 10 cm de diámetro con características concordantes con lo ya descrito.

Se ha descrito que la variedad sarcomatoide en carcinoma RCC se asocia a mal pronóstico, referido así en una serie de casos que evidencian dicho patrón relacionado con la disminución de la supervivencia y del intervalo libre de metástasis, así mismo resistencia a tratamientos de primera línea como IL-2 en la enfermedad metastásica³, destacando que la enfermedad diseminada por sí misma es ominosa, aún con el advenimiento de nuevas terapias, como nivolumab⁶. Cuando existe la invasión al duodeno, la supervivencia estimada es menor al año. Siendo que, en el caso mencionado, debido a su complejidad y por la persistencia de sangrado que, un abordaje quirúrgico hubiera sido difícil de efectuar; pudiendo haber efectuado un manejo más conservador como la arteriografía con embolización, solo como medida paliativa por el mal pronóstico de la paciente⁷.

La importancia de este caso reside en ser el primer caso reportado de carcinoma RCC con metástasis a duodeno, mostrando un patrón sarcomatoide. La mayoría de los casos de invasión a duodeno por un carcinoma RCC se producen en varones, habiendo solamente 6 casos registrados en mujeres. Se muestra, de esta manera, un caso excepcional, que ayuda a conocer el comportamiento impredecible del carcinoma RCC y donde en este caso en particular, por la presencia del patrón sarcomatoide mostraba desde el inicio un mal pronóstico.

El cáncer RCC, es una neoplasia que cuenta con un comportamiento y evolución difícil de predecir, donde a pesar del tratamiento puede haber recurrencias que se manifiestan años después del tratamiento, lo que hace pensar en que se debe de mostrar una conducta de seguimiento más agresiva. Cuando produce metástasis en el tubo digestivo, el pronóstico a corto y medio plazo es malo. El tener un patrón sarcomatoide ensombrece aún más el pronóstico.

Bibliografía

1. Geramizadeh B, Mostaghni A, Ranjbar Z, Moradian F, Heidari M, Khosravi MB, et al. An unusual case of metastatic renal cell carcinoma presenting as melena and duodenal ulcer, 16 years after nephrectomy; a case report and review of the literature. *Iran J Med Sci.* 2015;40:175–80.
2. Green LK. Hematogenous metastases to the stomach. A review of 67 cases. *Cancer.* 1990;65:1596–600.
3. Tirumani SH, Souza D, Krajewski KM, Jagannathan JP, Ramaiya NH, Shinagare AB. Impact of histologic subtype and sarcomatoid transformation on metastasis in renal cell carcinoma: A

- single institute experience in 149 patients. *Abdom Radiol (NY)*. 2016;41:295–302.
4. Peris K, Fargnoli MC, Lunghi F, Chimenti S. Unusually large cutaneous metastases of renal cell carcinoma. *Acta Derm Venereol*. 2015;81:77–8.
 5. Onak Kandemir N, Barut F, Yilmaz K, Tokgoz H, Hosnuter M, Ozdamar SO. Renal cell carcinoma presenting with cutaneous metastasis: A case report. *Case Rep Med*. 2010;2010, pii: 913734.
 6. Motzer RJ, Escudier B, McDermott DF, George S, Hammers HJ, Srinivas S, Tykodi SS, Sosman JA. Nivolumab versus everolimus in advanced renal-cell carcinoma. *N Engl J Med*. 2015;373:18013–21813.
 7. Adamo R, Greaney PJ Jr, Witkiewicz A, Kennedy EP, Yeo CJ. Renal cell carcinoma metastatic to the duodenum: Treatment by classic pancreaticoduodenectomy and review of the literature. *J Gastrointest Surg*. 2008;12:1465–8.

Uriel Vilella-Segura^{a,*}, Jorge García-Leiva^b
y Perla Judith Nuñez Becerra^a

^a Servicio de Medicina Interna, Hospital Central Dr. Ignacio Morones Prieto, Universidad Autónoma de San Luis Potosí, San Luis Potosí, México

^b Servicio de Gastroenterología, Hospital Central Dr. Ignacio Morones Prieto, Universidad Autónoma de San Luis Potosí, San Luis Potosí, México

* Autor para correspondencia.

Correo electrónico: uvise08@gmail.com (U. Vilella-Segura).

<http://dx.doi.org/10.1016/j.gastrohep.2016.07.002>
0210-5705/

© 2016 Elsevier España, S.L.U., AEEH y AEG. Todos los derechos reservados.

Pseudoaneurisma de arteria mesentérica superior por pancreatitis crónica



Superior mesenteric artery pseudoaneurysm due to chronic pancreatitis

La formación de pseudoaneurisma de arterias viscerales (PSAV), como una complicación vascular de la pancreatitis, es un fenómeno muy poco frecuente. Aún más excepcional resulta la formación de pseudoaneurismas localizados en la arteria mesentérica superior (AMS).

Reportamos el caso de una paciente de 58 años con antecedentes de enolismo crónico, hipertensión, diabetes mellitus, cirrosis hepática enólica y una pancreatitis crónica enólica con un pseudoquistes pancreático de 32 × 43 mm, según último TAC realizado en mayo de 2011. No antecedentes quirúrgicos.

La paciente acude a urgencias por unas 6 h de evolución de dolor intenso en el epigastrio, que irradia a ambos hipocondrios, y se acompaña de náuseas y vómitos. No refiere fiebre ni otra clínica acompañante. Se cursa una analítica en la que destaca amilasemia de 2.215 U/l, AST/ALT 32/18 U/l, bilirrubina total 2,7 mg/dl, leucocitos 21.910 mm³ (91%N, 4%L), Hb 15,1 g/dl, Hto 42,9% e INR 1,32. Se orienta inicialmente como una pancreatitis crónica reagudizada, y se decide el ingreso en el servicio de digestivo para iniciar tratamiento y seguimiento evolutivo.

A las 24 h de su llegada, la paciente permanece hemodinámicamente estable, aunque persiste el dolor intenso en abdomen. En la analítica de control destaca anemia aguda con Hb 10,7 g/dl y Hto 29,9%. Se realiza una angio-TAC donde se evidencian signos de pancreatitis crónica, hepatopatía crónica, ascitis difusa (perihéptica, periesplénica, entre asas y en pelvis) y una colección hemática heterogénea en varios estadios de evolución con signos de sangrado reciente que engloba la AMS, que sugiere una rotura contenida de pseudoaneurisma de la arteria mesentérica superior (PSAMS) (fig. 1).

Se consulta el caso al servicio de cirugía vascular, y se decide realizar una arteriografía con intención de tratamiento endovascular (TEV) para la exclusión del PSAMS.

Mediante un acceso humeral izquierdo, se cateteriza la AMS mediante un catéter multipropósito (COOK®), y se coloca un introductor de 6 F en el origen de la AMS. Se realiza una arteriografía selectiva, visualizando un gran pseudoaneurisma con cuello ancho y con una luz verdadera irregular de aproximadamente unos 25 mm. Mediante una técnica telescópica se cateteriza el saco aneurismático con un microcatéter Progreet® (Terumo), que se posiciona en el interior del pseudoaneurisma. Para evitar que los coils migren a la AMS se utiliza una técnica de andamiaje del saco, embolizando inicialmente con dos *microcoils* de liberación controlada en J de 25 × 25 mm y 20 × 50 mm tipo DCS (COOK®) creando una «jaula» y, posteriormente, rellenando el saco en forma de ovillo con *microcoils* DCS espiral de 15 × 8 mm y 10 × 8 mm. Se realiza una angiografía de control, y se aprecia una imagen de contraste remanente a la entrada del saco aneurismático. Se valora continuar con esta técnica, aunque debido al alto riesgo de invasión de la luz arterial por algún *coil* se decide dejar el microcatéter Progreet® dentro del saco del pseudoaneurisma, y colocar un *stent* cubierto de 5 × 28 mm (BeGraft®) en la AMS, posteriormente se emboliza con un nuevo *coil* DCS espiral de 10 × 8 mm para acabar de excluir el pseudoaneurisma.

En la comprobación de la arteriografía, se observa la exclusión completa del saco aneurismático con permeabilidad de la AMS, y con la colateralidad preservada excepto en la zona de la colocación del *stent* donde no hay contrastación de varias ramas yeyunales (fig. 2).

Durante su ingreso hospitalario, la paciente no presentó complicaciones relacionadas con enfermedad vascular, y no tubo nueva anemia. Fue dada de alta a los 20 días posteriores al TEV.

Fue controlada posteriormente en consultas externas mediante la realización de angio-TAC al mes y a los 3 meses de la intervención. No se observó crecimiento ni fugas en la cavidad aneurismática, el *stent* se mantiene permeable y sin presencia de estenosis. La paciente permanece clínicamente asintomática.