



## REVISIÓN

# Enfermedades vasculares del hígado. Guías Clínicas de la Sociedad Catalana de Digestología y de la Asociación Española para el Estudio del Hígado



Marta Martín-Llahí<sup>a</sup>, Agustín Albillos<sup>b,c</sup>, Rafael Bañares<sup>c,d</sup>, Annalisa Berzigotti<sup>e</sup>, M. Ángeles García-Criado<sup>f</sup>, Joan Genescà<sup>c,g</sup>, Virginia Hernández-Gea<sup>c,h</sup>, Elba Llop-Herrera<sup>c,i</sup>, Helena Masnou-Ridaura<sup>c,j</sup>, José Mateo<sup>k</sup>, Carmen A. Navascués<sup>l</sup>, Ángela Puente<sup>m</sup>, Marta Romero-Gutiérrez<sup>n</sup>, Macarena Simón-Talero<sup>c,g</sup>, Luis Téllez<sup>b,c</sup>, Fanny Turon<sup>c,j</sup>, Cándido Villanueva<sup>c,o</sup>, Roberto Zarrabeitia<sup>p</sup> y Juan Carlos García-Pagán<sup>c,h,\*</sup>

<sup>a</sup> Servicio de Aparato Digestivo, Hospital Moisès Broggi, Sant Joan Despí, Barcelona, España

<sup>b</sup> Servicio de Gastroenterología y Hepatología, Hospital Universitario Ramón y Cajal, IRYCIS, Universidad de Alcalá, Madrid, España

<sup>c</sup> Centro de Investigación Biomédica en Enfermedades Hepáticas y Digestivas, CIBERehd, Instituto de Salud Carlos III, España

<sup>d</sup> Servicio de Aparato Digestivo, Hospital General Universitario Gregorio Marañón, Facultad de Medicina, Universidad Complutense, Madrid, España

<sup>e</sup> Hepatology, UVCM, Inselspital, Berna, Suiza

<sup>f</sup> Servicio de Radiodiagnóstico, Hospital Clínic, Barcelona, España

<sup>g</sup> Hepatología, Departamento de Medicina Interna, Hospital Universitario Vall d'Hebron, VHIR, Barcelona, España

<sup>h</sup> Laboratorio de Hemodinámica Hepática, Servicio de Hepatología, Hospital Clínic, IDIBAPS, Barcelona, España

<sup>i</sup> Servicio de Aparato Digestivo, Hospital Universitario Puerta de Hierro, Madrid, España

<sup>j</sup> Servicio de Aparato Digestivo, Hospital Universitari Germans Trias i Pujol, Badalona, Barcelona, España

<sup>k</sup> Unidad de Hemostasia y Servicio de Hematología, Hospital de Sant Pau, Barcelona, España

<sup>l</sup> Servicio de Aparato Digestivo, Hospital Universitario Central de Asturias, Oviedo, España

<sup>m</sup> Servicio de Digestivo, Hospital Universitario Marqués de Valdecilla, IDIVAL, Santander, España

<sup>n</sup> Servicio de Aparato Digestivo, Complejo Hospitalario de Toledo, Toledo, España

<sup>o</sup> Servicio de Patología Digestiva, Hospital de Sant Pau, Barcelona, España

<sup>p</sup> Unidad HHT, Hospital Sierrallana, Torrelavega, Cantabria, España

Recibido el 13 de marzo de 2017; aceptado el 29 de marzo de 2017

Disponibile en Internet el 11 de junio de 2017

### PALABRAS CLAVE

Enfermedades vasculares hepáticas;

**Resumen** Las enfermedades vasculares hepáticas, a pesar de su relativamente baja prevalencia, representan un problema de salud importante en el campo de las enfermedades hepáticas. Una característica común a muchas de estas enfermedades es que pueden causar hipertensión

\* Autor para correspondencia.

Correo electrónico: [jcgarcia@clinic.ub.es](mailto:jcgarcia@clinic.ub.es) (J.C. García-Pagán).

<http://dx.doi.org/10.1016/j.gastrohep.2017.03.011>

0210-5705/© 2017 Elsevier España, S.L.U., AEEH y AEG. Todos los derechos reservados.

Síndrome de Budd-Chiari;  
Trombosis portal;  
Hipertensión portal idiopática;  
Síndrome de obstrucción sinusoidal;  
Telangiectasia hemorrágica hereditaria;  
Fistulas arterioportales

portal, con la elevada morbimortalidad que ello conlleva. Con frecuencia estas enfermedades se diagnostican en pacientes jóvenes y el retraso en su diagnóstico y/o un tratamiento inadecuado pueden reducir de forma importante la esperanza de vida.

El presente artículo revisa la evidencia actual en el síndrome de Budd-Chiari, la trombosis venosa portal en pacientes no cirróticos, la hipertensión portal idiopática, el síndrome de obstrucción sinusoidal, las malformaciones vasculares hepáticas en la telangiectasia hemorrágica hereditaria, la trombosis portal en la cirrosis, otras patologías vasculares menos frecuentes como las fistulas arterioportales, así como un apartado sobre el diagnóstico por imagen de las enfermedades vasculares hepáticas y su tratamiento desde el punto de vista hematológico (estudio de la diátesis trombótica y tratamiento anticoagulante). Las recomendaciones se han realizado de acuerdo a los estudios publicados extraídos de Pubmed. La calidad de la evidencia y la intensidad de las recomendaciones fueron graduadas de acuerdo al sistema *Grading of Recommendations Assessment Development and Evaluation* (GRADE). Cuando no existían evidencias suficientes, las recomendaciones se basaron en la opinión del comité que redactó la guía.

© 2017 Elsevier España, S.L.U., AEEH y AEG. Todos los derechos reservados.

## KEYWORDS

Vascular diseases of the liver;  
Budd-Chiari syndrome;  
Portal vein thrombosis;  
Idiopathic portal hypertension;  
Sinusoidal obstruction syndrome;  
Hereditary haemorrhagic telangiectasia;  
Arterioportal fistulas

## Vascular diseases of the liver. Clinical Guidelines from the Catalan Society of Digestology and the Spanish Association for the Study of the Liver

**Abstract** Despite their relatively low prevalence, vascular diseases of the liver represent a significant health problem in the field of liver disease. A common characteristic shared by many such diseases is their propensity to cause portal hypertension together with increased morbidity and mortality. These diseases are often diagnosed in young patients and their delayed diagnosis and/or inappropriate treatment can greatly reduce life expectancy.

This article reviews the current body of evidence concerning Budd-Chiari syndrome, non-cirrhotic portal vein thrombosis, idiopathic portal hypertension, sinusoidal obstruction syndrome, hepatic vascular malformations in hereditary haemorrhagic telangiectasia, cirrhotic portal vein thrombosis and other rarer vascular diseases including arterioportal fistulas. It also includes a section on the diagnostic imaging of vascular diseases of the liver and their treatment from a haematological standpoint (study of thrombotic diathesis and anticoagulation therapy). All recommendations are based on published studies extracted from PubMed. The quality of evidence and strength of recommendations were rated in accordance with the GRADE system (Grading of Recommendations, Assessment Development and Evaluation). In the absence of sufficient evidence, recommendations were based on the opinion of the committee that produced the guide.

© 2017 Elsevier España, S.L.U., AEEH y AEG. All rights reserved.

## Introducción

Las enfermedades vasculares hepáticas, a pesar de su relativamente baja prevalencia (menos de 5/10.000 pacientes), representan un problema de salud importante en el campo de las enfermedades hepáticas. Una característica común a muchas de estas enfermedades es que pueden causar hipertensión portal (HTP), con la elevada morbimortalidad que ello conlleva. Con frecuencia estas enfermedades se diagnostican en pacientes jóvenes, y el retraso en su diagnóstico y/o un tratamiento inadecuado pueden reducir de forma importante la esperanza de vida.

El avance en el conocimiento de estas enfermedades viene dificultado por el número reducido de estudios dirigidos a evaluar su historia natural, fisiopatología o tratamiento. Sin embargo, recientemente ha aumentado el interés por estas enfermedades, como demuestra el

aumento en el número de publicaciones sobre el tema observado en los últimos años.

El presente artículo revisa la evidencia actual en el síndrome de Budd-Chiari, la trombosis venosa portal en pacientes no cirróticos, la HTP idiopática, el síndrome de obstrucción sinusoidal, las malformaciones vasculares hepáticas en la telangiectasia hemorrágica hereditaria, la trombosis portal en la cirrosis, otras patologías vasculares menos frecuentes, como las fistulas arterioportales, así como un apartado sobre el diagnóstico por imagen de las enfermedades vasculares hepáticas y su tratamiento desde el punto de vista hematológico (estudio de la diátesis trombótica y tratamiento anticoagulante). Las recomendaciones se han realizado de acuerdo a los estudios publicados extraídos de Pubmed. La calidad de la evidencia y la intensidad de las recomendaciones fueron graduadas de acuerdo al sistema *Grading of Recommendations Assessment*

**Tabla 1** Grados de evidencia y recomendación (adaptado del sistema GRADE)

	Descripción	Símbolo
<i>Grados de evidencia</i>		
Alta	Es muy improbable que investigaciones adicionales cambien nuestra confianza en la estimación del efecto	A
Moderada	Es probable que investigaciones adicionales tengan un impacto importante en nuestra confianza en la estimación del efecto y puedan cambiar la estimación	B
Baja o muy baja	Es muy probable que investigaciones adicionales tengan un impacto importante en nuestra confianza en la estimación del efecto por lo que es probable que esta cambie. Cualquier estimación del efecto es incierta	C
<i>Grado de recomendación</i>		
Fuerte	La evidencia existente indica que los beneficios superan a los riesgos y costos o viceversa, por lo que la recomendación es aplicable a la mayoría de los pacientes	1
Débil	La recomendación se hace con menos certeza: existe un mayor costo o consumo de recursos y el equilibrio entre estos y los beneficios es más frágil o incierto. Cualquier alternativa puede ser igualmente razonable	2

*Development and Evaluation* (GRADE). El grado de evidencia se clasificó en tres niveles de calidad: alto (A), moderado (B) o bajo (c). La intensidad de la recomendación se clasificó en dos niveles: fuerte (1) o débil (2) (tabla 1). Cuando no existían evidencias suficientes, las recomendaciones se basaron en la opinión del comité que redactó la guía.

## Síndrome de Budd-Chiari

### Introducción

El síndrome de Budd-Chiari (SBC) se define como la obstrucción a la salida del flujo venoso hepático. Esta obstrucción puede localizarse desde las pequeñas vénulas hepáticas hasta la entrada de la vena cava inferior a la aurícula derecha. No se incluye en esta definición la obstrucción producida por una enfermedad cardíaca, por una enfermedad del pericardio o por un síndrome de obstrucción sinusoidal (anteriormente denominada enfermedad veno-oclusiva), ya que estas entidades tienen un comportamiento y pronóstico específico<sup>1</sup>. El SBC se clasifica como primario cuando la obstrucción es debida a un proceso primario (trombosis venosa) y como secundario cuando hay una compresión o una invasión de las venas suprahepáticas y/o de la vena cava inferior por una lesión que se origina fuera de las venas (p. ej., una neoplasia). El objeto de las presentes recomendaciones es el SBC primario.

### Epidemiología

Existe una gran variabilidad geográfica en la incidencia del SBC. Así, se ha estimado una incidencia anual de 0,36 casos por millón de habitantes en Francia, 0,8 en Suecia y 0,13 en Japón<sup>2-4</sup>. Los estudios sugieren que en los países occidentales el SBC es más frecuente en mujeres entre la tercera y cuarta décadas de la vida<sup>5,6</sup>. Sin embargo, en Asia hay un discreto predominio en hombres, con una edad media de 45 años en el momento del diagnóstico. En Occidente es más común la obstrucción aislada de venas suprahepáticas,

mientras que en Asia predomina la obstrucción combinada de la vena cava inferior y las venas suprahepáticas<sup>6,7</sup>.

Una de las series más extensas publicadas en Occidente incluyó 237 pacientes con SBC diagnosticados entre 1984 y 2001<sup>7</sup>. Dos tercios de los pacientes eran mujeres, y la mediana de edad fue de 35 años (oscilando entre 13 y 76 años). La localización más frecuente de la obstrucción fue en las venas suprahepáticas (62%), seguida de la vena cava inferior (7%), o en ambas (31%); 34 pacientes (14%) presentaron además trombosis de la vena porta.

### Manifestaciones clínicas

La presentación clínica del SBC es diversa y puede variar desde un cuadro de fallo hepático agudo con ictericia y encefalopatía hepática hasta cuadros asintomáticos<sup>6</sup>. La presentación depende de la extensión y de la velocidad de instauración de la trombosis. La alteración en las transaminasas y en el resto de parámetros de función hepática también es variable en intensidad y patrón. En un amplio estudio prospectivo multicéntrico en el momento del diagnóstico, un 83% de pacientes presentaban ascitis, un 67% hepatomegalia, un 61% tenían dolor abdominal, un 58% varices esofagagástricas y un 5% sangrado gastrointestinal<sup>8</sup>.

En aproximadamente el 5% de los pacientes el SBC puede presentarse con carácter fulminante<sup>1,8-11</sup>. En formas agudas no fulminantes, el SBC suele manifestarse con dolor abdominal y ascitis importante, las aminotransferasas pueden oscilar desde 100-200 UI/ml hasta más de 600 UI/ml y la fosfatasa alcalina oscila entre 2-3 veces el valor normal. La bilirrubina no suele aumentar a cifras que ocasionen ictericia. En formas subagudas el inicio es insidioso y se manifiesta con ascitis y escasa necrosis hepática. En el SBC crónico los pacientes se diagnostican por la presencia de estigmas de hepatopatía crónica y complicaciones de la HTP. Estos pacientes pueden presentar niveles normales o levemente elevados de aminotransferasas, fosfatasa alcalina y bilirrubina sérica<sup>12</sup>. También pueden presentar hipoalbuminemia. El síndrome hepatopulmonar se ha descrito en más del 28% de estos pacientes si se busca intencionadamente<sup>13</sup>.

La concentración de proteínas en líquido ascítico es variable, y aunque suele ser más elevada que en la cirrosis (entre 1,5 y 4,9 g/dl)<sup>13</sup>, el gradiente de proteínas plasma-ascitis es elevado (> 1,1).

Durante su evolución, los pacientes con SBC crónico pueden desarrollar hepatocarcinoma con una incidencia acumulada del 4% tras una mediana de seguimiento de 5 años<sup>14</sup>.

## Diagnóstico

Dada la gran heterogeneidad en su forma de presentación, debe considerarse el diagnóstico de SBC en cualquier paciente con fallo hepático agudo, hepatitis aguda o enfermedad hepática crónica.

Habitualmente, el diagnóstico de SBC se puede establecer de forma no invasiva con ultrasonografía Doppler, la cual tiene una sensibilidad diagnóstica mayor del 75%<sup>15</sup>. También se debe valorar la permeabilidad del eje esplenoportal, ya que puede coexistir trombosis portal o esplénica en más del 10% de los casos. Si no se dispone de un ecografista experimentado, se puede utilizar la tomografía computarizada o la resonancia magnética para confirmar el diagnóstico y planificar el tratamiento. Estas dos exploraciones se pueden realizar también cuando la ecografía es aparentemente normal pero la sospecha de SBC es elevada<sup>15</sup>. Los posibles hallazgos en estas diferentes técnicas son descritos en el capítulo correspondiente.

Si las exploraciones no invasivas son negativas o no diagnósticas pero existe una fuerte sospecha clínica de SBC, la venografía hepática puede ayudar en el diagnóstico al confirmar la imagen de obstrucción de la vena con o sin el típico patrón de colaterales intrahepáticas «imagen en tela de araña».

La biopsia hepática no es necesaria para el diagnóstico de SBC. Sin embargo, puede ser el único método para establecer el diagnóstico en aquellos casos en los que exclusivamente están trombosadas las pequeñas venas hepáticas. La biopsia hepática puede además ayudar para decidir el tratamiento más adecuado cuando hay fallo hepático, dado que si este se debe a congestión hepática, el paciente se puede beneficiar de una técnica derivativa, mientras que si el fallo hepático se debe a cirrosis, el paciente se beneficiará de un trasplante hepático<sup>16,17</sup>. Hay que tener en cuenta el riesgo de sangrado en estos pacientes, particularmente si están

en tratamiento anticoagulante. Este riesgo es menor si la biopsia se realiza por vía transyugular.

## Estudio etiológico en el síndrome de Budd-Chiari

En más del 80% de los pacientes con SBC se identifica una enfermedad subyacente<sup>8,13,18-23</sup>, y una cuarta parte de los mismos presentan más de un factor de riesgo trombótico.

Hasta en un 50% de pacientes se diagnostica una neoplasia mieloproliferativa (policitemia vera, trombocitemia esencial o mielofibrosis primaria)<sup>7</sup>. El diagnóstico de los mismos en muchas ocasiones no es evidente a partir del análisis de sangre periférica por la presencia de HTP, esplenomegalia e hiperesplenismo que enmascaran los aumentos esperados en los parámetros del hemograma. Sin embargo, la posibilidad de determinar la presencia de la mutación JAK2V617F (presente en un 95% de los pacientes con policitemia vera y en aproximadamente el 50% de los pacientes con trombocitemia esencial o mielofibrosis primaria) ha facilitado su diagnóstico<sup>24,25</sup>. Recientemente se ha publicado la presencia de mutaciones de la calreticulina (CALR)<sup>26-29</sup> en pacientes con trombosis venosa esplénica, siendo positiva entre un 0,7 un 1,9% de los pacientes. La mutación JAK2 y la CALR son mutuamente exclusivas.

Aproximadamente el 20% de los casos de SBC ocurren en mujeres que están tomando anticonceptivos orales, están embarazadas o han dado a luz en los 2 meses previos<sup>30-34</sup>. En muchas de estas pacientes, el estudio exhaustivo de una potencial causa trombofílica pone de manifiesto un estado de hipercoagulabilidad específica de forma que el embarazo o el uso de anticonceptivos actuarían como causa desencadenante. En la [tabla 2](#) se resumen las condiciones protrombóticas que se han descrito como causa de SBC y su prevalencia.

## Historia natural y pronóstico

El SBC sintomático sin tratamiento tiene una mortalidad cercana al 90% a los 3 años de seguimiento<sup>35</sup>. La causa de muerte más frecuente es la ascitis refractaria con desnutrición, sangrado digestivo y fallo hepático. En la actualidad y con la introducción de las nuevas estrategias de tratamiento, el pronóstico ha mejorado de forma muy significativa. En una serie reciente que incluyó 163 pacientes con SBC tratados utilizando una estrategia escalonada de tratamiento de

**Tabla 2** Factores etiológicos en el síndrome de Budd-Chiari y en la trombosis portal

Factor de riesgo	SBC, frecuencia (%)	TP, frecuencia (%)
<i>Trombofilia hereditaria</i>	21	35
<i>Trombofilia adquirida</i>	44	19
<i>Neoplasias mieloproliferativas (JAK2+)</i>	49 (29)	21 (16)
<i>Factores hormonales</i>	38	44
Anticonceptivos orales	3	44
Embarazo	6	0
<i>Hemoglobinuria paroxística nocturna</i>	19	0
<i>Otros factores sistémicos</i>	23	SD
<i>Factores locales</i>	0	21

SBC: síndrome de Budd-Chiari; TP: trombosis portal; SD: sin datos.

menor a mayor agresividad, la supervivencia a 1, 2 y 5 años fue del 87, del 82 y del 74%, respectivamente<sup>8</sup>.

Se han descrito diferentes parámetros o combinaciones de parámetros capaces de predecir el pronóstico en los pacientes con SBC<sup>7,35-37</sup>. A pesar de que todos estos índices son válidos para la evaluación de la supervivencia libre de trasplante y la supervivencia libre de terapia invasiva, su exactitud predictiva para un paciente concreto no es lo suficientemente elevada como para ser útil en la personalización del tratamiento<sup>38</sup>. Por otra parte, el desarrollo de hepatocarcinoma o la progresión de la enfermedad hematológica pueden modificar el pronóstico del SBC.

## Tratamiento

No existen estudios aleatorizados que comparen diferentes estrategias terapéuticas en pacientes con SBC, por lo que las recomendaciones se basan en estudios retrospectivos y en la experiencia clínica. La estrategia terapéutica ha cambiado con los años; mientras que antes de 1990 el tratamiento era o bien médico o bien quirúrgico, en la actualidad los tratamientos mediante técnicas de radiología intervencionista tienen una eficacia muy elevada, por lo que son los más frecuentemente utilizados. Actualmente se recomienda un tratamiento escalonado, empezando por el tratamiento médico, progresando a estrategias más invasivas ante la falta de respuesta al tratamiento previo<sup>39-41</sup>.

Es importante señalar que los objetivos del tratamiento del SBC son varios: 1) reconocer y tratar el estado protrombótico subyacente; 2) aliviar la congestión hepática para minimizar el impacto sobre la función hepática y la aparición de HTP, y 3) tratar las complicaciones derivadas del desarrollo de HTP.

### Anticoagulación

El tratamiento anticoagulante ha de iniciarse tan pronto como sea posible y de modo indefinido para prevenir la aparición de nuevos fenómenos de re-trombosis. Habitualmente se utiliza acenocumarol o warfarina debido a la comodidad de su administración oral, y se recomienda alcanzar una razón internacional normalizada (INR) entre 2-3 de un modo sostenido. La anticoagulación se debe realizar incluso en los pacientes asintomáticos e independientemente de otros tratamientos específicos de la enfermedad protrombótica subyacente<sup>41</sup>.

### Corrección de la obstrucción al flujo

**Trombólisis química.** Pretende recanalizar la vena trombada. La experiencia con esta técnica es muy limitada y solo se ha propuesto para aquellos pacientes diagnosticados en las primeras 72 h de evolución. El activador tisular del plasminógeno o la estreptoquinasa son los agentes más utilizados. Puede realizarse de forma local o sistémica. La forma local permite una mayor concentración de sustancia trombolítica en la zona del trombo, pero los efectos secundarios son similares a si se utiliza la vía sistémica. La técnica debe evitarse si se ha llevado a cabo cualquier procedimiento invasivo, incluida la paracentesis, en las 24 h previas<sup>42,43</sup>.

**Angioplastia con o sin colocación de prótesis.** En pacientes con estenosis segmentarias, parciales y cortas de las venas suprahepáticas está indicada la angioplastia por vía

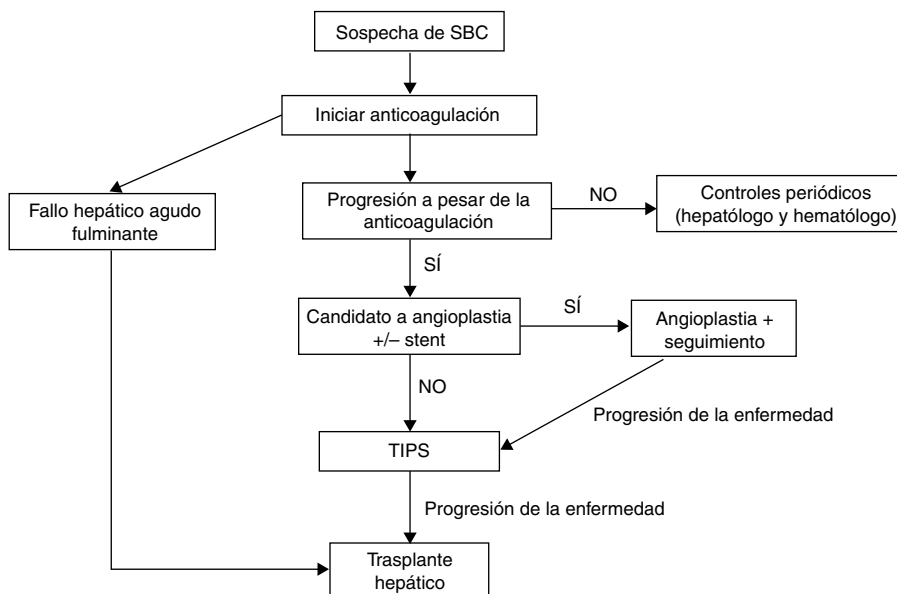
transvenosa o percutánea en un intento de restablecer el drenaje fisiológico de las venas<sup>44,45</sup>. El principal inconveniente es que con frecuencia aparecen reestenosis que obligan a nuevas dilataciones, hecho que puede ser evitado con la colocación de prótesis expandibles.

*Tratamiento derivativo.*

- a) **Cirugía.** La intención de la cirugía es convertir la vena porta en un conducto de drenaje del hígado congestivo. Las dos técnicas posibles son la anastomosis porto-cava latero-lateral y la anastomosis meso-cava (no la porto-cava termino-lateral, ya que esta no sirve de drenaje del hígado). Se suele preferir la anastomosis meso-cava, ya que es técnicamente más sencilla cuando existe hipertrofia del lóbulo caudado. Cuando esta compresión es relevante (se ha sugerido cuando crea un gradiente de presión superior a 20 mmHg) la anastomosis no es efectiva. En estos casos, en la era anterior a la implantación de derivación portosistémica percutánea (TIPS) se había propuesto la colocación de una prótesis expandible en la vena cava a nivel de la compresión y/o la realización de anastomosis directas entre la vena mesentérica y la aurícula (meso-atriales). Existen pocos datos sobre la eficacia de la cirugía en el SBC, pero parece que no consigue aumentar la supervivencia, debido a la elevada mortalidad perioperatoria (próxima al 25%) y el alto riesgo de trombosis de la derivación. No obstante, en los pacientes que superan el momento agudo el pronóstico con cirugía suele ser excelente<sup>46-48</sup>. La cirugía en la actualidad ha quedado relegada a los escasos casos en los que los tratamientos endovasculares no son posibles.
- b) **Derivación portosistémica percutánea (TIPS).** El TIPS (de su acrónimo en inglés *transjugular intrahepatic portosystemic shunt*) es en la actualidad el tratamiento derivativo de elección en el SBC<sup>36,49,50</sup>. Hasta una tercera parte de los pacientes con SBC acaban precisando un TIPS<sup>8</sup>. Ofrece claras ventajas sobre la cirugía por su menor morbimortalidad y por la menor complejidad técnica, ya que, en manos expertas, es posible su realización hasta en el 90% de los casos. En el 45% de los casos no se consigue canular ninguna vena suprahepática y se debe acceder a una rama portal directamente desde la vena cava intrahepática. El TIPS, además, permite superar uno de los escollos de la cirugía como es la hipertrofia del lóbulo caudado. Se deben utilizar prótesis recubiertas, ya que disminuyen el riesgo de re-trombosis y disfunción.

**Trasplante hepático.** En pacientes donde la derivación no es posible, está contraindicada o presentan cirrosis con o sin insuficiencia hepática grave, se debe valorar la posibilidad de un trasplante hepático<sup>51</sup>. Aunque hasta en un 11% puede haber una recurrencia de la enfermedad, esta es excepcional si se reinicia precozmente la anticoagulación tras el trasplante. Por otro lado, existen trastornos de la hemostasia protrombóticos que, al ser factores de síntesis hepática, desaparecen tras el trasplante.

A pesar de que en varios estudios se ha demostrado la validez de un tratamiento escalonado del SBC (fig. 1)<sup>38,51</sup>, se ha sugerido que en los pacientes sintomáticos se pueda realizar un tratamiento más agresivo desde el comienzo, con la finalidad de evitar la progresión de la enfermedad



**Figura 1** Algoritmo diagnóstico y terapéutico para los pacientes con síndrome de Budd-Chiari.

hepática por congestión venosa. No obstante, actualmente no existen datos sólidos que sustenten dicha sugerencia.

### Seguimiento

Los pacientes con SBC deben ser monitorizados para descartar la aparición de complicaciones derivadas de la progresión de la enfermedad, incluyendo varices esofagogástricas o un hepatocarcinoma, con una periodicidad igual que en los pacientes con cirrosis<sup>12</sup>. Asimismo, se debe monitorizar la posibilidad de transformación de la neoplasia mieloproliferativa subyacente.

### Recomendaciones

- Se debe considerar el diagnóstico de SBC ante cualquier paciente con enfermedad hepática aguda o crónica, ya esté sintomático o asintomático (A1).
- La ecografía Doppler es el método diagnóstico de elección. La angio-RM y la angio-TC se pueden utilizar para confirmar el diagnóstico, especialmente si la ecografía no es diagnóstica y el grado de sospecha de la enfermedad es elevado (A1).
- Se recomienda derivar a los pacientes con SBC a centros de referencia para su diagnóstico y tratamiento (A1).
- En todos los pacientes con SBC se debe investigar la presencia de factores protrombóticos. La identificación de un factor aislado no descarta la posibilidad de que existan otros (A1). Para descartar la existencia de una neoplasia mieloproliferativa crónica (NMC) se recomienda determinar la mutación JAK2V617F (A1). Si esta es negativa, se recomienda determinar la mutación del gen de la calreticulina. Si el paciente tiene o se sospecha una NMC se debe remitir al paciente a un hematólogo (B2).
- Se debe tratar específicamente el factor protrombótico predisponente (B1).
- En los pacientes con SBC en fase de cirrosis se deben tratar las complicaciones derivadas de la HTP (C2).

- Se recomienda el tratamiento con anticoagulantes en todos los pacientes con SBC (A1). Las complicaciones derivadas de la HTP, si están correctamente tratadas, no contraindican la anticoagulación (B1).
- Se debe considerar la interrupción transitoria de la anticoagulación ante cualquier procedimiento invasivo, incluyendo la paracentesis (B1).
- Se recomienda considerar la angioplastia con o sin colocación de prótesis como procedimiento descompresivo de primera línea en los pacientes con una estenosis corta de las venas suprahepáticas o de la vena cava inferior (A1).
- Los pacientes que no respondan al tratamiento médico inicial o a la angioplastia con o sin prótesis se deben tratar con técnicas derivativas (A1). Para detectar precozmente el fallo de estos tratamientos se debe realizar un seguimiento estrecho. El tratamiento derivativo de elección es el TIPS con prótesis recubierta (A1). Si el TIPS fracasa o no se puede llevar a cabo, se sugiere considerar la realización de una derivación quirúrgica (B1).
- El trasplante hepático es el tratamiento de rescate para los pacientes en quienes han fracasado los tratamientos derivativos (A1), tanto en situación de fallo hepático agudo como crónico. Muchos pacientes deben continuar con el tratamiento anticoagulante después del trasplante hepático.
- En los pacientes con SBC se debe hacer seguimiento para descartar la aparición de hepatocarcinoma. Puesto que la diferenciación entre nódulos benignos y malignos no suele ser fácil y puede requerir de biopsia, se recomienda que sea realizado en centros de referencia (A1).

### Hipertensión portal idiopática

#### Introducción

El diagnóstico de hipertensión portal idiopática (HTPI) debe considerarse cuando existe HTP en ausencia de cirrosis y se han descartado otras causas de HTP no cirrótica<sup>52</sup>.

La nomenclatura de esta entidad ha sido muy ambigua y ha dificultado el avance en el conocimiento de su etiopatogenia. Durante años ha recibido distintas denominaciones, como esclerosis hepatoportal, fibrosis portal no cirrótica, HTPI, cirrosis septal incompleta e hiperplasia nodular regenerativa. Se ha sugerido que el cuadro de HTPI sería la punta sintomática de un iceberg en la que un número mucho más importante de pacientes asintomáticos tendrían lesiones histológicas compatibles con la esclerosis hepatoportal en la que un número importante de estos pacientes nunca desarrollarían el cuadro clínico sintomático.

La epidemiología de esta entidad es desconocida; no obstante, existe un predominio de sexo masculino, con una edad media de presentación a los 40 años, aunque también se ha descrito de forma excepcional en niños<sup>53-55</sup>.

Los principales factores etiológicos identificados asociados al desarrollo de HTPI son trastornos inmunológicos, infecciones, virus de la inmunodeficiencia humana y/o sus tratamientos, fármacos (azatioprina) y toxinas, predisposición genética y trombofilia. En los países occidentales se ha descrito una prevalencia de trastorno trombofílico subyacente hasta en el 40% en los pacientes con HTPI<sup>52,53</sup>. Se ha postulado una base genética para la enfermedad. La presencia de las mutaciones en el gen DGUOK<sup>56</sup> y en el KCNN3<sup>57</sup> se ha descrito recientemente en pacientes con HTPI; sin embargo, se necesita más información para poder establecer dicha asociación causal.

## Manifestaciones clínicas

En el momento del diagnóstico de HTPI la mayoría de los pacientes presentan signos o complicaciones de la HTP<sup>52</sup>. La hemorragia secundaria a HTP, principalmente por varices esofágicas, es la manifestación inicial más frecuente<sup>58</sup>. La esplenomegalia es un dato comúnmente observado en pacientes con HTPI, en mayor frecuencia que en otras causas de HTP como cirrosis y trombosis portal<sup>53</sup>. Habitualmente, los pacientes presentan una función hepática conservada en el momento del diagnóstico; solo en una minoría se objetiva un deterioro de la misma, y este suele acontecer en el contexto de procesos intercurrentes. La aparición de ascitis, aunque rara, es un factor de mal pronóstico<sup>52</sup>. La aparición de encefalopatía hepática es muy infrecuente y suele deberse a presencia de grandes colaterales portosistémicas<sup>59</sup>. En un estudio español reciente en el que se evaluaron 69 pacientes con HTPI, el 58% de ellos estaban asintomáticos en el momento del diagnóstico, siendo la detección de trombocitopenia y esplenomegalia los principales motivos del diagnóstico de HTPI<sup>60</sup>.

## Diagnóstico

No existe en la actualidad una prueba diagnóstica que pueda considerarse como patrón de oro para el diagnóstico de HTPI, que pasa por la exclusión de otras causas de HTP (tabla 3). Frecuentemente, a los pacientes con HTPI se les considera erróneamente que tienen cirrosis hepática, debido a la presencia de un hígado nodular en las pruebas de imagen conjuntamente con signos de HTP<sup>53,61</sup>. La realización de una elastografía hepática puede ser de utilidad para la sospecha del diagnóstico de HTPI. Un valor bajo de

**Tabla 3** Criterios diagnósticos de la hipertensión portal idiopática

1. *Presencia de signos clínicos de hipertensión portal*  
Esplenomegalia/hiperesplenismo<sup>a</sup>  
Varices esofágicas  
Ascitis  
Gradiente de presión venosa mínimamente elevada  
Presencia de colaterales portales
2. *Exclusión de cirrosis mediante biopsia hepática<sup>b</sup>*
3. *Exclusión de enfermedades hepáticas crónicas que ocasionen cirrosis o hipertensión portal no cirrótica*  
Hepatitis crónica por VHB o VHC  
Esteatohepatitis no alcohólica/Esteatohepatitis alcohólica  
Hepatitis autoinmune  
Hemocromatosis hereditaria  
Enfermedad de Wilson  
Colangitis biliar primaria/Colangitis esclerosante primaria
4. *Exclusión de enfermedades causantes de hipertensión portal no cirrótica*  
Fibrosis hepática congénita  
Sarcoidosis  
Esquistosomiasis
5. *Vena porta y hepática permeable (por ecografía-Doppler o TC abdominal)*

Para realizar el diagnóstico de HTPI se deben cumplir todos los criterios. Cuando se cumplan todos los criterios excepto el número 5, pero existan datos en la biopsia característicamente asociados a HTPI, se considerará como HTPI probable.

<sup>a</sup> La esplenomegalia debe acompañarse de signos adicionales de hipertensión portal para cumplir ese criterio.

<sup>b</sup> Debe excluirse hepatopatía crónica, debido a que la fibrosis avanzada puede infraestimarse en la biopsia hepática.

elastografía hepática (< 12 kPa) en un paciente con signos claros de HTP debe hacernos sospechar el diagnóstico de HTPI<sup>52,62</sup>. Un estudio español reciente ha identificado el análisis metabólico de muestras séricas como una potencial herramienta para ayudar en el diagnóstico de HTPI<sup>63</sup>.

Hoy en día, la biopsia hepática continúa siendo esencial para establecer el diagnóstico de HTPI. El dato fundamental es que excluya la presencia de cirrosis. Además, revisadas por patólogos expertos, existen algunas alteraciones que, si bien no son patognomónicas, apoyan el diagnóstico. Entre estas, fleboesclerosis, regeneración nodular, dilatación sinusoidal, anastomosis venosas para-portales y fibrosis perisinusoidal<sup>53,61</sup>. Se ha sugerido que la fleboesclerosis es la lesión inicial que origina los cambios hemodinámicos intrahepáticos. De esta manera, la posible obliteración de las vénulas portales condicionaría una alteración de la circulación intrahepática y, en consecuencia, una remodelación del parénquima (regeneración nodular), con atrofia hepatocitaria de las zonas con flujo venoso disminuido e hiperplasia compensadora en las zonas mejor perfundidas.

Para poder llegar al diagnóstico correcto es importante obtener una biopsia hepática de alta calidad y gran tamaño para poder detectar estos cambios, a veces mínimos.

## Historia natural

La mortalidad por complicaciones de la HTP, principalmente hemorragia variceal, en los pacientes con HTPI es significativamente menor que la descrita en los pacientes cirróticos<sup>52,53</sup>, probablemente debido a que la mayoría de pacientes con HTPI mantienen una función hepática conservada. Sin embargo, en los casos en que se evidencia deterioro progresivo de la función hepática el trasplante hepático puede llegar a ser necesario<sup>59,61</sup>. Se postula que en la evolución desfavorable de la enfermedad se podría implicar un factor precipitante o una causa adicional de daño hepático<sup>53</sup>. El deterioro de la función hepática y la aparición de ascitis podrían explicarse por una reducción en el flujo portal y, consecuentemente, una atrofia del parénquima hepático periférico<sup>52</sup>.

Se ha descrito una elevada incidencia de trombosis venosa portal en los pacientes con HTPI<sup>53</sup>. En estos casos, el inicio precoz de anticoagulación es capaz de conseguir la recanalización hasta en el 54% de los pacientes<sup>60</sup>.

Los pacientes con HTPI desarrollan con frecuencia nódulos hepáticos, la mayoría de ellos benignos; sin embargo, hay que tener en cuenta que también se ha descrito de forma anecdótica la aparición de hepatocarcinoma. Actualmente, y según los datos disponibles, el cribado del carcinoma hepatocelular no puede recomendarse de forma rutinaria en los pacientes con HTPI<sup>52</sup>. Aunque en estos pacientes un nódulo pueda presentar las características radiológicas de hepatocarcinoma, este diagnóstico no puede establecerse, ya que estos criterios solo están validados en el hígado cirrótico.

En general la mortalidad por causa hepática es baja y el impacto en la reducción de la supervivencia de los pacientes con HTPI suele ser debido a la alta mortalidad de los trastornos subyacentes asociados<sup>61</sup>.

## Tratamiento

### Profilaxis de la hemorragia gastrointestinal

La recomendación actual es el manejo de estos pacientes siguiendo las mismas recomendaciones que para los pacientes con cirrosis, aunque los datos específicos en pacientes con HTPI son escasos.

**Tratamiento endoscópico.** El tratamiento endoscópico es eficaz en el control de la hemorragia aguda en el 95% de los casos<sup>64</sup> y como profilaxis secundaria en pacientes con HTPI<sup>65</sup>. No existen datos sobre la eficacia de la ligadura de varices en estos pacientes, sin embargo, la superioridad de este tratamiento frente a la esclerosis de varices en los pacientes cirróticos apoya la utilización de la ligadura en los pacientes con HTPI con varices.

**Betabloqueantes no selectivos.** A pesar de la ausencia de datos específicos sobre la eficacia de los betabloqueantes no selectivos en pacientes con HTPI, la gran evidencia sobre su beneficio en pacientes con cirrosis justifica su uso en HTPI.

**Derivación portosistémica.** El TIPS ha demostrado recientemente ser una excelente opción para el tratamiento de la hemorragia refractaria en los pacientes con HTPI<sup>66</sup>. Aunque poco frecuente debido a la función hepática conservada en la mayoría de los casos, el tratamiento derivativo incrementa el riesgo de aparición de encefalopatía hepática, sobre todo en el subgrupo de pacientes con trombosis

portal<sup>66</sup>. La anastomosis portosistémica quirúrgica es una estrategia segura en pacientes con HTPI<sup>67</sup>, pero el TIPS, debido a su menor invasividad, ha de considerarse como la opción de primera elección.

### Anticoagulación

No hay datos suficientes que apoyen la utilización del tratamiento anticoagulante para la prevención de la trombosis en pacientes con HTPI. La recomendación actual queda relegada a pacientes que desarrollen trombosis portal y/o tengan una clara alteración protrombótica subyacente.

### Trasplante hepático

En los pacientes con deterioro progresivo de la función hepática y complicaciones intratables de la HTP debe considerarse el trasplante hepático<sup>53,59,61</sup>.

## Recomendaciones

- Se debe considerar el diagnóstico de HTPI en los pacientes con signos de HTP una vez excluidas la cirrosis y otras causas específicas de HTP (B1).
- La biopsia hepática es necesaria para el diagnóstico de HTPI (A1).
- El manejo de las complicaciones de la HTP debe seguir las recomendaciones establecidas para la cirrosis (B1).
- Se recomienda evaluar el posible desarrollo de trombosis portal cada 6 meses (B1).
- Los pacientes con HTPI pueden desarrollar nódulos hepáticos que mayoritariamente, pero no siempre, son benignos (C).
- Se puede considerar el trasplante hepático en los pacientes con HTPI que desarrollen insuficiencia hepática o complicaciones intratables de la HTP (B1).

## Trombosis portal aguda y crónica no tumoral en pacientes sin cirrosis

### Introducción

La trombosis portal (TP) se define como la presencia de trombosis en el tronco venoso portal o en las ramas intrahepáticas, que se puede extender a la vena esplénica, a la mesentérica o a ambas. Cuando ya se ha formado un cavernoma se denomina TP crónica, tratándose de una fase evolutiva de la misma entidad. La incidencia de TP de cualquier etiología es de 0,7 por 100.000 habitantes/año, y la prevalencia, de 3,5 por 100.000 habitantes<sup>68</sup>, constituyendo la principal causa de HTP prehepática<sup>69</sup>.

### Manifestaciones clínicas e historia natural

Los síntomas de la TP varían según se diagnostique en fase aguda o crónica y dependen de la velocidad de formación de la trombosis, la extensión de esta y el desarrollo de complicaciones secundarias.

### Trombosis portal aguda

El síntoma principal es el dolor abdominal (90-95%), cuya presentación es muy variable, abarcando desde un cuadro



inespecífico de dispepsia hasta la aparición de abdomen agudo, incluso con isquemia intestinal, cuando las venas mesentéricas están afectadas. Esta es la principal causa de mortalidad, por lo que ante un cuadro de dolor abdominal intenso, con ausencia de irritación peritoneal, en ocasiones con diarrea y rectorragia, con datos analíticos sugestivos (acidosis metabólica, aumento de LDH y/o lactato) e insuficiencia renal o respiratoria, se debe completar el estudio con técnicas de imagen (angio-TC) y solicitar una valoración quirúrgica de forma precoz<sup>70-73</sup>. Otros posibles síntomas son la fiebre (aproximadamente 50%), ocasionalmente con síndrome de respuesta inflamatoria sistémica en ausencia de sepsis, y la ascitis (35%), que suele ser escasa, habitualmente detectada en pruebas de imagen. Por último, existe una proporción no despreciable de pacientes en quienes la TP cursa de forma asintomática o con clínica inespecífica en los que el episodio agudo pasa desapercibido y se diagnostican en fase de cavernomatosis portal<sup>1,74,75</sup>.

La TP aguda séptica (pileflebitis) se presenta habitualmente como un síndrome febril, con malestar, náuseas, dolor abdominal y en ocasiones shock con o sin abscesos hepáticos, que aparece asociado al cuadro infeccioso abdominal causal: apendicitis, diverticulitis, colitis, colangitis, colecistitis o colecistopancreatitis. Es esencial obtener hemocultivos, que son positivos en el 45-77%. La presencia de gas portal es un dato radiológico específico, aunque poco frecuente<sup>76-78</sup>.

### Trombosis portal crónica

En esta etapa el paciente suele permanecer asintomático. Cuando se presentan síntomas, estos vienen derivados del desarrollo de HTP o de la existencia de colangiopatía portal. El síntoma más frecuente asociado a HTP es la hemorragia por varices esofagogástricas, que suele ser mejor tolerada que en otras formas de HTP, probablemente por la buena función hepática. Los factores predictivos de sangrado son el tamaño de las varices y el antecedente de hemorragia previa<sup>1,74</sup>. Puede aparecer anemia ferropénica o sangrado por gastropatía de la HTP o por varices ectópicas (duodenales, anorrectales, perivesiculares, árbol biliar) que son más frecuentes que en otras causas de HTP, pero cuyo sangrado es infrecuente<sup>74,79</sup>. La ascitis, cuando aparece, suele ser de fácil tratamiento<sup>75,78,80</sup> y suele asociarse a factores desencadenantes, como la hemorragia digestiva alta o la infección. De forma muy infrecuente se ha descrito encefalopatía hepática<sup>74</sup>, siendo posible la presencia de encefalopatía hepática mínima<sup>81</sup>.

### Diagnóstico

La ecografía Doppler es la primera prueba a realizar ante la sospecha de TP, la cual debe efectuarse por personal experto, ya que es una técnica dependiente del explorador. Su sensibilidad es del 89-94% y su especificidad del 92-96%<sup>82-84</sup>. Los hallazgos de esta exploración se señalan en el apartado de radiología. Es esencial realizar angio-TC y/o angio-RM en el momento del diagnóstico para valorar la extensión de la trombosis y estudiar su posible etiología. Igualmente, se deben utilizar estas técnicas para llegar al diagnóstico de TP en pacientes con alta sospecha clínica y ausencia de datos ecográficos compatibles<sup>1,41,72,74,85-87</sup>. Se

debe tener en cuenta que pueden aparecer fenómenos de re-trombosis aguda en pacientes con una cavernomatosis portal conocida, los cuales suelen ser de más difícil diagnóstico.

Puede aparecer ascitis en la fase aguda, aunque en este caso forma parte del proceso inflamatorio de la TP aguda, y por lo tanto suele ser escasa y transitoria<sup>80</sup>. La esplenomegalia puede ser secundaria a la HTP establecida o a una neoplasia mieloproliferativa crónica como patología protrombótica causal<sup>73,75,78,80</sup>.

Las pruebas de función hepática suelen ser normales o levemente alteradas de forma transitoria<sup>1,74,79,88</sup>.

### Diagnóstico etiológico de la trombosis portal

El diagnóstico etiológico de la TP es esencial, ya que puede modificar la actitud terapéutica. Las causas incluyen factores trombofílicos adquiridos o hereditarios, factores locales y otros posibles desencadenantes menos frecuentes en nuestro medio<sup>1,41,75,79,88-92</sup>. En el 75-81% de los casos es posible encontrar al menos un factor protrombótico, y en el 18-36% se ha descrito la presencia de dos factores; así pues, solamente se consideran como idiopáticos un 18-25% de los casos<sup>75,91,92</sup>. Recientemente se ha incluido la obesidad central como un factor asociado a la TP idiopática<sup>93</sup>.

Por lo tanto, es preciso realizar un estudio etiológico exhaustivo con la colaboración de un especialista en hematología, incluyendo la valoración detallada de antecedentes personales y familiares de fenómenos de tromboembolismo venoso, descrita en el 14 y en el 24% de los casos, respectivamente<sup>75</sup>.

Los trastornos mieloproliferativos son la causa más frecuentemente descrita. La evaluación en sangre periférica puede estar condicionada por la hemodilución e hiperesplenismo asociados a la presencia de HTP, por lo que sistemáticamente debe solicitarse la mutación del gen *JAK2V617F*; si este es negativo, estudiar la mutación somática del gen de la calreticulina (*CALR*), y si ambos son negativos se debe valorar la punción de médula ósea, además de considerar repetir la determinación de manera evolutiva (tabla 2)<sup>1,41,75,79,88-93</sup>. En niños se ha valorado el origen congénito de la cavernomatosis portal como una posible etiología<sup>74</sup>.

### Diagnóstico de las complicaciones de la trombosis portal

*Varices esofagogástricas y gastropatía de la hipertensión portal.* Un estudio publicado recientemente ha evaluado la historia natural de las varices esofagogástricas en pacientes con TP no cirrótica. Este trabajo objetiva que en el momento del diagnóstico de la TP el 66% de los pacientes tienen varices esofagogástricas (19% varices esofágicas pequeñas, 40% varices esofágicas grandes y 7% varices gástricas aisladas). En el 34% de pacientes sin varices esofágicas la probabilidad de desarrollar varices es del 2, del 22 y del 22% a los 1, 3 y 5 años. La presencia de ascitis y la esplenomegalia se identificaron como factores independientes del riesgo de desarrollar varices. La probabilidad de crecimiento de las varices esofágicas pequeñas en el momento del diagnóstico fue del 13, del 40 y del 54% a los 1, 3 y 5 años, mientras que la probabilidad de hemorragia por varices esofagogástricas en pacientes en profilaxis primaria fue del 9, del 20 y del 32% a los 1, 3 y 5 años. Finalmente, la mortalidad secundaria a hemorragia por varices esofagogástricas

fue del 0,7%. El estudio concluye que el curso evolutivo de las varices en la TP no cirrótica es similar al de los pacientes con cirrosis hepática, lo que apoya realizar el mismo seguimiento en ambas entidades<sup>94</sup>. Pueden formarse varices esofagogástricas desde el primer mes desde el diagnóstico de TP aguda sintomática<sup>80</sup>; por lo tanto, debe realizarse una endoscopia digestiva alta de forma precoz (a los 2-3 meses del episodio de TP), y debe repetirse a los 6-9 meses si no hay varices o estas son pequeñas, especialmente en ausencia de recanalización. Posteriormente se seguirá el esquema habitualmente empleado en la cirrosis, con endoscopia cada 2-3 años en pacientes sin varices y cada 1-2 años en pacientes con varices pequeñas<sup>1,72,87,94</sup>.

**Colangiopatía portal.** La patogenia de la colangiopatía portal (CP) no está completamente aclarada. Algunos autores señalan que la TP crónica y la transformación cavernomatosa ocasionan isquemia en los conductos biliares, si bien la teoría más aceptada defiende que las colaterales periportales que componen el cavernoma pueden ejercer suficiente presión sobre la vía biliar como para provocar cuadros de colestasis y, en ocasiones, verdaderas estenosis de la vía biliar. La mayoría de los casos de CP se asocian a TP crónica extrahepática (81-100%), si bien esta entidad también puede aparecer en pacientes con marcada HTP sin trombosis, ya sea de origen cirrótico (0-33%) o idiopático (9-40%)<sup>95</sup>. Respecto a la presentación clínica, la mayoría de los pacientes están asintomáticos. En la serie de casos de CP más numerosa publicada hasta la fecha, que incluye 67 pacientes, solo el 21% presentaron síntomas, siendo los más frecuentes el dolor abdominal, la ictericia y la colangitis aguda. Los autores de este trabajo proponen una clasificación de la CP en función de los hallazgos radiológicos (grado I: angulaciones en el tracto biliar; grado II: estenosis sin dilatación; grado III, estenosis con dilatación) y observan que solo los casos con estenosis y dilatación biliar (grado III) presentan sintomatología. El intervalo de tiempo medio transcurrido entre el episodio de TP y la aparición de síntomas relacionados con la CP fue de 42 y 118 meses en los casos de TP aguda y crónica, respectivamente. Existen casos descritos en la literatura médica con periodos de latencia superiores a 10 años<sup>96</sup>.

La colangio-RM es la técnica de elección para el diagnóstico y la clasificación de esta entidad<sup>87,96,97</sup>. Existen dos clasificaciones de la CP: una anatómica, centrada en el tipo de lesión biliar<sup>98</sup>, y otra que muestra una correlación clínico-radiológica que permite aunar características morfológicas con sintomatología, ya que solo los pacientes con lesiones grado III presentan complicaciones biliares<sup>96</sup>. En nuestro medio, dados los resultados de esta serie española, se recomienda que si en la colangio-RM inicial no existe CP grado III, no se produce repermeabilización portal y no existen fenómenos de re-trombosis, debe repetirse la exploración a los 12 meses del estudio inicial, sin precisar más exploraciones posteriores debido a la precocidad con la que se produce esta entidad tras la formación de la TP y la baja probabilidad de progresión tras este periodo<sup>87,89,96</sup>.

## Tratamiento

El tratamiento de la TP tiene como objetivo revertir o prevenir el avance de la trombosis en el sistema venoso portal

y tratar las complicaciones. Asimismo, es imprescindible el tratamiento de la enfermedad de base asociada, si la hubiese. La mayoría de las decisiones deben ser individualizadas, dependiendo de la experiencia local, dado que no hay ensayos clínicos controlados.

### Trombosis portal aguda

**Anticoagulación.** Los estudios que han evaluado la eficacia de la anticoagulación en la TP aguda indican que la recanalización completa y parcial se obtiene alrededor del 40 y del 22%, respectivamente<sup>75,80</sup>. La posibilidad de recanalización asciende hasta el 69% si la anticoagulación se inicia en la primera semana desde el inicio de los síntomas, en comparación con solo el 25% si se inicia tardíamente<sup>80</sup>, siendo la repermeabilización espontánea infrecuente<sup>75,78,99</sup>. Por este motivo, la anticoagulación debe iniciarse de forma precoz en todos los pacientes, salvo que exista contraindicación<sup>75,78,80</sup>. Es importante señalar que la recanalización de la vena porta no solo previene el desarrollo de HTP<sup>80,100</sup>, con el consiguiente impacto en el pronóstico, sino que además minimiza el riesgo de aparición de complicaciones graves, como la peritonitis debida a necrosis intestinal por isquemia<sup>80</sup>. Los factores predictivos de fallo de la recanalización a pesar de la anticoagulación son la presencia de ascitis (incluso grado I), la extensión de la trombosis a la vena esplénica, la presencia de varios factores protrombóticos y el retraso en el inicio de la anticoagulación<sup>75,80</sup>. La duración de la anticoagulación no está bien definida. Sin embargo, en un estudio multicéntrico reciente se objetivó recanalización de la vena porta al menos hasta 6 meses después de iniciado el tratamiento<sup>75</sup>. En ese mismo estudio se observó que cuando la trombosis afecta a la vena esplénica y/o a la vena mesentérica superior se puede obtener recanalización hasta 12 meses después del inicio de la anticoagulación<sup>75</sup>. Por ese motivo, se recomienda mantener la anticoagulación al menos 6 meses cuando está afectado el tronco venoso portal y/o sus ramas, mientras que en pacientes con afectación de la mesentérica y de la esplénica puede considerarse mantener la anticoagulación hasta 12 meses. La incidencia de complicaciones hemorrágicas en pacientes anticoagulados es baja y la mortalidad debida a la anticoagulación es prácticamente nula<sup>75,78</sup>.

Se recomienda el inicio precoz con heparina de bajo peso molecular (HBPM) como fármaco anticoagulante. Para la anticoagulación permanente se recomienda la utilización de anticoagulación oral con antagonistas de la vitamina K, con un rango terapéutico definido por un valor de INR entre 2 y 3<sup>72</sup>.

**Trombólisis.** La terapia trombolítica mediante un catéter introducido en la vena porta por vía transhepática se ha evaluado en no más de 100 pacientes, y muchos de ellos publicados tan solo como casos clínicos. La probabilidad de recanalización es similar a la obtenida con la anticoagulación; sin embargo, la morbimortalidad descrita es elevada y la hemorragia en el lugar de punción alcanza el 60%<sup>101-103</sup>. El acceso transyugular parece tener menos complicaciones, si bien los datos están limitados a menos de 30 pacientes<sup>104,105</sup>. La experiencia con la trombectomía quirúrgica o mecánica y la derivación percutánea portosistémica intrahepática (TIPS) es muy limitada. La trombectomía quirúrgica no se recomienda dada la frecuente recurrencia trombótica y la

elevada morbilidad<sup>106</sup>. La experiencia de la trombectomía mecánica percutánea o asociada al TIPS es también muy limitada; por otra parte, estas técnicas pueden ocasionar trauma vascular o de la capa íntima de la vena porta y, por lo tanto, asociarse a trombosis recurrente<sup>107</sup>. Por último, no hay estudios que hayan evaluado el riesgo-beneficio de estos tratamientos en comparación con la anticoagulación precoz. Teniendo en cuenta además que el pronóstico a largo plazo de los pacientes con TP crónica es generalmente bueno y que estas técnicas conllevan alta morbilidad, su indicación es muy dudosa.

### Trombosis portal crónica

**Anticoagulación.** La anticoagulación en la TP crónica tiene un papel controvertido. Sus objetivos teóricos son evitar fenómenos de re-trombosis del eje esplenoportal que podrían agravar la HTP y evitar fenómenos trombóticos en otros territorios vasculares (tanto arteriales como venosos)<sup>108,109</sup>.

No existen estudios prospectivos controlados que evalúen el riesgo-beneficio de la anticoagulación en la prevención de la re-trombosis en pacientes con cavernomatosis portal, y toda la información se basa en cohortes retrospectivas en las que no se distingue entre pacientes con y sin factores de riesgo protrombóticos. En uno de estos estudios la anticoagulación reduce de forma significativa el riesgo de nuevos episodios trombóticos<sup>109</sup>, mientras otro solo muestra una tendencia a disminuir este riesgo, pero no de forma significativa<sup>108</sup>. En cuanto al riesgo de hemorragia, existen datos discrepantes; en el primero de los estudios publicados la anticoagulación no conllevó un aumento en el riesgo de hemorragia, ni un incremento en la gravedad de esta<sup>109</sup>; sin embargo, en el segundo estudio la anticoagulación se relacionó de forma estadísticamente significativa con la aparición de fenómenos hemorrágicos que, sin embargo, no influyeron en la supervivencia. Llamativamente, la supervivencia se vio influida por la aparición de nuevos episodios trombóticos; así pues, este estudio sugiere un posible efecto beneficioso de la anticoagulación sobre la supervivencia, a pesar del incremento observado en el riesgo de hemorragia<sup>108</sup>.

A pesar de la relativa falta de datos actualmente disponible, se considera que la anticoagulación permanente está indicada en los pacientes que tienen un trastorno protrombótico subyacente que así lo requiera, y se debe considerar en pacientes con episodios recurrentes de trombosis, historia familiar de trombosis venosa profunda y antecedentes de isquemia intestinal en el momento agudo<sup>41,72,74,108,109</sup>. Es importante resaltar que el inicio de la anticoagulación debe ir precedido de una adecuada profilaxis primaria o secundaria de hemorragia digestiva alta por varices esofagogástricas<sup>41,72,74,109</sup>.

**Tratamiento de la hipertensión portal.** En los pacientes con TP crónica no cirrótica las recomendaciones para la profilaxis y el tratamiento de la hemorragia por varices esofagogástricas se basa en los estudios realizados en pacientes con cirrosis e HTP<sup>72</sup>. Esto se debe a que no existen estudios controlados que hayan evaluado el tratamiento de la hemorragia variceal en este contexto. Así pues, está recomendado el inicio de profilaxis primaria con betabloqueantes no selectivos o tratamiento endoscópico

con ligadura en pacientes con varices esofágicas grandes (> 5 mm)<sup>72</sup>.

Con respecto a la profilaxis secundaria, se ha demostrado asimismo que la erradicación endoscópica de las varices esofágicas en pacientes con TP no cirrótica disminuye significativamente el riesgo de resangrado y se acepta la utilización combinada de betabloqueantes y tratamiento endoscópico con ligadura<sup>72</sup>.

Tampoco hay estudios que evalúen cuál es el mejor tratamiento para controlar el episodio agudo. El último consenso de Baveno VI recomienda la utilización de fármacos vasoconstrictores y/o tratamientos endoscópicos<sup>72</sup>. En caso de fracaso del tratamiento médico o endoscópico, puede plantearse la realización de un TIPS. Las tasas de éxito en la colocación oscilan entre el 75 y el 100% según un estudio, con una incidencia de encefalopatía hepática similar a la de los pacientes con cirrosis<sup>110</sup>. Sin embargo, un estudio reciente muestra una menor probabilidad de éxito en su colocación (menor del 35%), pero con una gran eficacia en el control de la hemorragia en el grupo en el que se logró un TIPS funcional (69% vs. 14%;  $p=0,057$ )<sup>111</sup>. Por tanto, se necesitan más estudios, con series amplias de pacientes, que evalúen el papel real del TIPS en esta indicación. Asimismo, existe la posibilidad de intentar, mediante técnicas de angio-radiología intervencionista con la eventual colocación de prótesis, la repermeabilización portal<sup>112</sup>. En caso de no poder realizarse el TIPS, y si se plantea la realización de una anastomosis quirúrgica derivativa de rescate, se debe analizar cuidadosamente si existen vasos permeables aptos para una posible derivación. De hecho, hasta en un 50% de los pacientes con TP también se observa trombosis esplénica y de la vena mesentérica superior<sup>75,90</sup>, hechos que imposibilitan la cirugía derivativa. Por otra parte, en el caso de existir algún vaso adecuado habría que valorar, de forma individual en cada paciente, si la derivación prevista a priori es capaz de resolver el cuadro de HTP.

En caso de que aparezca una hemorragia incoercible o incontrolable y no se pueda realizar alguna de las técnicas previamente expuestas, se pueden intentar otras medidas, como la devascularización quirúrgica selectiva (transección esofágica)<sup>113</sup>, la esplenectomía o la ligadura quirúrgica de las varices. En niños con la vena mesentérica superior permeable y la rama portal izquierda permeable se puede realizar una derivación entre estas dos venas, lo que se conoce como derivación mesentérica de Rex<sup>114,115</sup>. Esta técnica permitiría descomprimir el sistema venoso portal y al mismo tiempo revascularizar con sangre portal el hígado. No existe experiencia con este tipo de derivación en adultos.

**Tratamiento de la colangiopatía portal.** El tratamiento de la colangiopatía portal (CP) no se ha evaluado en estudios prospectivos y controlados, por lo que las recomendaciones de tratamientos se basan en consensos de expertos. En pacientes asintomáticos con CP radiológica, o únicamente con aumento discreto de las enzimas de colestasis, no se recomienda realizar ningún tipo de tratamiento<sup>41</sup>. Las alteraciones enzimáticas suelen revertir con el uso de ácido ursodesoxicólico, aunque se necesitarían estudios controlados prospectivos que evaluaran esta alternativa. Un consenso de expertos publicado recientemente recomienda el tratamiento endoscópico con esfinterotomía y drenaje biliar del paciente sintomático con obstrucción biliar con o sin cálculos<sup>95</sup>. El drenaje de la vía biliar se debe realizar

mediante la colocación de prótesis insertadas en colédoco que requieren recambios periódicos debido a su frecuente obstrucción. El ácido ursodesoxicólico puede tener un beneficio en este contexto, pero de nuevo esta estrategia debe ser evaluada. La descompresión portal mediante cirugía derivativa del eje esplenoportal o el TIPS quedarían reservados a casos de recurrencia de la sintomatología a pesar del tratamiento endoscópico<sup>95,116</sup>. Las derivaciones bilioentéricas están asociadas con una elevada morbimortalidad, y por ello no se recomiendan<sup>95</sup>.

### Pronóstico

El mejor conocimiento de la enfermedad y la mejora de las técnicas de imagen han permitido un diagnóstico precoz de la TP aguda, lo que permite la instauración precoz de la anticoagulación, siendo la supervivencia comunicada a los 5 años del 85%. Sin embargo, si existe infarto intestinal y fallo multiorgánico la mortalidad puede ser del 20-50%<sup>79</sup>. En pacientes con TP crónica la mortalidad global es inferior al 10%<sup>117</sup>, si bien no existe una comparación específica con la mortalidad observada en la población general. Es importante señalar que en más del 50% de casos la causa de la muerte no guarda relación directa con la TP. Cuando esta es la responsable de la muerte del paciente, es debido a una hemorragia digestiva en la mitad de los casos, estando el resto de casos asociados a extensión o recurrencia de la trombosis<sup>109</sup>. Los factores predictivos de supervivencia no han sido convenientemente estudiados, aunque los principales determinantes parecen ser la edad avanzada y la presencia de trombosis mesentérica<sup>79</sup>.

### Recomendaciones

- Se recomienda descartar una TP aguda ante cualquier paciente con dolor abdominal agudo persistente.
- Se recomienda descartar una TP crónica en pacientes con HTP sin enfermedad hepática conocida.
- La ecografía Doppler es la técnica inicial para el diagnóstico de TP. La angio-TC y/o la angio-RM son necesarias para evaluar su extensión.
- Ante el hallazgo de una TP se debe descartar la presencia de enfermedad hepática crónica subyacente.
- En la TP aguda debe realizarse una endoscopia digestiva alta a los 2-3 meses del diagnóstico, que se repetirá a los 6-9 meses si no hay varices o estas son pequeñas. En la TP crónica la endoscopia debe realizarse en el momento del diagnóstico. Posteriormente se seguirán las recomendaciones de la cirrosis.
- En la TP crónica se sugiere la realización de una colangiografía por RM al diagnóstico para evaluar la presencia de CP.
- En la TP aguda se recomienda iniciar la anticoagulación de forma precoz, y esta se mantendrá un mínimo de 6-12 meses. Existe poca experiencia para recomendar otros tratamientos como la trombólisis, la trombectomía quirúrgica o la colocación de un TIPS.
- Si existe algún factor de riesgo protrombótico, isquemia intestinal durante el episodio o historia familiar o personal de tromboembolismo venoso, se recomienda mantener

la anticoagulación de forma indefinida para evitar la retrombosis.

- La profilaxis y el tratamiento de las complicaciones de la HTP se realizará siguiendo las recomendaciones establecidas para la cirrosis.

## Trombosis portal en la cirrosis hepática

### Introducción

La consideración de la cirrosis como una enfermedad con fenotipo prohemorrágico ha cambiado claramente en los últimos años. Así, se ha demostrado que en los pacientes con cirrosis existe una tendencia protrombótica fundamentalmente debida a una alteración en el complejo equilibrio fisiológico entre factores pro y anticoagulantes<sup>118</sup>. Este desequilibrio se asocia clínicamente a un incremento del riesgo de trombosis en diferentes territorios, incluyendo las extremidades inferiores y el tromboembolismo pulmonar y, de forma destacada, la trombosis del eje esplenoportal (TP)<sup>119,120</sup>.

Por otra parte, esta realidad fisiopatológica y clínica sugiere la posibilidad de incluir el tratamiento anticoagulante (heparina o antagonistas de la vitamina K) entre las posibles opciones terapéuticas de la trombosis venosa en pacientes con cirrosis, lo cual se ha considerado clásicamente como una contraindicación.

### Incidencia y prevalencia

La TP es el tipo de trombosis más frecuentemente observado en los pacientes con cirrosis, y su prevalencia depende en gran medida de la población estudiada y del procedimiento diagnóstico. Así, se han comunicado prevalencias que van del 2,1 al 23,3% en las diferentes series recogidas en pacientes candidatos a trasplante sin hepatocarcinoma<sup>121</sup>. Llamativamente, cerca de la mitad de los pacientes en los que se detecta TP en el momento del trasplante no tenían un diagnóstico previo al acto quirúrgico, lo que indica probablemente una insuficiente capacidad de detección del problema. Por otra parte, se ha comunicado en varios estudios de cohortes una incidencia anual estimada del 4,6 al 17%<sup>122-125</sup>. Finalmente, la presencia de cirrosis se asocia a un incremento del riesgo relativo de 7,3 para el desarrollo de TP con respecto a la población general<sup>126</sup>.

En definitiva, todos estos datos ponen de manifiesto la presencia de un problema cuantitativamente relevante y con potencial repercusión clínica.

### Manifestaciones clínicas

En la mayoría de los casos, la TP en pacientes cirróticos es asintomática y se detecta de forma casual en las ecografías de seguimiento semestral, aunque ocasionalmente se puede diagnosticar coincidiendo con una descompensación hepática. No obstante, se ha sugerido que la presencia de TP puede tener consecuencias clínicas relevantes dado que se ha asociado, de forma independiente, a un mayor riesgo de hemorragia variceal, al fallo de tratamiento endoscópico en el control de la hemorragia aguda, al riesgo de recidiva

y a un incremento de la mortalidad a las 6 semanas (36% en pacientes con TP vs. 16% en pacientes sin TP)<sup>127-129</sup>. Por otra parte, el riesgo de infarto intestinal, así como la mortalidad asociada, son superiores en los pacientes con extensión del trombo a la vena mesentérica superior<sup>130</sup>. Se ha sugerido que el impacto de la TP podría ser mayor en el contexto del trasplante hepático<sup>131</sup>. Así, la presencia de TP se ha asociado a un incremento significativo de la mortalidad a los 30 días y a 1 año tras el trasplante con respecto a los pacientes sin TP<sup>121</sup>. No obstante, es importante señalar que este exceso de riesgo de mortalidad se ha descrito únicamente en presencia de TP completa<sup>131</sup>.

## Factores de riesgo

El desarrollo de una TP está determinado por la alteración en el equilibrio fisiológico que regula la hemostasia como uno de los componentes de la tríada de Virchow. La etiopatogenia de la TP en la cirrosis es probablemente de origen multifactorial. Así, una velocidad reducida del flujo portal se asocia a un mayor riesgo de desarrollar TP<sup>123</sup>. Por otra parte, es difícil estudiar la presencia de trombofilia en la cirrosis debido al descenso inespecífico de los factores anticoagulantes<sup>132</sup>. No obstante, varias cohortes han investigado el posible papel de las mutaciones genéticas asociadas a trombofilia; la mutación del gen de la protrombina G20210A es la alteración que más frecuentemente se ha asociado a TP<sup>130,133,134</sup>. Por otra parte, la enfermedad hepática más avanzada (Child-Pugh C), la presencia de complicaciones de la HTP, el tratamiento endoscópico previo de las varices esofágicas con esclerosis y la edad son otros factores que se han sugerido como factores de riesgo para el desarrollo de TP<sup>121,124,125,135</sup>.

## Diagnóstico

La ecografía Doppler es el método de elección de primera línea para su diagnóstico, con una sensibilidad de aproximadamente el 90% si la TP es completa y del 50% si es parcial<sup>121</sup>. La TC o la RM tienen una mayor capacidad para valorar la extensión de la TP a otros vasos esplácnicos. En pacientes cirróticos frecuentemente se puede encontrar TP asociada a invasión portal por un hepatocarcinoma. En estos casos la elevación de los niveles séricos de alfa-fetoproteína, el aumento del diámetro de la vena porta, el realce del trombo en fase arterial con la administración de contraste<sup>136</sup>, la detección de un flujo arterializado por ecografía Doppler<sup>137</sup> o la realización de una biopsia del trombo permiten un correcto diagnóstico.

## Tratamiento

Existe información limitada respecto al beneficio del tratamiento anticoagulante en pacientes con cirrosis y TP. Se ha descrito la recanalización espontánea de la TP principalmente cuando esta es parcial en pacientes no anticoagulados<sup>124,138,139</sup>, pero la probabilidad de progresión es más elevada (del 48% hasta el 70% de pacientes) en un seguimiento de 2 años<sup>138,140</sup>.

Un estudio controlado y aleatorizado demostró que la administración de enoxaparina 4.000 UI/día durante un año previene el desarrollo de TP sin aumentar el riesgo de complicaciones hemorrágicas<sup>141</sup>. Cinco cohortes publicadas<sup>122,140,142-144</sup> evaluaron la eficacia del tratamiento anticoagulante en un total de 163 pacientes anticoagulados, la mayoría con TP parcial y con diferentes regímenes de anticoagulación (heparinas de bajo peso molecular [HBPM] o antagonistas de la vitamina K). La tasa de repermeabilización fue del 55 al 75% en un tiempo medio de 6 meses. El inicio precoz de la anticoagulación parece ser el factor predictor más importante de recanalización<sup>140,143,145</sup>, siendo el tiempo medio entre el diagnóstico de TP y el inicio de anticoagulación inferior a 6 meses el que mejor predice la posibilidad de respuesta<sup>140</sup>. También se ha asociado a la presencia de ascitis con una menor respuesta a la anticoagulación<sup>145</sup>. No existen recomendaciones específicas en cuanto a la duración de la anticoagulación, aunque se ha descrito una recurrencia de TP de hasta el 38% al suspender la anticoagulación<sup>143</sup>, por lo que se sugiere que la prolongación del tratamiento anticoagulante después de la repermeabilización podría prevenir la re-trombosis. Además, se puede considerar mantener el tratamiento anticoagulante de forma indefinida en aquellos pacientes que presenten progresión de la TP, extensión de la trombosis a la vena mesentérica superior, historia de isquemia intestinal o la presencia de algún factor procoagulante conocido<sup>41,72</sup>.

Un estudio multicéntrico mostró un mayor riesgo de hemorragia en los pacientes con un recuento de plaquetas inferior a  $50 \times 10^9/l$ <sup>143</sup>. Otro estudio multicéntrico reciente evaluó el impacto de la anticoagulación en pacientes con cirrosis hepática y hemorragia digestiva alta, siendo la comorbilidad y el grado de fallo multiorgánico asociado, y no el propio tratamiento anticoagulante, los factores con impacto en la morbimortalidad de estos pacientes<sup>146</sup>.

Existen datos muy preliminares sobre los nuevos anticoagulantes directos que sugieren que podrían ser una opción en los pacientes con cirrosis, con una eficacia similar a los anticoagulantes tradicionales sin incrementar el riesgo de hemorragia ni de hepatotoxicidad<sup>147-149</sup>. No obstante, no hay datos suficientes para poder recomendar su uso.

En cualquier caso, se recomienda implementar una adecuada profilaxis de la hemorragia variceal, con beta-bloqueantes o con ligadura endoscópica de las varices, antes de iniciar cualquier tipo de anticoagulación en estos pacientes<sup>1,41,72</sup>.

Aunque la aplicabilidad y la eficacia del TIPS para tratar la TP no están bien establecidas, es una opción posible en pacientes con TP, siendo factible técnicamente incluso en algunos casos seleccionados con cavernomatosis portal<sup>140,150-152</sup>. No obstante, en la mayoría de casos la indicación de TIPS no es la propia TP sino otras complicaciones de la HTP. En presencia de trombosis de las ramas portales intrahepáticas puede ser necesario un abordaje percutáneo que, sin embargo, se asocia con un incremento del riesgo de complicaciones durante el procedimiento<sup>153,154</sup>.

En definitiva, son necesarios estudios controlados y aleatorizados para poder realizar recomendaciones sobre la mejor estrategia terapéutica en este entorno tan complejo. No obstante, a la espera de datos robustos, cada institución debería definir su propio algoritmo de acuerdo a la tipología de los pacientes y a su propia experiencia, teniendo en

cuenta factores importantes como la posible indicación de trasplante, el grado y la extensión de la TP, la existencia de factores protrombóticos subyacentes, la historia de trombosis previa o la presencia de complicaciones de la HTP, entre otros<sup>1,41,72</sup>.

## Recomendaciones

- Se debe evaluar la permeabilidad de la vena porta en todos los pacientes con cirrosis hepática en lista de espera de trasplante o potenciales candidatos al mismo (B2).
- Ante el diagnóstico inicial de TP se debe evaluar siempre su extensión mediante angio-TC o angio-RM (A1).
- En pacientes con hepatocarcinoma y TP, se debe descartar su posible carácter tumoral mediante una prueba de imagen con contraste o la biopsia del trombo (A1).
- En pacientes con cirrosis y TP puede considerarse la realización de un estudio de factores protrombóticos (B2).
- En pacientes con TP y varices esofágicas se debe realizar una adecuada profilaxis de la hemorragia por HTP antes del inicio de la anticoagulación (A1).
- Se recomienda iniciar tratamiento anticoagulante en los pacientes con TP en lista de espera de trasplante hepático o los potenciales candidatos al mismo, especialmente cuando exista extensión a la vena mesentérica superior o la trombosis progrese en el seguimiento.
- El tratamiento anticoagulante a dosis terapéuticas se debe mantener como mínimo durante 6 meses (B1). En los pacientes con historia de isquemia intestinal, con factor protrombótico conocido, trombosis que progresa en el seguimiento o en candidatos a trasplante hepático se puede considerar el mantenimiento de la anticoagulación de forma indefinida o hasta el trasplante (C2).
- En los pacientes candidatos a trasplante hepático que presenten una TP que progresa en el seguimiento sin respuesta a la anticoagulación se puede considerar la colocación de un TIPS (B2). En estos casos es importante adaptar la extensión del TIPS para evitar dificultades técnicas en el momento del trasplante.

## Otras patologías vasculares (fístulas arterioportales, comunicaciones porto-sistémicas congénitas y espontáneas)

### FÍSTULA ARTERIOPORTAL

#### Introducción

La fístula arterioportal (FAP) es una comunicación arteriovenosa anómala entre cualquier arteria esplácnica y la circulación portal. Normalmente la arteria más frecuentemente implicada es la arteria hepática (65%), seguida de la esplénica (11%) y de la mesentérica superior (10%). Supone una causa poco habitual de HTP presinusoidal. Aunque infrecuente, su incidencia está aumentando debido al incremento de los procedimientos invasivos a nivel hepático<sup>155</sup>.

Las FAP pueden ser adquiridas o congénitas. Las adquiridas (más frecuentes) se deben normalmente a procesos invasivos (biopsias hepáticas percutáneas o transyugulares, implantación de TIPS, drenaje biliar transparietohepático, etc.), aunque también pueden ocurrir tras traumatismos,

debido a la rotura de una arteria aneurismática en el sistema portal, en relación a cirrosis, a hepatocarcinoma o a otros tumores benignos<sup>156-158</sup>. De acuerdo a sus características, se ha propuesto la siguiente clasificación por Guzman et al.<sup>159</sup>.

- Tipo 1. Las FAP de pequeño tamaño, normalmente intrahepáticas y periféricas, apenas tienen repercusión funcional. Este suele ser el caso de las fístulas secundarias a una biopsia hepática. El paciente normalmente permanece asintomático y la fístula se resuelve en un mes por un mecanismo de trombosis.
- Tipo 2. Las FAP más grandes, con flujo suficiente para causar HTP, suelen ser extrahepáticas o intrahepáticas centrales y desarrollarse tras un traumatismo o por rotura de un aneurisma arterial en el sistema portal.
- Tipo 3. Las FAP congénitas son menos frecuentes (<10%). Suelen ser intrahepáticas, difusas o múltiples y son causa de HTP grave en la infancia<sup>160</sup>. Las causas de fístulas congénitas incluyen el síndrome de Rendu-Osler-Weber, el síndrome de Ehlers-Danlos, las malformaciones arteriovenosas y los aneurismas<sup>161,162</sup>.

El hallazgo de una fístula aislada en la edad adulta es típicamente adquirido.

#### Fisiopatología

Las FAP son causa de HTP presinusoidal, fundamentalmente por incremento en el flujo portal que aumenta a expensas del flujo arterial que alimenta la fístula. En casos de larga evolución, debido a la arterialización de la vena porta, se observa además hiperplasia de la íntima. La gravedad de los síntomas se relaciona con el volumen de sangre que circula a través de la fístula, mientras que la función hepática permanece relativamente conservada, en ausencia de hepatopatía previa<sup>156</sup>.

#### Manifestaciones clínicas

La mayoría de casos son asintomáticos. Las FAP centrales, más grandes, de alto flujo se manifiestan como complicaciones relacionadas con la HTP. La forma de presentación más frecuente es la hemorragia gastrointestinal alta o baja (33%), normalmente por rotura de varices esofágicas, seguida de ascitis (26%)<sup>155</sup>. La aparición de insuficiencia cardíaca es poco habitual (4,5%), ya que el propio hígado impide un incremento significativo del retorno venoso. Algunos pacientes presentan un cuadro diarreico (4,5%), que probablemente se deba a isquemia por fenómeno de robo o a congestión de la vasculatura mesentérica<sup>163</sup>. La exploración física puede evidenciar en un 33% de los casos un soplo, y si la fístula mide más de 4 mm, puede identificarse un frémito<sup>164,165</sup>. En caso de cirrosis hepática, el desarrollo de una FAP puede pasar desapercibido, al atribuirse la descompensación en cuestión a la propia hepatopatía.

Las FAP congénitas son causa de HTP grave en la infancia. Es más probable que se asocien a insuficiencia cardíaca, ya que la resistencia sinusoidal intrahepática es mínima, y a diarrea<sup>155</sup>.

## Diagnóstico

La evaluación inicial puede llevarse a cabo mediante ecografía Doppler, confirmando posteriormente el diagnóstico mediante angio-TC o angio-RM abdominal<sup>166</sup>. Estas técnicas de imagen permiten evidenciar la arteria y la vena porta dilatadas y, mediante ecografía Doppler, un flujo portal turbulento que puede ser hepatopetal o hepatofugal<sup>167</sup>. La propia fístula puede verse en fase arterial, a los 20-30 segundos de la inyección del contraste. La angiografía es útil, además de para establecer el diagnóstico, para planificar el tratamiento<sup>155</sup>.

## Tratamiento

Depende de la localización, del tamaño y del número de FAP. Las fístulas pequeñas normalmente se resuelven solas. El manejo propuesto en estos casos es el seguimiento mediante ecografía Doppler. En los casos en que la fístula aumenta de tamaño o aparece sintomatología, se recomienda tratamiento. El tratamiento de elección es la embolización, siendo en ocasiones necesario más de un procedimiento<sup>168,169</sup>. Si esta no es posible o fracasa, hay que considerar cirugía<sup>170</sup>. En los casos de FAP congénitas, dada su complejidad, se aconseja valoración individualizada de cada caso en un centro de referencia pediátrica. El tratamiento propuesto puede ser ligadura, embolización, resección o incluso trasplante hepático<sup>159</sup>.

## Recomendaciones

- Se debe considerar el diagnóstico de FAP en los pacientes con HTP sin etiología evidente, especialmente si existe el antecedente de un procedimiento hepático invasivo, un traumatismo o una herida abdominal (B1).
- El diagnóstico de una FAP debe confirmarse mediante angio-TC o angio-RM abdominal (B1).
- Las FAP que requieren tratamiento mediante embolización son las de gran tamaño o asociadas a HTP. Se recomienda seguimiento por pruebas de imagen del resto de FAP (B2).

## COMUNICACIONES PORTO-SISTÉMICAS CONGÉNITAS

### Introducción

Son malformaciones debidas a alteraciones en el desarrollo embrionario. Hay pocos casos descritos, aunque su diagnóstico está aumentando debido al mayor empleo de técnicas de imagen. La mayoría de pacientes se diagnostican en la infancia, aunque algunos casos se identifican en la edad adulta. Su hallazgo debe tenerse siempre en consideración, dado que puede implicar el desarrollo de complicaciones. Se clasifican en comunicaciones intrahepáticas o extrahepáticas<sup>171</sup>.

### Comunicaciones porto-sistémicas intrahepáticas

Se define como una comunicación entre el sistema portal y la circulación venosa sistémica, con un diámetro mayor de 1 mm, de localización al menos parcialmente

**Tabla 4** Clasificación de las colaterales portosistémicas intrahepáticas propuesta por Park et al.<sup>173</sup>

Tipo 1	Comunicación única de gran tamaño entre la vena portal derecha y la vena cava inferior
Tipo 2	Presencia de una o múltiples colaterales entre el sistema portal y las venas hepáticas, de localización periférica limitadas a un segmento hepático
Tipo 3	Conexión aneurismática entre la vena porta y la vena hepática
Tipo 4	Múltiples conexiones entre el sistema portal periférico y las venas hepáticas, con distribución difusa en ambos lóbulos

intrahepática<sup>172</sup>. En función de su morfología, se han descrito cuatro tipos distintos (tabla 4)<sup>173</sup>.

### Comunicaciones porto-sistémicas extrahepáticas

También conocida como malformación de Abernethy, son un grupo de malformaciones poco frecuentes en las que se produce un drenaje directo desde la circulación venosa esplácnica al retorno venoso sistémico, evitando el paso hepático. En estos pacientes el hígado se encuentra perfundido por la arteria hepática, en ausencia de vena porta. El drenaje venoso de la comunicación puede tener lugar en la vena cava inferior, en la vena renal izquierda, en la aurícula derecha, en las venas ilíacas, en la vena hepática izquierda o en la vena ácigos<sup>174</sup>.

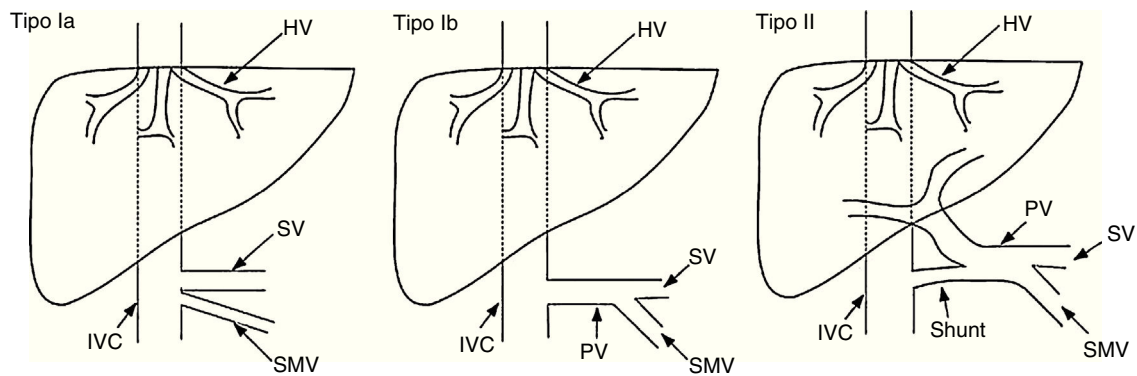
Estas malformaciones se clasifican como tipo I o tipo II en función de la ausencia completa de vena porta o de la presencia de un remanente de la misma (fig. 2). A su vez, el tipo I se clasifica en los subtipos ia y ib (tabla 5)<sup>175</sup>.

### Manifestaciones clínicas

Las manifestaciones clínicas abarcan desde el paciente asintomático hasta la encefalopatía hepática grave. La encefalopatía se debe a la presencia de la comunicación y no a disfunción hepática; se ha sugerido una asociación entre el empeoramiento de la clínica y la edad, por lo que algunos pacientes se diagnostican en la edad adulta<sup>176,177</sup>. En la mayoría de casos la función hepática se mantiene conservada y es característica la ausencia de manifestaciones de HTP (esplenomegalia, varices esofágicas o ascitis). En el transcurso de la enfermedad es frecuente

**Tabla 5** Clasificación de las comunicaciones congénitas extrahepáticas (malformación de Abernethy) propuesta por Morgan y Superina<sup>175</sup>

Tipo I	Ausencia de vena porta intrahepática
Tipo Ia	La vena mesentérica superior y la vena esplénica drenan por separado
Tipo Ib	La vena mesentérica superior y la vena esplénica forman un tronco común
Tipo II	Presencia de una comunicación significativa, con persistencia de sistema portal intrahepático (a menudo, hipoplásico)



**Figura 2** Clasificación de las comunicaciones congénitas extrahepáticas propuestas por Morgan y Superina en 1994. Modificado por Hu<sup>174</sup>.

la aparición de lesiones nodulares hepáticas (hiperplasia nodular focal, hiperplasia nodular regenerativa, adenoma, hepatoblastoma e incluso hepatocarcinoma)<sup>178-180</sup>.

Existen malformaciones congénitas asociadas, como atresia de vías biliares, malformaciones cardíacas, genitourinarias o del sistema musculoesquelético. A nivel cardíaco, la clínica se ve agravada por el aumento del retorno venoso a través de la comunicación. Las complicaciones más frecuentes identificadas son foramen oval permeable, defectos del tabique auricular o ventricular, conducto arterioso persistente, coartación de aorta, dextrocardia, etc.<sup>172,174</sup>. Respiratoriamente, a pesar de la ausencia de HTP, se ha descrito tanto la aparición de síndrome hepatopulmonar como hipertensión portopulmonar, debido al paso de sustancias a través de la comunicación. En ambos casos el paciente presenta disnea, añadiéndose ortodesoxia en el síndrome hepatopulmonar<sup>181,182</sup>.

## Diagnóstico

El diagnóstico se establece mediante angio-TC o angio-RM abdominal<sup>183</sup>. La ecografía Doppler es de utilidad sobre todo en el cribado prenatal. Además de observarse la comunicación venosa portosistémica, puede apreciarse hipertrofia compensatoria de la arteria hepática. Es importante no confundir la ausencia de vena porta con una TP<sup>174</sup>. Por otro lado, estas técnicas de imagen pueden ayudar a completar la valoración del paciente, permitiendo el diagnóstico de otras malformaciones y el examen del parénquima hepático. La angiografía es útil tanto para establecer el diagnóstico como para planificar el tratamiento.

## Tratamiento

Existe una experiencia limitada en el manejo de estas malformaciones<sup>172</sup>. En general, en casos asintomáticos se recomienda seguimiento. Para los casos sintomáticos, las opciones de tratamiento dependen del tipo de malformación. Algunas comunicaciones intrahepáticas de pequeño tamaño detectadas en los primeros meses de vida se han resuelto espontáneamente<sup>184,185</sup>, por lo que se recomienda control evolutivo hasta los 2 años. Si la comunicación no se resuelve y el paciente presenta sintomatología, se considera embolización o resección quirúrgica<sup>186,187</sup>.

En la malformación de Abernethy tipo I no existe una técnica quirúrgica que permita reconstruir la vena porta, por lo que las opciones disponibles son el trasplante hepático o bien, en el caso de lesiones tumorales localizadas, considerar la resección de las mismas<sup>174</sup>. En la malformación de Abernethy tipo II, cuando el manejo médico no es suficiente, la alternativa más recomendada es la embolización de la comunicación. Antes del procedimiento es importante asegurar que el sistema portal existe y recibe un flujo sanguíneo adecuado, o las complicaciones derivadas pueden ser graves e implicar el consiguiente desarrollo de HTP<sup>188</sup>.

## Recomendaciones

- La presencia de una comunicación portosistémica congénita debe sospecharse en los casos de encefalopatía hepática no explicada por otra causa (A1).
- El diagnóstico de las comunicaciones portosistémicas congénitas se debe confirmar mediante angio-TC o angio-RM abdominal (B1).
- En los pacientes con comunicaciones congénitas intrahepáticas (diagnosticadas al nacimiento) que no se resuelven a los 2 años de vida y son sintomáticas se debe considerar tratamiento mediante embolización o cirugía, asegurando que el hígado reciba un flujo sanguíneo portal adecuado (B2).
- El tratamiento recomendado en los casos sintomáticos de malformación de Abernethy tipo I es el trasplante hepático (B2).
- Se recomienda la embolización o ligadura de la malformación de Abernethy tipo II siempre que sea sintomática, asegurando que el hígado reciba un flujo sanguíneo portal adecuado (B1).
- En la malformación de Abernethy se recomienda evaluar la asociación con otras malformaciones y un seguimiento específico para detectar la aparición de complicaciones pulmonares y tumores hepáticos (B2).

## COLATERALES PORTOSISTÉMICAS EN LA CIRROSIS

El hallazgo de colaterales portosistémicas es frecuente en pacientes cirróticos con encefalopatía hepática clínicamente manifiesta refractaria a tratamiento (definida como



encefalopatía recurrente o persistente). Según las series, el porcentaje es variable, abarcando de un 46 a un 70%<sup>189-191</sup>.

El manejo inicial es similar al del resto de pacientes con encefalopatía hepática: como primer escalón, se recomienda identificar y corregir el posible factor precipitante, administrar disacáridos no absorbibles para conseguir 1-2 deposiciones al día y, en un segundo tiempo, introducir antibióticos no absorbibles como rifaximina. En caso de recidiva o ausencia de respuesta se ha propuesto, como tratamiento alternativo, la embolización de las colaterales de gran tamaño, procedimiento que se lleva a cabo mediante técnicas de radiología intervencionista. Los materiales empleados (*coils*, *amplatzer*, *matrix*) y las vías de abordaje (femoral, transyugular, transparietohepática) varían en función de cada caso y de la experiencia del centro.

En las últimas guías europea y americana de manejo de encefalopatía<sup>192,193</sup> se recoge como opción terapéutica, en los casos refractarios, la embolización de las colaterales de gran tamaño en pacientes con buena función hepática. De acuerdo a un estudio retrospectivo multicéntrico que analiza la experiencia en la serie más larga publicada hasta la fecha (37 pacientes), el punto de corte que permite predecir una buena respuesta es una función hepática con una puntuación menor o igual a 11 puntos en la escala MELD. En cuanto a las complicaciones, además de los riesgos inherentes a la técnica, el incremento en la presión portal derivado de la embolización puede favorecer la aparición de ascitis o de hemorragia. Sin embargo, en pacientes bien seleccionados (sin varices esofágicas o con varices pequeñas y sin ascitis o con ascitis leve, bien controlada) el procedimiento se ha demostrado seguro, sin evidenciarse un incremento significativo en las complicaciones<sup>194,195</sup>.

### Recomendaciones

- En los pacientes cirróticos con encefalopatía hepática recurrente o persistente refractaria al tratamiento médico se debe investigar la presencia de colaterales portosistémicas grandes mediante angio-TC y/o angio-RM (A1). En estos casos se recomienda la embolización de la colateral dominante, especialmente en los pacientes con buena función hepática (B1).

### Afectación hepática en la telangiectasia hemorrágica hereditaria (Rendu-Osler-Weber)

La telangiectasia hemorrágica hereditaria (THH) o enfermedad de Rendu-Osler-Weber es una enfermedad genética con herencia autosómica dominante, caracterizada por la aparición de estructuras vasculares anómalas (telangiectasias o malformaciones arteriovenosas) que pueden asentar en cualquier órgano de la economía, siendo responsables de la morbimortalidad asociada. La penetrancia de los síntomas es variable y aumenta generalmente con la edad, siendo a los 45 años del 90%<sup>196</sup>. La epistaxis es la manifestación clínica más frecuente (hasta el 96% de los pacientes pueden presentar sangrados nasales) y es generalmente la primera en aparecer<sup>197</sup>. La THH está incluida dentro de las enfermedades raras o minoritarias, ya que su prevalencia media se estima en torno a 1:5.000-1:8.000<sup>198</sup>, aunque

**Tabla 6** Criterios clínicos de Curaçao para el diagnóstico de la telangiectasia hemorrágica hereditaria

Epistaxis	Espontáneas y recurrentes
Telangiectasias	Múltiples y en localizaciones características: labios, cavidad oral, dedos, nariz
Agregación familiar	Historia familiar o pariente en primer grado con HHT (los parientes afectos deberán presentar al menos dos de los síntomas reseñados)
Afectación de órganos internos	Malformaciones arteriovenosas: pulmonares, hepáticas, cerebrales o espinales Telangiectasias en tracto gastrointestinal

Diagnóstico incierto: 1 criterio. Diagnóstico probable: 2 criterios. Diagnóstico seguro: 3 o 4 criterios.

existen poblaciones aisladas donde el índice es superior debido al efecto fundador (Jurá en Francia, Isla de Funen en Dinamarca y Antillas holandesas)<sup>199</sup>. Constituye aún una patología infradiagnosticada<sup>200</sup> y sin tratamiento curativo definitivo.

El diagnóstico se basa bien en los criterios clínicos de Curaçao<sup>201</sup> (tabla 6): epistaxis, telangiectasias, agregación familiar de aspecto dominante y afectación de órganos internos (siendo necesaria la presencia de al menos tres de los anteriores para su confirmación)<sup>202,203</sup>, o bien en la identificación de la mutación causal mediante la realización de un estudio molecular. Nuevas técnicas para facilitar el diagnóstico, como la espectroscopia por infrarrojos, parecen ser útiles en la identificación de pacientes.

Hasta el momento se han identificado tres genes implicados en el desarrollo de la enfermedad (tabla 7). El primero en ser descrito fue el gen *ENG*, localizado en el cromosoma 9 (9q33-q34) que codifica la proteína endoglin; mutaciones en este gen dan lugar a la THH tipo 1<sup>204-206</sup>. En la THH tipo 2 la mutación se encuentra en el gen *ACVRL1*, que codifica la proteína *activin receptor-like kinase 1* (ALK1), en concreto en la región 12q11-q14 del cromosoma 12<sup>207,208</sup>. Un 2% de pacientes presentan un síndrome combinado de THH y poliposis juvenil hereditaria. En este caso la mutación se presenta en el gen *MADH4*, localizado en el cromosoma 18<sup>209</sup>. Este grupo de pacientes presenta rasgos fenotípicos de THH y alto riesgo de aparición de tumores malignos en el tracto gastrointestinal en edades precoces<sup>210</sup>.

Se han identificado por técnicas de mapeo al menos otros dos *loci*, uno localizado en el cromosoma 5 y otro en el cromosoma 7<sup>211,212</sup>, potencialmente implicados en la génesis de la enfermedad, aunque todavía no se han identificado los genes causantes; recientemente se ha descrito un nuevo síndrome (síndrome de malformaciones capilares-malformaciones arteriovenosas) con fenotipo similar al de la THH, causado por mutaciones en el gen que codifica la proteína *bone morphogenetic protein 9* (BMP9)<sup>213</sup>.

Todas estas proteínas tienen en común el estar implicadas en la cascada de señalización extracelular-intracelular de la superfamilia TGF- $\beta$ , implicada en múltiples efectos

**Tabla 7** Genes implicados en la telangiectasia hemorrágica hereditaria

Tipo	Número OMIM	Cromosoma	Gen implicado	Proteína
HHT 1	#187300	9	ENG	Endoglin
HHT 2	#600376	12	ACVRL1	ALK1
JPHT	#175050	18	MADH4	Smad 4
HHT 3		5	No identificado	
HHT 4		7	No identificado	
SMCMA		14	BMP9 (GDF2)	BMP9

OMIM: *Online Mendelian Inheritance in Man*; HHT: *hereditary hemorrhagic telangiectasia*; JPHT: *juvenile polyposis hereditary telangiectasia*; SMCMA: síndrome de malformaciones capilares-malformaciones arteriovenosas.

biológicos como regulación de la proliferación celular, diferenciación, migración y formación de la matriz extracelular, mantenimiento de la homeostasis del tejido y reparación en el adulto. Parece existir una variabilidad geográfica con prevalencia de THH tipo 1 en Norteamérica, países anglosajones y del norte europeo, mientras que la THH tipo 2 es más habitual en la zona mediterránea y sudamericana<sup>198,214,215</sup>. Considerando la relación genotipo-fenotipo, los pacientes con THH tipo 1 parecen tener más riesgo de presentar malformaciones vasculares a nivel pulmonar y en el sistema nervioso central, mientras que los pacientes con THH tipo 2 tienen mayores tasas de afectación hepática y de tracto gastrointestinal<sup>216,217</sup>.

### Manifestaciones clínicas

La afectación hepática en THH puede presentarse en forma de telangiectasias, masas vasculares confluentes, dilatación de arteria hepática y cortocircuitos de diversos tipos (arterioportal, arteriovenoso y/o portovenoso)<sup>218,219</sup>. Según las diferentes series la participación hepática aparece en el 30 al 84% de los enfermos con THH<sup>220-222</sup>, siendo más frecuente en pacientes con THH 2 y en el sexo femenino<sup>199</sup>. El aumento en el diámetro de la arteria hepática común parece ser uno de los signos más precoces de afectación hepática<sup>223</sup> y también supone uno de los hallazgos más específicos de hepatopatía en los pacientes con THH<sup>224,225</sup>.

En casos de compromiso hepático grave (8%)<sup>226</sup> se pueden desarrollar complicaciones secundarias al desarrollo de distintos tipos de comunicaciones arteriovenosas o venoportales que, según la clasificación realizada por García-Tsao et al.<sup>218</sup> pueden ser:

- Tipo 1. Cortocircuito entre la arteria hepática y las venas suprahepáticas con insuficiencia cardiaca de alto gasto secundaria a la circulación hiperdinámica que se produce por hiperaflujo. Es la más habitual (63%) de las complicaciones secundarias a fístulas hepáticas de gran tamaño<sup>227</sup> y cursa con disnea de esfuerzo, ortopnea, edemas periféricos, oliguria y ascitis.
- Tipo 2. Cortocircuito entre arteria hepática y vena porta (17% de casos), con pseudocirrosis hepática (debida al aumento de flujo en el sinusoides con depósito de tejido fibroso) e HTP<sup>228</sup> o bien HTP secundaria a hiperplasia nodular regenerativa<sup>229</sup>. La clínica acompañante es de descompensación hídrica, anemia, riesgo de sangrado

por gastropatía congestiva o varices esofágicas, esplenomegalia y encefalopatía hepática<sup>230,231</sup>.

- Tipo 3. Isquemia biliar (19% de casos) secundaria al robo vascular (la vascularización biliar se origina desde la arteria hepática). En el caso de cortocircuito arteriohepático o arterioportal de gran tamaño se puede producir isquemia biliar con estenosis de conductos biliares y necrosis biliar con formación de biliomas, colestasis y ocasionalmente colangitis. La clínica corresponde a la triada clásica de dolor en hipocondrio derecho, ocasionalmente con fiebre e ictericia<sup>232</sup>.

Otro tipo de fístulas son las porto-hepáticas (entre vena porta y suprahepáticas) con potencial riesgo de desarrollo de hiperplasia nodular regenerativa. Otro síntoma menos habitual es la isquemia mesentérica por robo vascular en cortocircuitos arteriohepáticos<sup>233</sup>.

García-Tsao et al. observaron que la media de edad para el diagnóstico de insuficiencia cardiaca de alto gasto, HTP y afectación biliar en THH fue de 52, 62 y 39 años respectivamente, cifras que coinciden con estudios posteriores<sup>234</sup>.

En un estudio de seguimiento a largo plazo (media de 44 meses) de pacientes con THH y afectación hepática se observó una mortalidad del 5,2% relacionada con la hepatopatía (tasa de mortalidad de 1,1 y de morbilidad de 3,6% por cada 100 pacientes/año) con una respuesta eficaz a los tratamientos (médicos, quirúrgicos y de radiología intervencionista) aplicados del 63%<sup>235</sup>.

### Diagnóstico y cribado

La presencia de malformaciones vasculares hepáticas difusas debe orientar hacia el diagnóstico de THH, aunque hay otros síndromes con menor prevalencia aún, como el Klippel-Trénaunay, que también pueden presentar este tipo de alteraciones<sup>41</sup>.

Aunque existe controversia sobre la conveniencia de realizar un cribado para afectación hepática debido al relativo bajo porcentaje de sintomatología asociada (un 8% de pacientes presentan fallo cardiaco, HTP, encefalopatía o colangitis)<sup>233,236</sup>, estudios prospectivos recientes en pacientes con THH mostraron tasas de morbimortalidad sustanciales (1,1 y 3,6% por año, respectivamente), lo que aconseja tanto la realización de cribado de la posible afectación hepática como el establecimiento de un protocolo de seguimiento<sup>234</sup>. Motivos adicionales para proceder con el estudio hepático/abdominal son el apoyo que supone para

**Tabla 8** Grados de severidad de las malformaciones vasculares hepáticas en pacientes con telangiectasia hemorrágica hereditaria según la ecografía Doppler

Grados	Parámetros
Grado 0	Diámetro de arteria hepática > 5 < 6 mm y/o Velocidad sistólica pico de la arteria hepática > 80 cm/s y/o Índice de resistencia de la arteria hepática < 0,55 y/o
Grado 1	Hipervascularización hepática periférica Dilatación de la arteria hepática a nivel extrahepático > 6 mm y Velocidad sistólica pico de la arteria hepática > 80 cm/s y/o Índice de resistencia de la arteria hepática < 0,55
Grado 2	Dilatación de la arteria hepática extra e intrahepática (doble canal) y Velocidad pico sistólica de la arteria hepática > 80 cm/s Alteraciones moderadas en el flujo portal y/o de venas hepáticas
Grado 3	Arterias hepáticas de aspecto tortuoso y/o Dilatación moderada de la porta y/o de las venas hepáticas
Grado 4	Dilatación marcada de la porta y/o venas hepáticas Anomalías marcadas en el flujo portal y esplénico en el estudio Doppler

el diagnóstico de la enfermedad basado en los criterios clínicos de Curaçao y el hecho de que en algunos estudios se han observado alteraciones farmacocinéticas en pacientes con afectación hepática<sup>237</sup>, así como una mayor predisposición para el desarrollo de complicaciones cardíacas en pacientes con hiperplasia nodular focal y aumento del diámetro de la arteria hepática<sup>224</sup>.

Para el diagnóstico de afectación hepática en THH se precisan estudios de imagen basados en ecografía abdominal y tomografía computarizada (TC). A nivel ecográfico es importante la observación del tamaño de la arteria hepática (habitualmente dilatada) y la determinación de la velocidad del pico sistólico en la misma<sup>220,238</sup>; además, una alteración del flujo portal y de las venas suprahepáticas en el Doppler permite diagnosticar la presencia de cortocircuitos arterioportales y arteriohepáticos<sup>239</sup>. El estudio con ultrasonidos permite estratificar la gravedad de las lesiones hepáticas en la THH mediante la clasificación propuesta por Buscarini et al.<sup>220</sup> (tabla 8), en la cual los pacientes asintomáticos y aquellos con afectación 0, 1, 2 no precisarían tratamiento, mientras que en los grados 3 y 4 se recomendaría la realización de estudios adicionales (ecocardiograma con cálculo estimado de gasto cardíaco y de presión pulmonar y estudios endoscópicos, respectivamente, para identificar la presencia de insuficiencia cardíaca de alto gasto o HTP).

La angio-TC abdominal parece ser más sensible que la ecografía Doppler tanto para la detección de pequeñas lesiones vasculares como para el diagnóstico indirecto de fistulas y malformaciones arteriovenosas hepáticas de gran

tamaño<sup>222,240</sup>. Por ello, y a pesar de la radiación asociada (a considerar sobre todo en edades pediátricas), sería aconsejable valorar su realización al menos en el momento del diagnóstico, lo cual ayudaría además al diagnóstico de malformaciones vasculares en otros órganos abdominales como el páncreas, donde llegan a observarse malformaciones arteriovenosas en el 33-42% de casos (más habituales en pacientes con THH 2)<sup>241-243</sup>, bazo, pared del tracto gastrointestinal y riñones. Un hallazgo frecuente también en estos pacientes es la existencia de variantes anatómicas de la normalidad fundamentalmente a nivel del nacimiento de la arteria hepática y sus ramas en tronco celiaco y arteria mesentérica superior<sup>244</sup>.

La resonancia magnética parece tener la misma sensibilidad que la TC para el diagnóstico de afectación hepática en THH, con la ventaja añadida de la ausencia de radiaciones ionizantes, aunque las series de pacientes y la experiencia con esta técnica son mucho menores en la actualidad<sup>245</sup>.

La arteriografía abdominal se reserva habitualmente para casos en los que se plantea realizar un estudio hemodinámico o pre-trasplante<sup>222</sup>.

Debido a que la mayoría de pacientes con THH reciben un estudio ecocardiográfico rutinario y con contraste (suero salino agitado) para el cribado de cortocircuito derecha-izquierda para el diagnóstico de malformaciones arteriovenosas pulmonares, sería recomendable proceder simultáneamente a la estimación de gasto cardíaco y presiones pulmonares. Los estudios endoscópicos se reservarán para los pacientes con sangrado activo, anemia no justificada por el grado de epistaxis nasales y para el cribado y tratamiento si procede de varices esofágicas y gastropatía de la HTP.

Bioquímicamente, la presencia de colestasis anictérica se observa hasta en un tercio de pacientes y parece correlacionarse con la extensión de las malformaciones vasculares<sup>235</sup>. Se están desarrollando además sistemas de evaluación de la gravedad de la afectación hepática en pacientes con THH basados en modelos de regresión logística que consideran, además de los niveles de fosfatasa alcalina y de hemoglobina, la afectación radiológica en ecografía o TC y la edad y el sexo<sup>234</sup>. Las alteraciones vasculares que se observan en los pacientes con THH favorecen el desarrollo de focos de hiperplasia nodular focal, un hallazgo observado en el 16% de casos<sup>234</sup>.

La realización de biopsias hepáticas en pacientes con THH se debe evitar en lo posible por el alto riesgo de complicaciones hemorrágicas<sup>41</sup>.

## Tratamiento

### Medidas generales

Actualmente no existe indicación de tratamiento en pacientes asintomáticos con o sin afectación hepática.

En los casos sintomáticos el tratamiento depende del tipo de complicación asociada. En la complicación extrahepática más frecuente, la insuficiencia cardíaca de alto flujo, está indicado el tratamiento intensivo en las clases funcionales NYHA II a IV, basado en las medidas generales de corrección de la anemia, dieta hiposódica, diuréticos, betabloqueantes, digoxina, IECA, cardioversión o ablación por radiofrecuencia cuando existen trastornos del ritmo

asociados. El objetivo será aliviar los síntomas y estabilizar la situación hemodinámica<sup>203,246</sup>.

Respecto a las complicaciones de la HTP (sangrado por varices esofágicas, ascitis, encefalopatía), el tratamiento debe ser el mismo que el de los pacientes con HTP por otras etiologías<sup>219</sup>. Es fundamental, en este grupo de pacientes, un adecuado tratamiento de soporte de la anemia (ferroterapia y/o transfusiones sanguíneas).

#### Tratamiento farmacológico

Aproximadamente el 63% de los pacientes presentan una respuesta completa al tratamiento médico, mientras que el 21% tienen una respuesta parcial. La respuesta al tratamiento debe evaluarse tras 6-12 meses del inicio del mismo. En caso de sobrecarga cardiaca, los IECA y el carvedilol pueden ser utilizados para prevenir el remodelamiento cardiaco. Este último, junto con los betabloqueantes no cardioselectivos habituales (nadolol y propranolol), pueden ser utilizados en la prevención de la hemorragia por HTP en pacientes con varices esofágicas clínicamente significativas o con telangiectasias gastrointestinales<sup>235</sup>. Además el propranolol, por su efecto apoptótico y antiangiogénico, parece ser capaz de disminuir los sangrados nasales<sup>247</sup>. El manejo invasivo que se detalla más adelante estará destinado a los pacientes no respondedores a tratamiento médico.

El bevacizumab, anticuerpo monoclonal, inhibidor de la angiogénesis, ha demostrado en un único estudio, con 24 pacientes con malformaciones vasculares hepáticas grandes y elevado gasto cardiaco, que es capaz de mejorar el gasto cardiaco y acortar la duración de los episodios de epistaxis (respuesta completa y parcial del 12 al 70%, respectivamente). Sin embargo, este dato debe ser interpretado con cautela, dado que presenta una toxicidad no desdeñable (crisis hipertensivas, proteinuria, riesgo de complicaciones tromboembólicas) y genera alteraciones en el proceso de angiogénesis que pudieran favorecer una dehiscencia de anastomosis o infección de herida quirúrgica en caso de trasplante hepático urgente<sup>248</sup>.

#### Tratamiento endoscópico

En el caso de telangiectasias gastrointestinales sangrantes accesibles, el tratamiento endoscópico con gas argón es el de elección, dada su facilidad de uso, eficacia y seguridad. El tratamiento farmacológico concomitante con fármacos estimuladores de la producción de endoglina o antiangiogénica como el bevacizumab no están recomendados en la actualidad<sup>249-252</sup>.

#### Tratamiento endovascular

El tratamiento endovascular mediante la embolización transarterial de las malformaciones vasculares debería utilizarse solamente en el caso de pacientes con afectación cardiaca, con sintomatología invalidante, sin respuesta a tratamiento médico y que no sean candidatos a trasplante hepático, ya que la mortalidad posprocedimiento alcanza el 10%, con una tasa de complicaciones no desdeñable del 20% (embolización pulmonar iatrogénica, desarrollo de abscesos biliares, necrosis extensa del parénquima y conductos biliares, colangitis, hemobilia, sepsis biliar o fallo hepático)<sup>253</sup>. El riesgo del procedimiento y la reaparición de fístulas a otros niveles han hecho que hoy día se plantee el trasplante hepático

como tratamiento de elección, especialmente cuando los pacientes desarrollan afectación cardiaca secundaria.

El uso del TIPS en el manejo de las complicaciones de la HTP no está recomendado por la alta morbilidad y el empeoramiento del estado hiperdinámico<sup>219</sup>.

#### Trasplante hepático

El trasplante hepático es la única alternativa con fines curativos de las malformaciones venosas hepáticas en el contexto de THH, aunque hay casos descritos de revascularización anómala sobre injerto<sup>254</sup>.

Las indicaciones del trasplante, además de las habituales, son la necrosis biliar isquémica y la afectación cardiaca secundaria intratable farmacológicamente. Tras el trasplante, desaparece la situación hiperdinámica secundaria<sup>255</sup>. Como aspecto a considerar, en el estudio pretrasplante siempre se debe incluir un cateterismo cardiaco derecho, con el fin de descartar hipertensión pulmonar grave.

En las series publicadas, el trasplante hepático presenta una mayor dificultad técnica por el riesgo de sangrado arterial secundario a la hiperperfusión del hígado. Por ello, la ligadura inicial de la arteria hepática es imprescindible para disminuir la circulación hiperdinámica y para una rápida mejoría de la función cardiaca. En pacientes con grandes aneurismas arteriales preexistentes será necesaria la resección completa de la arteria hepática para prevenir la aparición de trombosis pseudoaneurismáticas postoperatorias.

La mortalidad postoperatoria en el trasplante hepático es del 7-10%, con una excelente supervivencia a largo plazo (82-92% en un seguimiento medio de 10 años)<sup>256-258</sup>.

#### Recomendaciones

- Ante la presencia de malformaciones arteriovenosas hepáticas múltiples se recomienda considerar el diagnóstico de THH mediante criterios clínicos y/o estudio genético (A2).
- Se recomienda realizar una ecografía Doppler como técnica de primera elección para el diagnóstico y estadiación de las malformaciones hepáticas. La angio-TC puede considerarse una alternativa en los casos en que no se disponga de ecografía experimental (A1).
- En pacientes con afectación hepática, especialmente si esta es grave, se recomienda una evaluación cardiológica y de los signos de HTP al diagnóstico y durante el seguimiento.
- La biopsia hepática no es necesaria para el diagnóstico. Si se plantea por otros motivos es aconsejable valorar el riesgo-beneficio debido al alto riesgo de hemorragia (A1).
- El manejo de los pacientes con THH debe ser realizado en centros especializados, preferiblemente con unidad de trasplante hepático (A1).
- El trasplante hepático es la única opción curativa para la THH con afectación cardiaca de alto flujo, enfermedad hepática avanzada o necrosis biliar isquémica (B1).
- La embolización transarterial es un método paliativo, temporal y de alto riesgo, que solo debe considerarse en centros especializados en pacientes no candidatos a trasplante hepático (B2).

## Síndrome de obstrucción sinusoidal

### Introducción

El síndrome de obstrucción sinusoidal (SOS) es un cuadro secundario a una obstrucción del drenaje venoso del hígado que se produce por el daño causado en el endotelio sinusoidal hepático por los metabolitos intermedios de diferentes sustancias tóxicas. Inicialmente se denominó enfermedad veno-oclusiva hepática, pues se describieron como hallazgos característicos congestión sinusoidal, necrosis hemorrágica centrolobulillar y fibrosis perisinusoidal y endovenular. Actualmente, gracias al desarrollo de un modelo animal inducido por alcaloides de la pirrolizidina, se sabe que el fenómeno inicial en el SOS es la lesión de las células endoteliales hepáticas, que se desprenden de la pared, embolizan hasta la zona central del lobulillo hepático, generan una obstrucción al flujo y, por tanto, congestión sinusoidal. Asimismo, se producen otros cambios como la extravasación de eritrocitos y la acumulación de detritus celular y no celular en el espacio de Disse, que también dificultan el paso de la sangre a través de los sinusoides y hacen que el nombre de SOS sea más adecuado<sup>259</sup>.

En nuestro medio, el SOS aparece en cuatro escenarios: 1) como complicación de los regímenes mieloablativos en el trasplante de células hematopoyéticas (TCH); 2) tras el tratamiento con quimioterapia de tumores sólidos (generalmente metástasis de carcinoma colorrectal con oxaliplatino); 3) tras tratamiento inmunosupresor como azatioprina, 6-mercaptopurina o gemtuzumab, y 4) como complicación de la radioterapia, administrada de forma corporal total o local (radioembolización de tumores hepáticos). No obstante, existe una larga lista de fármacos y agentes tóxicos relacionados con el SOS (tabla 9)<sup>41</sup>.

La gran variabilidad del espectro clínico del SOS y la heterogeneidad de sus criterios diagnósticos hacen que sea

difícil establecer su incidencia real. En Occidente la incidencia de SOS tras un TCH se sitúa entre el 5 y el 50%<sup>1</sup>. Esta variabilidad se debe a que el riesgo de SOS difiere en función del tipo de tratamiento mieloablativo, el número de ciclos de quimioterapia y factores propios del paciente. El SOS es más frecuente en pacientes tratados con ciclofosfamida o busulfán, en los que han recibido más de cuatro ciclos de quimioterapia y en aquellos con enfermedad hepática preexistente. La identificación de los factores de riesgo ha permitido optimizar el tratamiento y reducir la incidencia hasta cifras en torno al 5%<sup>260</sup>. La mayor incidencia de SOS en los receptores de un TCH puede deberse a que el tratamiento daña simultáneamente tanto las células sinusoidales hepáticas como los progenitores hematopoyéticos, lo que impide que estos reemplacen las células sinusoidales lesionadas<sup>261</sup>.

En los últimos años se han descrito cambios histológicos propios de SOS en tejido hepático procedente de la resección de metástasis hepáticas de carcinoma colorrectal de pacientes que habían recibido tratamiento con oxaliplatino. Estos cambios, a los que hay que añadir la hiperplasia nodular regenerativa, se observan en el 35-75% de estos pacientes<sup>262,263</sup>. La adición de bevacizumab, un fármaco antiangiogénico, parece desempeñar un efecto protector<sup>264</sup>. En la patogenia de estos hallazgos se ha invocado un mecanismo inflamatorio con activación del factor de crecimiento endotelial vascular (VEGF) secundario a la necrosis tumoral inducida por la quimioterapia.

La azatioprina y la 6-mercaptopurina se han asociado tradicionalmente con el desarrollo de SOS, pero se desconoce el mecanismo por el que inducen el daño sinusoidal. Por su parte, gemtuzumab es un anticuerpo cuya diana principal son las células mieloides que expresan CD34, un antígeno que comparten con las células sinusoidales hepáticas. Este anticuerpo monoclonal fue utilizado para el tratamiento de la leucemia mieloide aguda, junto con otros agentes citotóxicos potentes, entre los años 2000 y 2010, ocasionando SOS hasta en el 9% de los pacientes, con una mortalidad del 2,7%<sup>265</sup>.

**Tabla 9** Fármacos y agentes tóxicos relacionados con el síndrome de obstrucción sinusoidal

Actinomicina D
Azatioprina
Busulfán
Carmustina
Arabinósido de citosina
Ciclofosfamida
Dacarbacina
Gemtuzumab
Mercaptopurina
Mitomicina
Oxaliplatino
Alcaloides de la pirrolizidina
Uretano
Terbinafina
Hierbas de la medicina tradicional oriental
6-Mercaptopurina
6-Tioguanina
Radioterapia corporal y local
Trasfusión de plaquetas que contienen plasma ABO-incompatible

### Manifestaciones clínicas

Tres son las formas de presentación clínica del SOS: 1) aguda, caracterizada por ascitis rápidamente progresiva, hepatomegalia dolorosa e ictericia; 2) subaguda, con ascitis recurrente, esplenomegalia y hepatomegalia, y 3) crónica, indistinguible del cuadro de HTP asociada a la cirrosis, bien asintomática o manifiesta por complicaciones de la HTP.

En los receptores de un TCH, el SOS suele aparecer en los primeros 20 días tras el tratamiento con ciclofosfamida, aunque puede demorarse más allá del mes si se han utilizado otros tratamientos menos agresivos. Se caracteriza por hiperbilirrubinemia, ascitis de difícil control y hepatomegalia dolorosa. Estos hallazgos, aunque característicos del SOS, pueden obedecer a otros factores etiológicos frecuentes en el contexto de un TCH, como la hepatitis aguda viral, las infecciones bacterianas, la hepatotoxicidad o la enfermedad de injerto contra el huésped. Este hecho hace que la aplicación de criterios diagnósticos puramente clínicos, como los de Seattle o Baltimore, sean insuficientes para el diagnóstico de SOS tras el TCH<sup>266,267</sup>.

**Tabla 10** Criterios diagnósticos del síndrome de obstrucción sinusoidal (SOS) tras el trasplante de células hematopoyéticas (TCH)<sup>268</sup>

SOS clásico (en los 21 días tras el TCH)	SOS de comienzo tardío (> 21 días tras TCH)
<i>Bilirrubina <math>\geq</math> 2 mg/dl y dos de los siguientes:</i> Hepatomegalia dolorosa Aumento de peso > 5% Ascitis	<i>Criterios clásicos o Confirmación histológica o Dos de los siguientes:</i> Bilirrubina $\geq$ 2 mg/dl Hepatomegalia dolorosa Aumento de peso > 5% Ascitis <i>y evidencia hemodinámica o ultrasonográfica de SOS</i>

El SOS es una complicación grave del TCH, con tasas de mortalidad que varían entre el 3% en las formas leves hasta el 100% en las graves. El grado de hiperbilirrubinemia y de hipertransaminasemia, el aumento de peso y el mayor gradiente de presión venosa hepática se asocian a un peor pronóstico.

El SOS asociado a la quimioterapia con oxaliplatino suele ser asintomático o escasamente sintomático en su forma aguda y suele manifestarse tardíamente con signos inequívocos de HTP (varices esofágicas, trombocitopenia o esplenomegalia). La correlación entre los hallazgos histológicos y clínicos es mínima, ya que la mayoría de las muestras de tejido hepático analizadas proceden del material de resección de las metástasis hepáticas, que solo se llevan a cabo en los casos con función hepática conservada. El impacto del SOS sobre el pronóstico de estos pacientes es incierto y no se ha demostrado que su presencia aumente la mortalidad. Se desconoce la capacidad de regresión del SOS tras la suspensión de la quimioterapia con oxaliplatino, y parece que debe transcurrir entre 1 y 3 años para observar una mejoría en parámetros indirectos de HTP, como el diámetro esplénico.

## Diagnóstico

En nuestro medio, el SOS hay que sospecharlo en dos contextos clínicos muy diferentes: inmediatamente después de un TCH y tras tratamiento prolongado con quimioterapia por un carcinoma colorrectal o con algunos inmunosupresores.

Respecto a la primera de las situaciones, la sospecha de SOS se basa principalmente en la aparición de ictericia, hepatomegalia y aumento de peso o ascitis tras un TCH. Los criterios diagnósticos publicados en la década de los ochenta se basaban únicamente en hallazgos clínicos, y cuando están presentes la enfermedad ya está muy evolucionada<sup>266,267</sup>. Por este motivo, la Sociedad Europea de Trasplante de médula y células hematopoyéticas ha establecido nuevos criterios que combinan hallazgos clínicos, histológicos y de imagen, y ha descrito la cronología de su aparición (tabla 10)<sup>268</sup>.

Analíticamente, la elevación de bilirrubina es un índice sensible pero inespecífico. Aunque en el pasado se analizó la

posible utilidad diagnóstica y pronóstica de varios factores homeostáticos como las proteínas C y S, la antitrombina, el factor VIII o el fibrinógeno, y de algunos marcadores de daño endotelial, como la trombosmodulina o el factor Von Willebrand<sup>269,270</sup>, actualmente carecen de aplicabilidad práctica.

Las pruebas de imagen son imprescindibles, ya que permiten excluir otras enfermedades, como el síndrome de Budd-Chiari o la trombosis aguda de la vena porta, y ofrecen unos hallazgos que, aunque inespecíficos, pueden apoyar el diagnóstico. Los signos ecográficos más frecuentes en el estudio Doppler son hepatomegalia, esplenomegalia, ascitis, engrosamiento de la pared vesicular, aumento del calibre portal con inversión del flujo y pérdida del patrón trifásico típico del flujo en las venas hepáticas<sup>271</sup>.

La biopsia hepática resulta fundamental, pues permite establecer el diagnóstico y excluir otras entidades con presentación similar tras un TCH. Se debe realizar por vía transyugular para minimizar el riesgo de complicaciones y medir el gradiente de presión venosa hepática. Un gradiente de presión venosa hepática superior a 10 mmHg se ha relacionado con un peor pronóstico y se correlaciona estrechamente con los hallazgos de la biopsia hepática, con una especificidad del 91% y un valor predictivo positivo del 86%<sup>272</sup>. Los hallazgos histopatológicos más característicos son la obstrucción sinusoidal congestiva, que puede asociarse a fibrosis perisinusoidal, la obstrucción fibrosa de la vena central, la hiperplasia nodular regenerativa y la peliosis hepática<sup>273</sup>.

El SOS inducido por quimioterapia para el tratamiento del carcinoma colorrectal debe sospecharse en pacientes con signos inequívocos de HTP (fundamentalmente presencia de varices esofagogástricas, trombocitopenia o esplenomegalia), en ausencia de datos clínicos, radiológicos o elastográficos sugerentes de cirrosis. En estos pacientes es imprescindible realizar un estudio etiológico completo de enfermedad hepática, que incluya la biopsia hepática. Esta última mostrará hallazgos similares a los descritos en el contexto de un TCH, a los que pueden añadirse cambios crónicos como la hiperplasia nodular regenerativa. La ecografía Doppler es obligatoria para comprobar la permeabilidad de las grandes venas hepáticas y evaluar la presencia de signos de cirrosis, como la irregularidad del contorno hepático. El desarrollo de nuevas técnicas de resonancia nuclear magnética facilitará el diagnóstico radiológico del SOS<sup>274,275</sup>. El SOS atribuido a inmunosupresores, como azatioprina, habitualmente se sospecha ante una trombocitopenia progresiva y mantenida en pacientes que reciben dichos tratamientos y, al igual que en el SOS inducido por quimioterápicos, hay que confirmarlo histológicamente.

## Profilaxis y tratamiento

Es fundamental intentar minimizar el riesgo y la gravedad del SOS, pues no se dispone de ningún tratamiento totalmente eficaz. Las medidas profilácticas incluyen la actuación sobre los factores de riesgo modificables, como reducir la intensidad del acondicionamiento en el TCH o evitar el uso concomitante de fármacos hepatotóxicos con agentes potencialmente causantes de SOS. Por otro lado, se debe identificar a los pacientes con mayor riesgo de

desarrollar la enfermedad para utilizar en ellos regímenes no ablativos y monitorizarlos de forma estricta durante el tratamiento<sup>271,276</sup>.

Existe también la posibilidad de utilizar profilaxis farmacológica. En este sentido, un metaanálisis ha analizado la utilidad de la anticoagulación, con resultado global negativo<sup>277</sup>. Un estudio prospectivo mostró que los pacientes que recibían ácido ursodesoxicólico tras un TCH presentaban un SOS de menor severidad y una supervivencia al año superior a quienes no lo recibían<sup>278</sup>. Sin embargo, una revisión reciente de los cuatro estudios publicados que comparan ácido ursodesoxicólico con placebo o no tratamiento concluye que la evidencia que sustenta el uso profiláctico de ácido ursodesoxicólico es de baja calidad<sup>279</sup>.

Por otra parte, se ha demostrado en un estudio multicéntrico controlado que el defibrotide, un oligodesoxiribonucleótido con propiedades antitrombóticas y antiinflamatorias, disminuye la incidencia de SOS tras el TCH en menores de 18 años con al menos un factor de riesgo para el desarrollo del mismo. En adultos solo se han realizado estudios retrospectivos, pero no existen motivos que impidan extrapolar los resultados obtenidos en niños<sup>280</sup>.

El tratamiento del SOS es principalmente de soporte, con un adecuado manejo de la retención hídrica y vigilancia de las posibles complicaciones. Los casos más graves deben manejarse en una unidad de cuidados intensivos<sup>281</sup>. El TIPS se ha utilizado en algunos pacientes con resultados dispares<sup>282,283</sup>. La indicación de trasplante hepático está limitada por la frecuente naturaleza oncológica de la enfermedad subyacente, aunque se ha realizado con éxito en pacientes seleccionados<sup>284</sup>. El único fármaco que ha demostrado eficacia para el tratamiento del SOS grave es el defibrotide, que a dosis de 25 mg/kg/día demostró un aumento de la supervivencia en pacientes con SOS y fallo multiorgánico cuando se comparó con controles históricos (38.2% vs. 25%;  $p = 0,0109$ )<sup>285</sup>.

## Recomendaciones

- Considerar el diagnóstico de SOS ante signos sugerentes de enfermedad hepática o HTP en pacientes que hayan recibido un trasplante de médula ósea, tratamiento con quimioterápicos o con inmunosupresores por un trasplante de órgano sólido o para el control de una enfermedad inflamatoria intestinal (B1).
- Considerar el diagnóstico de SOS ante la presencia de hepatomegalia, hiperbilirrubinemia, aumento de peso y ascitis en pacientes sometidos a trasplante de médula ósea y/o en tratamiento citostático o inmunosupresor (B1).
- El diagnóstico de SOS se establece por los datos que aportan las técnicas de imagen y, especialmente, el estudio hemodinámico y la biopsia hepática transyugular (B1).
- La profilaxis del SOS se basa en controlar los factores de riesgo y el tratamiento en medidas de soporte (B1).
- El defibrotide es eficaz como profilaxis en pacientes con factores de riesgo y como tratamiento de los casos de SOS con fracaso multiorgánico (B1).
- No existe evidencia para recomendar el uso del TIPS en pacientes en los que fracase el tratamiento médico.

## Diagnóstico por la imagen en las enfermedades vasculares hepáticas

### Introducción

Las técnicas de imagen están cobrando cada vez más importancia en el diagnóstico y evaluación de las enfermedades vasculares hepáticas, no solamente como herramienta no invasiva para establecer el diagnóstico, sino también para valorar el grado de afectación, monitorizar la respuesta al tratamiento y detectar complicaciones asociadas.

La ecografía Doppler sigue siendo la herramienta fundamental y es, sin duda, la primera prueba a realizar en cualquiera de las enfermedades vasculares hepáticas<sup>1,286,287</sup>. Es una técnica inocua, no invasiva y con elevada disponibilidad. La sensibilidad de la ecografía Doppler para detectar flujo en los vasos, incluso de pequeño calibre, es muy elevada. Los hallazgos generalmente no necesitan confirmación mediante otras pruebas de imagen<sup>288</sup>. Tiene la ventaja añadida de que permite un estudio funcional, ofreciendo información sobre la dirección y la velocidad del flujo. El contraste ecográfico puede ser de ayuda en algunas ocasiones, ya que aumenta la sensibilidad de la ecografía basal para la detección de flujo<sup>289-291</sup>.

La elastografía permite obtener datos acerca de las propiedades físicas del tejido hepático y esplénico a través de la medición de la velocidad de desplazamiento de las ondas de cizallamiento que se generan tras la transmisión de impulsos mecánicos o ultrasonográficos en los tejidos<sup>292</sup>. Ya que en la cirrosis hepática existe un notable componente de fibrosis en el tejido hepático, la rigidez del hígado es elevada en esta enfermedad<sup>292</sup>; en cambio, grados altos de fibrosis hepática están generalmente ausentes en las enfermedades vasculares del hígado, y la elastografía hepática en estos últimos resulta normal o solo ligeramente elevada. Por tanto, la elastografía hepática es una herramienta adicional que puede utilizarse para un diagnóstico diferencial correcto.

La TC y la RM, ambas con contraste intravenoso, pueden ser útiles para completar el diagnóstico cuando no hay una buena visión ecográfica<sup>293,294</sup>. Además, permiten estudiar la permeabilidad del eje espleno-porto-mesentérico completo, muchas veces parcialmente oculto en la ecografía por la interposición del gas abdominal<sup>87,295</sup>, y ofrecen un mapa de la circulación colateral de todo el abdomen, que tampoco es posible obtener en su totalidad mediante ecografía<sup>296-301</sup>. Por otra parte, las imágenes obtenidas con la TC o la RM tienen la gran ventaja de ser apropiadas para poderlas evaluar en comités multidisciplinares para planificación terapéutica<sup>1</sup>. No existen suficientes estudios comparativos que aporten datos sobre la superioridad diagnóstica de una de las dos técnicas sobre la otra en la valoración de los vasos hepáticos. Las ventajas de la TC sobre la RM son la mayor disponibilidad, el menor coste y la rapidez de la adquisición, lo que favorece que sea mejor tolerada por los pacientes y que esté sujeta a menos artefactos de movimiento. Sin embargo, la gran desventaja es el uso de radiaciones ionizantes, lo cual limita su empleo cuando se requieren exámenes repetidos<sup>302</sup>. En caso de alergia al contraste yodado de la TC, la alternativa es realizar una RM. Sin embargo, tanto el contraste yodado utilizado en la TC como el contraste con gadolinio de la

RM están contraindicados si existe insuficiencia renal, el primero porque es nefrotóxico y el segundo porque se ha asociado a la fibrosis sistémica nefrogénica<sup>303</sup>. Se han propuesto estudios RM sin contraste con secuencias específicas para poder estudiar los vasos venosos abdominales<sup>304,305</sup>, si bien el estudio con contraste es siempre preferible.

### Radiología en el síndrome de Budd-Chiari

La ecografía, la TC y la RM son muy sensibles a la hora de valorar la permeabilidad de las venas suprahepáticas y de la vena cava inferior, con una precisión > 95%<sup>306</sup>. Por ello, la ecografía es la técnica inicial para valorar un paciente con sospecha clínica de síndrome de Budd-Chiari (SBC)<sup>1,41</sup>. Es recomendable que en pacientes con sospecha de SBC se realice la ecografía en centros con amplia experiencia.

#### Signos directos

El diagnóstico de SBC se confirma observando directamente la afectación de una o más venas suprahepáticas<sup>307</sup>. Esta se puede manifestar de diferentes maneras: 1) material ecogénico (trombo) en el interior de una o más venas suprahepáticas, con ausencia de flujo en la totalidad del vaso o distalmente a la trombosis (en casos agudos o subagudos); 2) total ausencia de una o más venas suprahepáticas, sustituidas por cordón hiperecogénico (fibrosis), con ausencia de flujo suprahepático confirmada por Doppler color y Doppler pulsado, y 3) sustitución de la vena hepática por un vaso tortuoso de morfología anormal.

Aunque en nuestro medio la afectación de la vena cava inferior no es frecuente (10-15%), en todos los pacientes con sospecha o diagnóstico confirmado de SBC la ecografía Doppler debería explorar la permeabilidad de la vena cava inferior<sup>307</sup>.

En la gran mayoría de casos la exploración en modo B, Doppler color y Doppler pulsado es suficiente para descartar o diagnosticar el SBC. En casos complejos en los que persistan dudas acerca de la presencia de trombosis en una o más venas hepáticas tras Doppler color/potencia/pulsado, la utilización de contraste ecográfico puede ser de gran ayuda para confirmar o descartar este diagnóstico.

A pesar de que las tres técnicas (ecografía, TC y RM) permiten detectar los trombos en el interior de las venas suprahepáticas con precisión similar, la ecografía parece superior para la detección de membranas en la vena cava inferior y de estenosis cortas en las venas suprahepáticas<sup>308</sup>.

#### Signos indirectos

**Morfología hepática.** En casos agudos, casi invariablemente el hígado se presenta muy aumentado de tamaño y muy heterogéneo, a veces con presencia de nódulos (ver más adelante)<sup>309,310</sup>. La superficie del hígado suele ser lisa y suele estar presente la ascitis. La TC y la RM pueden demostrar el trastorno en la perfusión del parénquima hepático, hecho que no es posible constatar con la ecografía<sup>309-311</sup>. Las regiones hepáticas más periféricas están más congestivas y edematosas, por lo que el estudio con contraste se caracteriza por un aumento de la captación de las áreas más centrales del hígado y disminución de la captación del parénquima periférico. Las regiones con menor afectación del drenaje, como el lóbulo caudado, muestran un

aumento relativo de la captación de contraste en fase venosa<sup>309-313</sup>. Además, el edema periférico se traduce en la RM por una hiposeñal en las secuencias potenciadas en T1 y una hiperseñal en las secuencias potenciadas en T2 en las áreas más periféricas.

En fases crónicas puede observarse un aspecto del hígado parecido al del hígado cirrótico, con atrofia de los segmentos que no tienen un suficiente retorno venoso en función de la/s vena/s interesada/s (p. ej., lóbulo derecho atrófico)<sup>309-311</sup>. En la TC/RM se pierde el patrón de captación central, apareciendo en ocasiones una captación heterogénea sin patrón definido o bien presentando una captación homogénea. Además, la disminución del edema en las formas crónicas provoca una disminución de la hiperseñal en las secuencias potenciadas en T2<sup>311,314</sup>. En el 80% de los casos subagudos o crónicos el lóbulo caudado es hipertrófico (ver más adelante). La hipertrofia del lóbulo caudado puede ser muy marcada y dar lugar a compresión de la vena cava inferior en su trayecto intrahepático<sup>307,309-311</sup>.

En pacientes con SBC no tratado la elastografía hepática demuestra un marcado aumento de la rigidez hepática debido a la congestión venosa (datos no publicados); por tanto, la rigidez hepática no debería utilizarse para detectar la presencia de cirrosis en estos pacientes.

**Vena caudada.** El lóbulo caudado tiene un drenaje venoso independiente de la vena cava inferior en forma de una vena caudada única (85-90%). Esta vena no suele estar afectada por la trombosis y, en caso de trombosis de las demás venas, el drenaje venoso hepático se realiza a través de ella, con su consecuente hipertrofia y la del lóbulo caudado. En el 50% de los pacientes con SBC se encuentra una dilatación de la vena caudada, siendo un diámetro > 3 mm diagnóstico, en ausencia de insuficiencia cardíaca<sup>315</sup>.

**Colaterales veno-venosas intrahepáticas.** Suelen visualizarse mejor con Doppler color/potencia como pequeños vasos de distribución anárquica alrededor de las venas hepáticas trombosadas (*spider web*)<sup>307</sup>. Menos frecuentemente existen vasos de tamaño mayor que conectan dos diferentes venas hepáticas o entre una vena hepática y la vena cava inferior a lo largo de una trayectoria no habitual (p. ej., subcapsulares o intracapsulares)<sup>316</sup>. La presencia de colaterales veno-venosas puede provocar inversión de flujo en una o más venas hepáticas en sus porciones permeables<sup>307</sup>.

**Colaterales portosistémicas y vena porta.** En pacientes con SBC agudo se observa frecuentemente un flujo hepatofugal en la vena porta<sup>307</sup>; asimismo, en pacientes con SBC subagudo y crónico es frecuente observar la reperfusión de la vena paraumbilical (debido a HTP intrahepática), y pueden desarrollarse otros signos de HTP como esplenomegalia y circulación portosistémica, como en la HTP cirrótica.

Tanto la TC como la RM ofrecen un mapa excelente de los vasos de circulación colateral extrahepáticos, los cuales no se suelen poder explorar en su totalidad mediante ecografía<sup>317</sup>. Sin embargo, son menos precisas que la ecografía Doppler en la detección de pequeños vasos de circulación colateral intrahepáticos y subcapsulares, propios de este síndrome<sup>310,318</sup>.

La coexistencia de TP tiene que evaluarse siempre en pacientes con SBC, ya que esta es frecuente (15-20% de los casos) y se asocia a peor pronóstico.

**Nódulos en el síndrome de Budd-Chiari.** En el SBC crónico aparecen muy frecuentemente nódulos benignos de



naturaleza regenerativa que suelen ser múltiples<sup>319-321</sup>. Histológicamente son similares a hiperplasias nodulares focales o hiperplasia nodular focal *like*<sup>322</sup>. En su mayoría son nódulos arterializados que muestran captación de contraste en fase arterial en las técnicas de imagen con contraste (TC, RM y ecografía con contraste) y clásicamente se ha descrito que se mantienen hiper o isocaptantes en las fases venosas<sup>14,16,323</sup>. No obstante, el aspecto es heterogéneo y puede haber diferentes patrones de captación en las pruebas de imagen. Un hallazgo característico es la presencia de una cicatriz central generalmente cuando los nódulos son mayores de 1 cm<sup>16,324</sup>. El hecho de que estos nódulos sean hipervasculares obliga a establecer el diagnóstico diferencial con el hepatocarcinoma. Este se ha descrito especialmente en las formas congénitas ocasionadas por membranas en la vena cava inferior, forma poco frecuente en Europa<sup>325,326</sup>. Sin embargo, Moucari et al.<sup>14</sup> reportan una prevalencia del hepatocarcinoma en el SBC similar a la que existe en otras hepatopatías crónicas. Se trata, no obstante, de un estudio retrospectivo, y no existen estudios prospectivos con series largas que permitan confirmar estos datos. La RM con contraste de excreción hepatobiliar puede ser de ayuda en el diagnóstico<sup>321,327</sup>; sin embargo, hacen falta más estudios. Hasta la fecha no hay una pauta establecida para el control de los nódulos asociados al SBC; es importante conocer que son lesiones que pueden crecer, generalmente de forma lenta, aunque en ocasiones pueden presentar un crecimiento rápido sin que se asocien a malignidad.

La venografía no suele ser necesaria para establecer el diagnóstico del SBC, aunque puede ser de ayuda en la determinación de la extensión de la trombosis y es útil para medir presiones y planificar el tratamiento. Además de constatar la obstrucción de las venas suprahepáticas o la vena cava inferior, ofrece un patrón de opacificación característico rellenando la red de pequeños vasos colaterales intrahepáticos (*spider-web*) o vasos de circulación colateral subcapsulares<sup>328</sup>.

### Radiología en la hipertensión portal idiopática

Ecográficamente el hígado en la HTPI puede ser indistinguible de un hígado cirrótico<sup>329</sup>, pero más frecuentemente la superficie hepática es solo ligeramente irregular (sin claros nódulos), y el hígado puede tener una morfología atípica con marcada hipotrofia segmentaria subcapsular (visible como acercamiento de las venas hepáticas y ramas portales a la cápsula hepática)<sup>330</sup>. En los pacientes con HTPI suele destacar una gran esplenomegalia<sup>331</sup>. Por portografía se han descrito anomalías de la ramificación de la vena porta (disminución de las ramas de tamaño medio, irregularidades e interrupciones a este nivel, y áreas subcapsulares sin vascularización portal)<sup>332</sup>, y en un estudio se ha postulado que la ecografía con medio de contraste en 3 dimensiones pueda reproducir este hallazgo permitiendo diferenciar la HTPI de la cirrosis<sup>333</sup>. En poblaciones asiáticas se han descrito también cambios específicos de la HTPI tras medio de contraste ecográfico (Sonazoid), que corresponden a un retraso en el refuerzo periportal<sup>334,335</sup>. No hay datos en pacientes europeos, y estas técnicas tienen que considerarse experimentales. En la RM se ha descrito un incremento en la intensidad de señal periportal en las secuencias potenciadas

en T2<sup>336-338</sup> y un realce periportal en la fase hepatobiliar del contraste hepatoespecífico Gd-EOB-DTPA en la RM<sup>339</sup>. Otros hallazgos menos frecuentes son la hipercaptación periférica en fases agudas<sup>338,340</sup> y una mayor incidencia de nódulos hepáticos benignos hipervasculares tipo HNF-*like*<sup>59,341</sup>.

Se ha demostrado que la rigidez hepática (que refleja la presencia de fibrosis hepática) por elastografía de transición (FibroScan)<sup>342</sup> o por *point Shear-Wave Elastography* (pSWE)<sup>343</sup> es significativamente inferior en los pacientes que padecen HTPI que en los pacientes cirróticos, a paridad con las manifestaciones clínicas. En los dos estudios publicados la rigidez hepática en HTPI fue de media de 8 kPa<sup>342</sup> y de 1,56 m/s<sup>343</sup>; estos valores no son estrictamente normales, pero no son compatibles con los hallazgos típicos de la HTP cirrótica (rigidez hepática al menos 13 kPa, y normalmente > 20 kPa; pSWE > 2,4 m/s)<sup>292</sup>.

En cambio, la rigidez del bazo (que parece reflejar la severidad de la HTP independientemente de su causa)<sup>344</sup> es elevada de forma parecida (o es incluso mayor en la HTPI) en ambos grupos de pacientes<sup>343</sup>. Aunque faltan datos de validación en series amplias, y existe un amplio solapamiento de valores entre HTPI y cirrosis en los dos estudios publicados, la medición de la rigidez en el hígado (eventualmente en combinación con la rigidez del bazo) podría ser de utilidad para diferenciar la HTPI de la HTP cirrótica.

### Radiología en la trombosis portal

Frente a una sospecha clínica de TP, la primera técnica de diagnóstico por imagen a utilizarse es la ecografía, ya que tiene una sensibilidad y una especificidad > 90% para la identificación de la trombosis (similar a la de la TC), y es generalmente suficiente para establecer o descartar trombosis<sup>288</sup>. Los elementos diagnósticos de la TP incluyen al menos uno de los siguientes signos: 1) presencia de un trombo endoluminal en al menos uno de los vasos del sistema portal; 2) ausencia de flujo en uno o más vasos del sistema portal, o 3) presencia de cavernomatosis<sup>87</sup>.

Por ecografía en escala de grises la trombosis se identifica como material ecogénico en el interior de la luz del vaso; puede ocupar el vaso parcialmente (trombosis mural o parcial) o completamente<sup>87</sup>. El Doppler color/potencia y el Doppler pulsado permiten completar la exploración confirmando la presencia o ausencia de flujo venoso residual; la ausencia de flujo debe confirmarse utilizando la mínima frecuencia de repetición de pulso (*pulse repetition frequency* [PRF]) posible para evitar confusión con flujos lentos (particularmente en cirrosis). La ecografía es igualmente sensible y específica para el diagnóstico de trombosis de la vena esplénica, mientras que no es suficientemente sensible para el diagnóstico de trombosis de la vena mesentérica superior<sup>288,345</sup>. Por tanto, en caso de sospecha de trombosis mesentérica (dolor abdominal sugestivo de infarto intestinal o signos de gravedad) se debería utilizar directamente la TC con medio de contraste.

En pacientes diagnosticados de TP la ecografía debería informar acerca de la presencia o ausencia de cirrosis, ya que esto puede modificar la actitud terapéutica. Dado que en la trombosis de larga evolución el hígado puede sufrir cambios morfológicos importantes (atrofia segmentaria e hipertrofia de otros segmentos) parecidos a los que ocurren

en el hígado cirrótico, el diagnóstico diferencial por técnicas de imagen tradicionales puede ser difícil o imposible. Este aspecto ha mejorado con la introducción de las técnicas elastográficas<sup>346</sup>.

En cuanto a la datación de la trombosis, por ecografía (y por TC, pero no por RM) es posible detectar calcificaciones en el trombo o en la pared del vaso, que sugieren que la trombosis es de larga evolución<sup>87</sup>. En los pacientes que desarrollan cavernomatosis tras una TP completa la ecografía identifica pequeños vasos tortuosos con flujo hepatopetal que sustituyen el vaso afectado por la trombosis<sup>87</sup>. Debería intentarse valorar e informar al clínico acerca de la presencia y tamaño de un remanente de vena porta, y de un vaso dominante dentro del cavernoma, ya que esto puede modificar la actitud terapéutica (p. ej., TIPS).

En pacientes que desarrollan TP en el contexto de un hepatocarcinoma, o en los que se detecten a la vez lesiones focales hepáticas y TP, debería considerarse siempre el diagnóstico diferencial entre trombosis simple e invasión vascular tumoral. Acerca de este problema, debería evitarse utilizarse el término «trombosis maligna» o «trombosis neoplásica», ya que estos no son correctos. Los signos que sugieren invasión vascular son: 1) interrupción de la pared de la vena porta; 2) aspecto expansivo (> 2 cm) del vaso, y 3) presencia de hipervascularización arterial en caso de tratarse de invasión por parte de un hepatocarcinoma o de un colangiocarcinoma<sup>137,347,348</sup>; el tejido tumoral intravascular suele tener un comportamiento con el contraste similar al del tumor primario, mostrando hipercaptación en la fase arterial y lavado precoz en la fase tardía. La ecografía con medio de contraste es útil para detectar este comportamiento (alta especificidad)<sup>137,289,347,348</sup> y debería utilizarse una prueba con contraste (ecografía, TC o RM) en pacientes con cirrosis, presencia o historia de hepatocarcinoma y TP de nueva aparición<sup>290,349</sup>.

Además de la extensión del trombo, la TC y la RM pueden dar mayor información que la ecografía sobre otras causas de trombosis distintas de la cirrosis (pancreatitis, focos sépticos abdominales) y, en los casos en que las venas mesentéricas estén afectadas, permiten valorar signos de isquemia intestinal.

En la trombosis crónica con formación de cavernoma, la colangio-RM es la técnica de elección para valorar la presencia de CP, que llega a estar presente en más del 80% de los pacientes con cavernomatosis<sup>97</sup>.

Sería recomendable realizar al menos un estudio colangio-RM en el momento del diagnóstico a todos los pacientes con cavernomatosis. En las trombosis agudas en las que no se consigue recanalización es también recomendable realizar una colangio-RM a los 12 meses del episodio agudo para constatar la presencia de CP. Si no se ha desarrollado una colangiopatía severa (grado 3) en este periodo, la probabilidad de progresión es baja y no parece necesario realizar más estudios de evaluación<sup>96</sup>.

### Radiología en la telangiectasia hemorrágica hereditaria

La ecografía Doppler color es la técnica de primer nivel para valorar la afectación hepática en pacientes con sospecha de telangiectasia hemorrágica hereditaria (THH) y en el

**Tabla 11** Criterios ecográficos simplificados para el diagnóstico de la afectación hepática en la telangiectasia hemorrágica hereditaria<sup>225</sup>

Criterios	Hallazgos ecográficos
Mayores	Dilatación de la arteria hepática común > 7 mm Hipervascularidad arterial intrahepática
Menores	Velocidad pico sistólica en la arteria hepática común > 110 cm/s Índice de resistencia de la arteria hepática común < 0,60 Velocidad máxima del flujo en la vena porta > 25 cm/s Arteria hepática común tortuosa
Opcionales (no se utilizan para el diagnóstico)	Dilatación de la vena porta > 13 mm Dilatación de las venas hepáticas > 11 mm Hepatomegalia > 15 cm (línea medio-clavicular) Superficie hepática nodular

seguimiento de pacientes con THH asintomática, ya que se ha comprobado una buena correlación con el curso clínico de la enfermedad<sup>235</sup>. Sin embargo, la sensibilidad de esta técnica parece inferior a la de la TC<sup>242</sup>, y el rol de otras técnicas se está rápidamente redefiniendo.

Existen múltiples signos ecográficos de afectación hepática en THH<sup>239,350-352</sup>. El vaso más importante a valorar en pacientes con THH es la arteria hepática, ya que sus cambios reflejan la presencia de afectación hepática precozmente<sup>239</sup>.

Debería utilizarse tanto el modo B para valorar el diámetro y la morfología extrahepática e intrahepática de este vaso, como el Doppler pulsado para medir la velocidad de flujo y los índices de resistencia. La afectación hepática lleva progresivamente a un aumento del diámetro de la arteria hepática, a una mayor tortuosidad de este vaso en su parte extrahepática e intrahepática y a un flujo acelerado y de baja resistencia. Además, mediante Doppler-color/potencia pueden observarse pequeñas telangiectasias parenquimatosas (*color-spots*), en particular con sonda de alta frecuencia a nivel subcapsular<sup>221</sup>. En fases más avanzadas de la afectación hepática puede aparecer dilatación de las venas hepáticas y vena porta (hasta la inversión del flujo portal). Existen casos de desarrollo de cirrosis hepática en pacientes con THH; en esta fase el hígado puede tener los signos ecográficos clásicos de esta enfermedad (superficie nodular; parénquima heterogéneo)<sup>239,350-352</sup>. Finalmente, pueden encontrarse lesiones focales hepáticas en pacientes con THH; la mayoría de ellas son hiperplasias nodulares focales, y su estudio debería ampliarse con RM (ver más adelante).

Para simplificar el diagnóstico ecográfico de afectación hepática en pacientes con THH se ha sugerido utilizar la combinación de los criterios de la [tabla 11](#)<sup>225</sup>. Dos criterios mayores o un criterio mayor y dos menores serían suficientes para el diagnóstico de afectación hepática en THH. Se han descrito alteraciones hepáticas en el 74-100% de las

TC de pacientes con este síndrome, que en su mayor parte son clínicamente silentes<sup>222,228,353</sup>. A pesar de que la ecografía Doppler es la técnica de primera línea, la TC está cobrando cada vez más importancia en el manejo de la enfermedad para establecer el diagnóstico. El papel de la TC en el manejo de esta enfermedad no está bien establecido, y algunos autores solo la recomiendan cuando la afectación hepática por las malformaciones vasculares es severa con gran impacto hemodinámico y repercusión clínica, o cuando se asocian lesiones focales hepáticas para su caracterización. Sin embargo, la TC permite la detección de signos propios de la enfermedad que no es posible detectar con la ecografía y que podrían ser útiles en el diagnóstico e incluso en la determinación del grado de afectación<sup>240</sup>. Permite además detectar malformaciones vasculares en otros órganos abdominales, como el páncreas<sup>241,242</sup>. Son necesarios más estudios que correlacionen los hallazgos de la TC con la evolución clínica.

Para poder detectar todos los signos asociados a la enfermedad es fundamental incluir una fase arterial en el estudio con TC o RM. Ambas técnicas permiten la detección de los hallazgos característicos: aneurismas de la arteria hepática, fístulas arterioportales, fístulas arteriovenosas, shunts veno-venosos y telangiectasias con gran fiabilidad<sup>222,229,242,353</sup>. Las fístulas arterioportales y arteriovenosas se ponen de manifiesto en la TC y la RM por la opacificación precoz de la porta o de las venas suprahepáticas durante la fase arterial, hallazgo que no es posible detectar con la ecografía Doppler.

A pesar de no tener suficientes estudios que comparen la TC con la ecografía, la primera parece superior en la detección de pequeñas anomalías vasculares que pueden pasar desapercibidas en la ecografía, especialmente pequeñas fístulas arteriovenosas periféricas o pequeñas telangiectasias<sup>242</sup>. Uno de los hallazgos más específicos en la TC (hasta un 100% de especificidad reportado) es la presencia de ramas arteriales intrahepáticas dilatadas y tortuosas<sup>242</sup>.

Un hallazgo relativamente frecuente en la TC es la presencia de masas vasculares confluentes, que corresponden a áreas de múltiples telangiectasias que confluyen, o grandes cortocircuitos que son directamente visibles<sup>222,354,355</sup>. Son masas que captan contraste en fase arterial y se mantienen hipercaptantes en las fases venosas.

Se ha descrito también una mayor prevalencia de hiperplasia nodular focal en la THH (en torno al 3%)<sup>220,229,356</sup>, aunque hay alguna serie reportada con prevalencias de hasta el 47%<sup>232</sup>. La RM puede ser útil en estos casos; sin embargo, su papel en el diagnóstico de la enfermedad no se ha estudiado en profundidad. La arteriografía ya no se utiliza para el diagnóstico, quedando reservada para maniobras terapéuticas.

## Radiología en el síndrome de obstrucción sinusoidal

No es posible establecer el diagnóstico de síndrome de obstrucción sinusoidal (SOS) mediante técnicas de imagen, ya que no existen signos específicos; sin embargo, proporcionan datos que pueden apoyar la sospecha clínica y descartar otros posibles diagnósticos.

La ecografía en modo B es la prueba de primer nivel. En pacientes con SOS suele observarse hepatomegalia y

presencia de ascitis, engrosamiento de la pared de la vesícula biliar (> 6 mm), y se puede descartar dilatación del árbol biliar<sup>357</sup>.

El gran aumento de la presión sinusoidal lleva a alteraciones hemodinámicas, y mediante Doppler color y Doppler pulsado puede observarse precozmente un aumento de los índices de resistencia de la arteria hepática y más tardíamente una inversión del flujo portal (segmentario inicialmente o hasta la porta principal) y una disminución del flujo en las venas hepáticas. La combinación de estos criterios ecográficos tuvo valor pronóstico en un estudio<sup>358</sup>. El papel de la elastografía hepática y de la ecografía con contraste en el SOS no está definido, pero se ha descrito un aumento de rigidez hepática por pSWE y una perfusión heterogénea por contraste ecográfico<sup>359</sup>.

En la TC y en la RM con contraste convencional los hallazgos son inespecíficos: edema periportal, ascitis, disminución del diámetro de las venas suprahepáticas (< 0,45 cm)<sup>360-363</sup>. Hace unos años se reportó que la RM con contrastes superparamagnéticos de óxido de hierro era capaz de demostrar un patrón reticular en el hígado afecto de este síndrome, con una sensibilidad y una especificidad del 87 y del 89%, respectivamente, permitiendo incluso la detección subclínica del síndrome<sup>275,364</sup>. Sin embargo, estos contrastes no están disponibles en la actualidad. En un estudio reciente con contrastes hepatoespecíficos de excreción biliar, ácido gadoxético (Gd-EOB-DTPA, Primovist®), Shin et al.<sup>274</sup> reportan que también es posible detectar un patrón reticular con una elevada especificidad, próxima al 100%, si bien la sensibilidad es baja y no es útil para la detección de formas leves. Este hallazgo ha sido respaldado con casos aislados reportados<sup>365</sup>, sin que hasta la fecha haya estudios robustos que permitan establecer el papel de la RM con los nuevos contrastes hepatoespecíficos en el diagnóstico de esta enfermedad.

## Recomendaciones generales

- La ecografía (modo B + Doppler color y Doppler pulsado) es la técnica de imagen inicial en el estudio de los pacientes con HTP, con el fin de establecer la permeabilidad de la vena porta y las suprahepáticas, así como de evaluar el parénquima hepático (A).
- En los pacientes con HTP de causa desconocida y sin trombosis vascular se recomienda realizar una elastografía hepática, ya que una rigidez hepática inferior a la esperada en la cirrosis sugiere HTPI (C).
- Para la caracterización de los nódulos hepáticos en pacientes con enfermedades vasculares del hígado se recomienda la RM (A).
- En los pacientes con enfermedad vascular hepática que son potenciales candidatos a trasplante hepático, TIPS o derivación portosistémica quirúrgica es recomendable realizar una angio-TC y/o una angio-RM para definir la anatomía vascular (estudio de vasos permeables, mapeo de colaterales) (A).

## Recomendaciones específicas

### Síndrome de Budd-Chiari

- Se recomienda un seguimiento semestral con ecografía Doppler de todos los pacientes con SBC para detectar

lesiones focales, descartar signos de progresión de la trombosis o confirmar la permeabilidad del TIPS (B).

### Hipertensión portal idiopática

- Se recomienda un seguimiento semestral con ecografía Doppler de los pacientes con HTPI para detectar TP asintomática (D).

### Trombosis portal

- Se recomienda emplear la angio-TC en caso de sospecha de infarto intestinal, o que no existan operadores expertos en ecografía abdominal (A).
- En pacientes con diagnóstico previo o concomitante de neoplasia primitiva del hígado se debe descartar el origen tumoral de la TP (B).
- Es recomendable la TC o la RM con contraste para detallar la gravedad, la extensión de la trombosis y mapear la circulación colateral (B).
- Para evaluar la presencia y el grado de CP se recomienda utilizar la colangiografía por RM (A).
- En los pacientes con TP aguda que reciban tratamiento anticoagulante se recomienda la realización de una prueba de imagen 6 meses después del inicio del tratamiento para evaluar el grado de recanalización.
- En los pacientes con TP crónica se sugiere la realización de pruebas de imagen cada 6-12 meses para evaluar posibles fenómenos de re-trombosis (D).
- La técnica de imagen elegida para el seguimiento debería ser valorada individualmente en función de la localización de la trombosis, su posibilidad de ser visualizada por ecografía y la presencia o ausencia de síntomas (D).

### Telangiectasia hereditaria hemorrágica

- La presencia de afectación hepática en pacientes con THH debe evaluarse inicialmente con ecografía (modo B + Doppler color y Doppler pulsado) (A).
- En pacientes con afectación hepática por THH se valorará la realización de una TC y/o una RM con contraste para obtener un estudio más detallado de la afectación hepática (C).
- Se recomienda el seguimiento anual de los pacientes asintomáticos con técnicas de imagen mediante la ecografía Doppler (B).

## Estudio protrombótico y tratamiento anticoagulante en los pacientes con trombosis esplácnica

### ESTUDIO PROTROMBÓTICO EN LOS PACIENTES CON TROMBOSIS ESPLÁCNICA

#### Trombofilia

Se entiende como trombofilia el incremento de susceptibilidad para padecer episodios trombóticos, especialmente venosos<sup>366</sup>. La trombofilia puede ser congénita o adquirida y se identifica en alrededor del 50% de los pacientes con tromboembolismo venoso idiopático (tabla 12)<sup>366-368</sup>. Los individuos afectados puede desarrollar un episodio de manera espontánea, pero en ocasiones concurren factores de riesgo

**Tabla 12** Estados protrombóticos a considerar en el estudio etiológico de la trombosis venosa esplácnica

#### *Estados protrombóticos hereditarios*

Déficit de antitrombina  
Déficit de proteína C  
Déficit de proteína S  
Mutación factor vLeiden  
Mutación G20210A del gen de la protrombina

#### *Estados protrombóticos adquiridos*

Neoplasias mieloproliferativas (policitemia vena, trombocitemia esencial, mielofibrosis)  
Hemoglobinuria paroxística nocturna  
Síndrome antifosfolípido  
Cáncer  
Embarazo  
Uso de contracepción hormonal  
Enfermedad inflamatoria intestinal  
Enfermedad de Behçet  
Otras enfermedades inflamatorias sistémicas

adicionales que actúan a modo de desencadenantes, como cirugías, embarazo, tratamiento hormonal o cáncer<sup>366</sup>.

#### Trombofilia hereditaria

La trombofilia hereditaria incluye deficiencias de inhibidores de la coagulación (antitrombina, proteína C y proteína S), aumento de factores de la coagulación y determinadas mutaciones genéticas como la mutación factor v Leiden y la mutación 20210 del gen de la protrombina<sup>368</sup>. Existen otras anomalías, como la disfibrinogenemia congénita, y diversas mutaciones, o aumentos de factores de la coagulación, que podrían estar también implicadas. El grupo sanguíneo ABO determina el riesgo trombótico de manera significativa, con un aumento del riesgo relativo entre 2 y 4 veces<sup>368</sup>.

En general, la prevalencia de defectos trombofílicos en la trombosis esplácnica es superior a la encontrada en otros territorios en los que las trombosis venosas son mucho más frecuentes y otros factores de riesgo son más comunes. En ocasiones los niveles de inhibidores de la coagulación no son fáciles de interpretar, dado que su síntesis hepática puede estar disminuida y, adicionalmente, la síntesis de proteína C y S es dependiente de la vitamina K. La deficiencia de antitrombina oscila entre el 0-5%, según series; la deficiencia de proteína C, entre el 4-20%, y la deficiencia de proteína S, entre el 0-30%<sup>8,75,117,369-371</sup>.

La presencia de mutación factor v Leiden es más frecuente en la población general. En estos pacientes se han comunicado prevalencias entre el 7-32%. En general son portadores heterocigotos, aunque pueden ser homocigotos<sup>372</sup>.

Otra mutación frecuente implicada en trombofilia es la mutación G20210A del gen de la protrombina (PT20210A). Se ha calculado que los portadores del factor v Leiden muestran un incremento de riesgo entre 2-11 veces y los portadores de la mutación PT20120A, entre 2-5 veces<sup>373</sup>.

Las otras anomalías genéticas no se han evaluado en estas series de pacientes, pero pueden estar asimismo implicadas. Tampoco hay información sobre el papel del grupo ABO.

### Trombofilia adquirida

Existen diversas situaciones adquiridas que aumentan el riesgo de trombosis. La más prominente es el síndrome antifosfolipídico<sup>366-368</sup>, causado por anticuerpos antifosfolipídicos contra membranas celulares. Los más relacionados con trombosis son los anticuerpos anticardiolipina, anti- $\beta_2$ -glucoproteína-1 y el anticoagulante lúpico. La trombocitopenia inducida por heparina es una potente situación protrombótica causada por anticuerpos contra el complejo PF-4/heparina en pacientes tratados con heparina. También en la anemia falciforme existe un incremento del riesgo trombótico.

En las trombosis en territorio esplácnico la prevalencia de anticuerpos antifosfolipídicos se ha estimado entre el 5-15%<sup>8,75,117</sup>, aunque la determinación no se ha realizado en ocasiones según las guías para establecer que se trate de un síndrome antifosfolipídico, con al menos dos determinaciones separadas 12 semanas<sup>374</sup>.

El aumento de factor VIII se ha relacionado con trombofilia. Los motivos del aumento de factor VIII no se conocen. Existen situaciones agudas que hacen que el factor VIII aumente, pero también individuos en los que el aumento es persistente. Probablemente exista una base genética y factores adquiridos que concurren. Se han encontrado niveles superiores de factor VIII en pacientes con TP<sup>375,376</sup>. Recientemente se están incorporando en los laboratorios de investigación pruebas globales de la hemostasia como la generación de trombina, o tiempo de lisis de coágulo, aunque su papel aún no está bien establecido en la actualidad<sup>377</sup>.

### Neoplasias mieloproliferativas

Las neoplasias mieloproliferativas están comúnmente implicadas en la causa de las trombosis esplácnicas, en especial la policitemia vera y la trombocitemia esencial. Son enfermedades clonales de las *stem cells* medulares que se caracterizan de manera general por la sobreproducción de elementos maduros funcionales de las tres series. Una de las principales y más frecuentes complicaciones es el desarrollo de trombosis arterial o venosa, causada por hiperagregabilidad plaquetaria y aumento de generación de trombina<sup>377</sup>. Las trombosis pueden ocurrir en cualquier territorio, aunque son especialmente frecuentes en el territorio esplácnico, donde se asocian con neoplasias mieloproliferativas en el 30-40% de los casos<sup>8,75,370,378,379</sup>. En ocasiones la trombosis esplácnica sucede en pacientes que todavía no han sido diagnosticados de neoplasia mieloproliferativa, ya que aún no han presentado anomalías en los recuentos periféricos.

El diagnóstico de las neoplasias mieloproliferativas se basa en criterios establecidos que incluyen cambios en los recuentos periféricos y en hallazgos medulares. En los pacientes con trombosis esplácnicas que presentan hiperesplenismo por HTP secundaria a la trombosis estos criterios pueden ser difíciles de aplicar. Especialmente en estos casos es de gran ayuda la determinación de marcadores moleculares específicos, como la mutación JAK2V617F que se puede detectar en pacientes con trombosis esplácnica. En un metaanálisis reciente, la prevalencia de neoplasias mieloproliferativas y la mutación JAK2V617F fue del 40% aproximadamente en SBC y de aproximadamente el 30% en TP (tabla 2)<sup>380</sup>. La mutación JAK2V617F en pacientes con

trombosis esplácnica sin anomalías sanguíneas periféricas se encontró en el 17,1% de los pacientes con SBC y en el 15,4% de los pacientes con TP<sup>380</sup>. Esto hace que en pacientes con trombosis esplácnicas esté recomendado descartar la presencia de neoplasias mieloproliferativas y la determinación de JAK2V617F. Hay que tener en cuenta que en pacientes con mutaciones negativas en ocasiones es conveniente repetir la determinación, dado que pueden positivizarse durante la evolución por aumento de la población clonal en sangre periférica. También pueden ser negativas en pacientes neutropénicos, dado que el ADN representativo está en los granulocitos y no en los linfocitos. La mutación JAK2V617F se encuentra en prácticamente todos los pacientes con policitemia vera y en alrededor del 50% de los pacientes con trombocitemia esencial y mielofibrosis. Existen otras mutaciones implicadas en neoplasias mieloproliferativas que también pueden ser evaluadas cuando la mutación JAK2V617F es negativa<sup>26,27</sup>. Las mutaciones de la calreticulina (CALR) son más frecuentes (80%) en pacientes con trombocitemia esencial y mielofibrosis sin mutación JAK2V617F, y lo son menos en los pacientes con policitemia vera<sup>28</sup>.

El mecanismo fisiopatológico que subyace para que estos pacientes desarrollen un episodio trombótico no es del todo conocido. Además de la trombocitosis y la eritrocitosis, se han identificado anomalías en los leucocitos y plaquetas que pueden producir hipercoagulabilidad<sup>381</sup>.

### Hemoglobinuria paroxística nocturna

La hemoglobinuria paroxística nocturna es una enfermedad clonal muy poco frecuente. Los pacientes tienen un riesgo incrementado de trombosis de manera notable. Se asocia más a SBC (9-13%) que a TP (0-3%)<sup>75,382</sup>. El mecanismo subyacente no se conoce, pero cuando la población clonal aumenta por encima del 60% el riesgo de trombosis es muy elevado<sup>383</sup>. La hemoglobinuria paroxística nocturna debe descartarse en los pacientes con SBC y considerarse en los que presentan TP.

### Miscelánea

Existen otras entidades que pueden asociarse con trombosis esplácnicas, aunque con menor frecuencia que las comentadas previamente, como enfermedades autoinmunes, enfermedad inflamatoria intestinal, vasculitis, sarcoidosis, enfermedad de Behçet o celiacía. El síndrome nefrótico puede producir deficiencia adquirida de antitrombina, pero la trombosis más frecuente es en las venas renales, sobre todo en la infancia.

El uso de anticonceptivos hormonales y el embarazo se han implicado como factores de riesgo de trombosis esplácnica. Especialmente existe un incremento de riesgo de unas 2 veces de SBC<sup>30</sup>.

### Relevancia de los factores etiológicos en el tratamiento

La presencia de factores etiológicos es muy relevante, dado que tiene implicaciones terapéuticas y pronósticas, por lo que es preciso investigarlos sistemáticamente.

En pacientes con SBC se suele recomendar tratamiento anticoagulante indefinido debido a la gravedad del cuadro. En pacientes con TP el tratamiento habitualmente se recomienda durante 6 meses, aunque en algunas situaciones el riesgo de recurrencia es tan elevado que también puede ser aconsejable mantenerlo de manera indefinida, especialmente en pacientes con bajo riesgo de sangrado.

Existen pocos estudios que evalúen el riesgo de recurrencia en la TP. En estos pacientes la presencia de trombofilia subyacente es un factor de riesgo de recurrencia<sup>108,109,384</sup>. Por otra parte, es necesario considerar el riesgo de sangrado especialmente por varices esofagogástricas. Por ello, en guías recientes se ha sugerido prolongar el tratamiento anticoagulante en pacientes con factores trombofílicos mayores, como la deficiencia de antitrombina, y los homocigotos para las mutaciones factor V Leiden y PT20210A, aunque no hay evidencia de suficiente calidad y la recomendación se basa en extrapolaciones de trombosis en otros territorios<sup>385,386</sup>.

En caso de neoplasias mieloproliferativas, el tratamiento anticoagulante debe administrarse de manera indefinida. La mayoría de los pacientes con neoplasias mieloproliferativas reciben aspirina como prevención primaria. No se sabe si en caso de precisar anticoagulación debe mantenerse el tratamiento antiagregante, aunque se ha identificado un beneficio potencial en estudios retrospectivos<sup>386,387</sup>.

Además del tratamiento antitrombótico, los pacientes con neoplasias mieloproliferativas deben recibir el tratamiento indicado de su enfermedad de base.

En los pacientes con hemoglobinuria paroxística nocturna la presencia de una complicación trombótica esplácnica puede indicar el tratamiento con eculizumab de manera indefinida<sup>388</sup>.

## Recomendaciones

- En los pacientes con trombosis venosa esplácnica se debe investigar la existencia de factores protrombóticos sistémicos (factores trombofílicos hereditarios y adquiridos, neoplasias mieloproliferativas, hemoglobinuria paroxística nocturna, enfermedades autoinmunes) y locales (neoplasias, procesos inflamatorios, cirugías recientes).
- La evaluación de trombofilia debe incluir la determinación de antitrombina, proteína C, proteína S, mutación factor V Leiden, mutación PT20210A, anticoagulante lúpico y anticuerpos antifosfolípidicos. Si estos 2 últimos son positivos, deben reevaluarse a las 12 semanas.
- Se recomienda determinar las mutaciones JAK2V617F y calreticulina para descartar neoplasias mieloproliferativas, incluso en los pacientes con recuentos sanguíneos periféricos normales. Si las mutaciones son negativas, se recomienda considerar estudio citohistológico medular. Ante la sospecha de síndrome mieloproliferativo se aconseja valoración y seguimiento por un hematólogo.
- Frecuentemente coexisten varios factores, por lo que el hallazgo de un factor no excluye que existan otros.

## Tratamiento anticoagulante en pacientes con trombosis esplácnica

### Síndrome de Budd-Chiari

Tras el diagnóstico de SBC, los pacientes deben recibir tratamiento anticoagulante lo antes posible con el fin de reducir la extensión de trombo y prevenir nuevas trombosis<sup>1,8,15,389</sup>. Si con el tratamiento anticoagulante no se consigue la repermeabilización o la sintomatología lo requiere, se debe plantear recanalizar el flujo en las venas suprahepáticas mediante angioplastia, colocación de prótesis endovasculares, trombólisis o TIPS.

Dada la falta de evidencia específicamente en este campo, se asumen las recomendaciones establecidas en trombosis venosa profunda o embolia pulmonar<sup>390</sup>. Deben recibir tratamiento anticoagulante con heparinas de bajo peso molecular (HBPM) a dosis terapéuticas durante al menos 5-7 días seguido de antagonistas de la vitamina K con la dosis necesaria para mantener la INR entre 2-3. Deben solaparse durante 3-5 días y suspender la HBPM cuando la INR esté en rango terapéutico 2 días consecutivos. No existe experiencia comunicada sobre el uso de anticoagulantes orales de acción directa en esta entidad.

El riesgo hemorrágico en pacientes con SBC es elevado (17% en series recientes), por lo que es muy importante un manejo preciso del tratamiento anticoagulante, así como la prevención del sangrado relacionado con HTP<sup>39</sup>.

Se recomienda mantener la anticoagulación de manera precoz en aquellos pacientes con SBC que han requerido trasplante hepático con el fin de prevenir recidivas. La única excepción podría ser en los estados trombofílicos, dado que se corrigen con el trasplante hepático.

### Trombosis portal aguda

Los objetivos principales del tratamiento de la TP aguda son: 1) la prevención de la extensión de la trombosis hacia las venas mesentéricas y, por consiguiente, el infarto venoso mesentérico, y 2) la recanalización de la vena porta.

### Anticoagulación

En una cohorte amplia reciente, el inicio de la anticoagulación precoz previene la extensión del trombo<sup>75</sup>. Se confirmó infarto mesentérico limitado en 2/95 pacientes, aunque el 60% de los pacientes presentaron afectación inicial en la vena mesentérica superior. La recanalización se obtuvo en la vena porta en el 39% de los casos, en la esplénica en el 80% y en la mesentérica en el 73% de los pacientes anticoagulados durante más de 6 meses. Ocurrió hemorragia durante el periodo de anticoagulación en el 9% de los pacientes. Los factores relacionados con fracaso en la recanalización fueron la obstrucción de la vena esplénica, la ascitis y el retraso en el inicio de la anticoagulación.

Los fármacos más empleados de manera inicial han sido la heparina y las HBPM a dosis terapéuticas, y posteriormente antagonistas de la vitamina K con una INR entre 2-3. Es preferible la HBPM sobre la heparina no fraccionada por la menor incidencia de trombocitopenia inducida por heparina que se ha identificado con más frecuencia de lo esperado en pacientes con TP aguda<sup>391</sup>. No hay experiencia respecto a la eficacia y la seguridad de los anticoagulantes orales de acción directa para esta indicación.

La trombólisis no consigue mejores tasas de recanalización que el tratamiento anticoagulante y comporta mayor riesgo de sangrado, por lo que no se recomienda.

Actualmente se están empleando técnicas de recanalización mediante angioplastia o prótesis endovasculares que ofrecen buenos resultados, especialmente en trombosis posquirúrgicas<sup>107</sup>.

### Otras causas de obstrucción portal extrahepática

La obstrucción extrahepática de la vena porta se debe a tres mecanismos: invasión neoplásica, compresión tumoral o cavernomatosis portal.

En esta situación la evidencia del beneficio de la anticoagulación es pobre, sin que existan estudios prospectivos al respecto. Hay estudios retrospectivos en cohortes de pacientes con TP no cirróticas en las que el uso de anticoagulación se ha asociado a una reducción del riesgo de re-trombosis, con una reducción entre el 40 y el 80%<sup>108,109</sup>. El riesgo de hemorragia no estaba incrementado si la profilaxis del sangrado era adecuada. En un estudio, la anticoagulación se relacionó con un impacto favorable en la supervivencia con un descenso significativo en la mortalidad<sup>392</sup>, aunque no se apreció este beneficio en otro estudio más reciente<sup>109</sup>.

### Manejo de la anticoagulación en pacientes con hepatopatía

La guía de más amplia difusión sobre tratamiento antitrombótico es *The American College of Chest Physicians Evidence-Based Clinical Practice Guidelines* en su 9.<sup>a</sup> edición<sup>390</sup>. Existe una actualización reciente que incluye la evidencia existente con los anticoagulantes orales de acción directa, pero solo se contemplan en la trombosis venosa profunda de extremidades inferiores y la embolia de pulmón<sup>393</sup>. En trombosis espláncicas las recomendaciones vigentes siguen siendo las de la 9.<sup>a</sup> edición<sup>390</sup>. Estas guías, en trombosis espláncica solo incluyen las HBPM y fondaparinux como tratamiento inicial. Son anticoagulantes que potencian el efecto anticoagulante de la antitrombina inhibiendo el factor Xa y la trombina (fondaparinux solo anti-Xa). Como tratamiento a largo plazo contemplan los antagonistas de la vitamina K.

#### Heparinas

La heparina no fraccionada es eficaz en el tratamiento inicial, pero presenta mayor riesgo de trombocitopenia y osteoporosis; necesita monitorización mediante tiempo de tromboplastina parcial activado (APTT) y los rangos terapéuticos no están bien estandarizados. Debido a estas limitaciones es preferible el uso de HBPM, que pueden administrarse de manera subcutánea 1 o 2 veces al día y no precisan monitorización rutinaria, excepto en algunos casos (embarazo, insuficiencia renal y obesos)<sup>394</sup>.

El mayor problema en estos pacientes es que el efecto de estos fármacos depende de la antitrombina, que es de síntesis hepática y está disminuida en pacientes con enfermedad avanzada. Esto hace que se plantee la cuestión de si es necesaria la monitorización en estos pacientes para ajustar la dosis, aunque no hay evidencia suficiente que aconseje ajustar las dosis según niveles anti-Xa<sup>395,396</sup>.

### Antagonistas de la vitamina K

Los antagonistas de la vitamina K (AVK) son fármacos cumarínicos que interfieren en la carboxilación de los factores vitamina K-dependientes (factor VII, IX, X y protrombina) y de los anticoagulantes proteínas C y S. Su margen terapéutico es estrecho y precisan monitorización periódica para ajustar su dosis<sup>397</sup>. Además, existen importantes variaciones interindividuales debido a polimorfismos genéticos e interacciones medicamentosas o dietéticas que hacen que su manejo sea complejo. El test de elección para monitorizar su efecto es el tiempo de protrombina, expresado como INR. La INR incluye un ajuste que hace que sea independiente del instrumento de medición o del reactivo utilizado<sup>398</sup>. Este ajuste determina que los valores de tiempo de protrombina expresados como INR solo sean aplicables a pacientes que reciben AVK y no para pacientes hepatópatas o con déficit de factores por diversas causas (consumo, pérdida por hemorragia, hereditarios). El rango terapéutico en pacientes con tromboembolismo venoso (incluyendo la trombosis de venas espláncicas) está entre un INR de 2 a 3.

La principal preocupación del uso de AVK en la hepatopatía es la posibilidad de que el tiempo de protrombina basal esté prolongado. Esto implicaría una posible infradosificación, aunque no hay estudios al respecto. Además, el tiempo de protrombina basal puede variar en la evolución de la hepatopatía e incrementar la inestabilidad de los controles. En pacientes hepatópatas el uso de AVK es complejo y puede estar comprometidas su eficacia y su seguridad.

### Anticoagulantes orales directos

Son anticoagulantes orales que ejercen su acción mediante la inhibición específica de factores de la coagulación. Dabigatrán inhibe la trombina y rivaroxabán, apixabán y edoxabán inhiben el factor X activado. Tienen una semivida corta y un rápido inicio de acción, su farmacocinética es previsible, no precisan monitorización rutinaria, tienen pocas interacciones farmacológicas y no se ven influidos por la ingesta, por lo que tienen ventajas sobre los AVK. Recientemente se han aprobado en el tratamiento inicial y a largo plazo del tromboembolismo venoso con un perfil de eficacia similar al del tratamiento convencional, aunque con mejor perfil de seguridad<sup>393</sup>. Aunque pueden tener ventajas teóricas en pacientes con hepatopatía, los cirróticos han sido excluidos de los ensayos clínicos principales, por lo que no deben utilizarse por el momento. En las trombosis espláncicas existe algún caso tratado de manera excepcional, pero no deben utilizarse hasta que exista más información específica en estos pacientes.

### Recomendaciones

- En los casos en los que se encuentre indicado el tratamiento anticoagulante se recomienda iniciar el mismo con HBPM.
- La HBPM se utiliza con dosis fijas en profilaxis o ajustadas al peso en dosis terapéuticas.
- En los pacientes bajo tratamiento con HBPM se debe vigilar la aparición de trombocitopenia. No es necesario monitorizar los niveles anti-Xa, salvo en embarazadas, pacientes obesos o con insuficiencia renal.

- Se recomienda considerar la interrupción temporal de la anticoagulación antes de la realización de procedimientos invasivos, incluida la paracentesis.
- La duración del tratamiento anticoagulante debe ser al menos de 6 meses.
- Una vez realizada la profilaxis de sangrado gastrointestinal se recomienda considerar anticoagulación permanente en los pacientes con situaciones protrombóticas relevantes, historia compatible con isquemia intestinal o trombosis recurrente.
- En los pacientes con neoplasias mieloproliferativas subyacentes está indicada la anticoagulación a largo plazo.
- Si se considera la anticoagulación permanente, se recomienda el tratamiento con AVK, que deben administrarse a las dosis necesarias para mantener unos niveles INR entre 2-3, aunque en la cirrosis pueden no ser representativos.
- En la actualidad no existe evidencia suficiente sobre la eficacia y la seguridad de los anticoagulantes orales directos para recomendar su uso en pacientes con cirrosis o trombosis esplácnica.

## Conflicto de intereses

Los autores declaran no tener ningún conflicto de intereses.

## Bibliografía

- DeLeve LD, Valla D-C, Garcia-Tsao G. Vascular disorders of the liver. *Hepatology*. 2009;49:1729-64.
- Valla D-C. Hepatic venous outflow tract obstruction etiopathogenesis: Asia versus the West. *J Gastroenterol Hepatol*. 2004;19(s7):S204-11.
- Rajani R, Melin T, Björnsson E, Broomé U, Sangfelt P, Danielsson Å, et al. Budd-Chiari syndrome in Sweden: Epidemiology, clinical characteristics and survival – an 18-year experience. *Liver Int*. 2009;29:253-9.
- Okuda H, Yamagata H, Obata H, Iwata H, Sasaki R, Imai F, et al. Epidemiological and clinical features of Budd-Chiari syndrome in Japan. *J Hepatol*. 1995;22:1-9.
- Mahmoud AE, Mendoza A, Meshikhes AN, Olliff S, West R, Neuberger J, et al. Clinical spectrum, investigations and treatment of Budd-Chiari syndrome. *Q J Med*. 1996;89:37-43.
- Plessier A, Valla D-C. Budd-Chiari syndrome. *Semin Liver Dis*. 2008;28:259-69.
- Murad SD, Valla D-C, de Groen PC, Zeitoun G, Hopmans JAM, Haagsma EB, et al. Determinants of survival and the effect of portosystemic shunting in patients with Budd-Chiari syndrome. *Hepatology*. 2004;39:500-8.
- Darwish Murad S, Plessier A, Hernandez-Guerra M, Fabris F, Eapen CE, Bahr MJ, et al. Etiology, management, and outcome of the Budd-Chiari syndrome. *Ann Intern Med*. 2009;151:167-75.
- Ferral H, Behrens G, Lopera J. Budd-Chiari Syndrome. *Am J Roentgenol*. 2012;199:737-45.
- Fickert P, Ramschak H, Kenner L, Hoefler G, Hinterleitner T, Petritsch W, et al. Acute Budd-Chiari syndrome with fulminant hepatic failure in a pregnant woman with factor V Leiden mutation. *Gastroenterology*. 1996;111:1670-3.
- Hadengue A, Poliquin M, Vilgrain V, Belghiti J, Degott C, Erlinger S, et al. The changing scene of hepatic vein thrombosis: Recognition of asymptomatic cases. *Gastroenterology*. 1994;106:1042-7.
- Menon KVN, Shah V, Kamath PS. The Budd-Chiari syndrome. *N Engl J Med*. 2004;350:578-85.
- Mitchell MC, Boitnott JK, Kaufman S, Cameron JL, Maddrey WC. Budd-Chiari syndrome: etiology, diagnosis and management. *Medicine (Baltimore)*. 1982;61:199-218.
- Moucari R, Rautou P-E, Cazals-Hatem D, Geara A, Bureau C, Consigny Y, et al. Hepatocellular carcinoma in Budd-Chiari syndrome: Characteristics and risk factors. *Gut*. 2008;57:828-35.
- Janssen HL, Garcia-Pagan J-C, Elias E, Mentha G, Hadengue A, Valla D-C. Budd-Chiari syndrome: A review by an expert panel. *J Hepatol*. 2003;38:364-71.
- Cazals-Hatem D. Arterial and portal circulation and parenchymal changes in Budd-Chiari syndrome: A study in 17 explanted livers. *Hepatology*. 2003;37:510-9.
- Tang TJ, Batts KP, de Groen PC, van Hoek B, Haagsma EB, Hop WC, et al. The prognostic value of histology in the assessment of patients with Budd-Chiari syndrome. *J Hepatol*. 2001;35:338-43.
- Dilawari JB, Bamberg P, Chawla Y, Kaur U, Bhusnurmath SR, Malhotra HS, et al. Hepatic outflow obstruction (Budd-Chiari syndrome). Experience with 177 patients and a review of the literature. *Medicine (Baltimore)*. 1994;73:21-36.
- Cabot RC, Scully RE, Mark EJ, McNeely WF, McNeely BU, Gollan JL, et al. Case 51-1987. *N Engl J Med*. 1987;317:1587-96.
- Powell-Jackson PR, Melia W, Canalese J, Pickford RB, Portmann B, Williams R. Budd-Chiari syndrome: Clinical patterns and therapy. *Q J Med*. 1982;51:79-88.
- Gupta S, Blumgart LH, Hodgson HJ. Budd-Chiari syndrome: Long-term survival and factors affecting mortality. *Q J Med*. 1986;60:781-91.
- Murphy F, Steinberg H, Shires G, Martin L, Bernardino M. The Budd-Chiari syndrome: A review. *Am J Roentgenol*. 1986;147:9-15.
- Maddrey WC. Hepatic vein thrombosis (Budd-Chiari Syndrome). *Hepatology*. 1984;4(S1):445-65.
- Patel RK, Lea NC, Heneghan MA, Westwood NB, Milojkovic D, Thanigaikumar M, et al. Prevalence of the activating JAK2 tyrosine kinase mutation V617F in the Budd-Chiari syndrome. *Gastroenterology*. 2006;130:2031-8.
- Qi X, Yang Z, Bai M, Shi X, Han G, Fan D. Meta-analysis: The significance of screening for JAK2V617F mutation in Budd-Chiari syndrome and portal venous system thrombosis. *Aliment Pharmacol Ther*. 2011;33:1087-103.
- Klampfl T, Gisslinger H, Harutyunyan AS, Nivarthi H, Rumi E, Milosevic JD, et al. Somatic mutations of calreticulin in myeloproliferative neoplasms. *N Engl J Med*. 2013;369:2379-90.
- Nangalia J, Massie CE, Baxter EJ, Nice FL, Gundem G, Wedge DC, et al. Somatic CALR mutations in myeloproliferative neoplasms with nonmutated JAK2. *N Engl J Med*. 2013;369:2391-405.
- Turon F, Cervantes F, Colomer D, Baiges A, Hernández-Gea V, García-Pagán JC. Role of calreticulin mutations in the aetiological diagnosis of splanchnic vein thrombosis. *J Hepatol*. 2015;62:72-4.
- Plompen EPC, Valk PJM, Chu I, Murad SD, Plessier A, Turon F, et al. Somatic calreticulin mutations in patients with Budd-Chiari syndrome and portal vein thrombosis. *Haematologica*. 2015;100:e226-8.
- Valla D, Le MG, Poynard T, Zucman N, Rueff B, Benhamou JP. Risk of hepatic vein thrombosis in relation to recent use of oral contraceptives. A case-control study. *Gastroenterology*. 1986;90:807-11.
- Lewis JH, Tice HL, Zimmerman HJ. Budd-Chiari syndrome associated with oral contraceptive steroids. Review of treatment of 47 cases. *Dig Dis Sci*. 1983;28:673-83.
- Lalonde G, Théoret G, Daloze P, Bettez P, Katz SS. Inferior vena cava stenosis and Budd-Chiari syndrome in a woman taking oral contraceptives. *Gastroenterology*. 1982;82:1452-6.



33. Khuroo MS, Datta DV. Budd-Chiari syndrome following pregnancy. Report of 16 cases, with roentgenologic, hemodynamic and histologic studies of the hepatic outflow tract. *Am J Med.* 1980;68:113–21.
34. Perarnau J-M, Bacq Y. Hepatic vascular involvement related to pregnancy, oral contraceptives, and estrogen replacement therapy. *Semin Liver Dis.* 2008;28:315–27.
35. Zeitoun G, Escolano S, Hadengue A, Azar N, el Younsi M, Mallet A, et al. Outcome of Budd-Chiari syndrome: A multivariate analysis of factors related to survival including surgical portosystemic shunting. *Hepatology.* 1999;30:84–9.
36. Garcia-Pagán JC, Heydtmann M, Raffa S, Plessier A, Murad S, Fabris F, et al. TIPS for Budd-Chiari syndrome: Long-term results and prognostic factors in 124 patients. *Gastroenterology.* 2008;135:808–15.
37. Qi X, Ren W, Wang Y, Guo X, Fan D. Survival and prognostic indicators of Budd-Chiari syndrome: A systematic review of 79 studies. *Expert Rev Gastroenterol Hepatol.* 2015;4124:1–11.
38. Rautou P, Moucari R, Escolano S, Cazals-Hatem D, Denié C, Chagneau-Derode C, et al. Prognostic indices for Budd-Chiari syndrome: Valid for clinical studies but insufficient for individual management. *Am J Gastroenterol.* 2009;104:1140–6.
39. Seijo S, Plessier A, Hoekstra J, dell'Era A, Mandair D, Rifai K, et al. Good long-term outcome of Budd-Chiari syndrome with a step-wise management. *Hepatology.* 2013;57:1962–8.
40. Min AD, Atillasoy EO, Schwartz ME, Thiim M, Miller CM, Bodenheimer HC. Reassessing the role of medical therapy in the management of hepatic vein thrombosis. *Liver Transplant Surg.* 1997;3:423–9.
41. European Association for the Study of the Liver. EASL Clinical Practice Guidelines: Vascular diseases of the liver. *J Hepatol.* 2016;64:179–202.
42. Raju GS, Felver M, Olin JW, Satti SD. Thrombolysis for acute Budd-Chiari syndrome: Case report and literature review. *Am J Gastroenterol.* 1996;91:1262–3.
43. Sharma S, Texeira A, Texeira P, Elias E, Wilde J, Olliff S. Pharmacological thrombolysis in Budd Chiari syndrome: A single centre experience and review of the literature. *J Hepatol.* 2004;40:172–80.
44. Cui Y-F, Fu Y-F, Li D-C, Xu H. Percutaneous recanalization for hepatic vein-type Budd-Chiari syndrome: Long-term patency and survival. *Hepatol Int.* 2016;10:363–9.
45. Shalimar, Kumar A, Kedia S, Sharma H, Gamanagatti SR, Gulati GS, et al. Hepatic venous outflow tract obstruction: Treatment outcomes and development of a new prognostic score. *Aliment Pharmacol Ther.* 2016;43:1154–67.
46. Orloff MJ, Daily PO, Orloff SL, Girard B, Orloff MS. A 27-year experience with surgical treatment of Budd-Chiari syndrome. *Ann Surg.* 2000;232:340–52.
47. Panis Y, Belghiti J, Valla D, Benhamou JP, Fékété F. Portosystemic shunt in Budd-Chiari syndrome: Long-term survival and factors affecting shunt patency in 25 patients in Western countries. *Surgery.* 1994;115:276–81.
48. Orloff MJ, Orloff MS, Daily PO. Long-term results of treatment of Budd-Chiari syndrome with portal decompression. *Arch Surg.* 1992;127:1182–7.
49. Hernández-Guerra M, Turnes J, Rubinstein P, Olliff S, Elias E, Bosch J, et al. PTFE-covered stents improve TIPS patency in Budd-Chiari syndrome. *Hepatology.* 2004;40:1197–202.
50. Tripathi D, MacNicholas R, Kothari C, Sunderraj L, al-Hilou H, Rangarajan B, et al. Good clinical outcomes following transjugular intrahepatic portosystemic stent-shunts in Budd-Chiari syndrome. *Aliment Pharmacol Ther.* 2014;39:864–72.
51. Ulrich F, Pratschke J, Neumann U, Pascher A, Puhl G, Fellmer P, et al. Eighteen years of liver transplantation experience in patients with advanced Budd-Chiari syndrome. *Liver Transplant.* 2008;14:144–50.
52. Schouten JNL, Garcia-Pagan JC, Valla DC, Janssen HLA. Idiopathic noncirrhotic portal hypertension. *Hepatology.* 2011;54:1071–81.
53. Hillaire S, Bonte E, Denninger M-H, Casadevall N, Cadranet J-F, Lebrec D, et al. Idiopathic non-cirrhotic intrahepatic portal hypertension in the West: A re-evaluation in 28 patients. *Gut.* 2002;51:275–80.
54. Eapen CE, Nightingale P, Hubscher SG, Lane PJ, Plant T, Velissaris D, et al. Non-cirrhotic intrahepatic portal hypertension: Associated gut diseases and prognostic factors. *Dig Dis Sci.* 2011;56:227–35.
55. Moran CA, Mullick FG, Ishak KG. Nodular regenerative hyperplasia of the liver in children. *Am J Surg Pathol.* 1991;15:449–54.
56. Vilarinho S, Sari S, Yilmaz G, Stiegler AL, Boggon TJ, Jain D, et al. Recurrent recessive mutation in deoxyguanosine kinase causes idiopathic noncirrhotic portal hypertension. *Hepatology.* 2016;63:1977–86.
57. Koot BGP, Alders M, Verheij J, Beuers U, Cobben JM. A de novo mutation in KCNN3 associated with autosomal dominant idiopathic non-cirrhotic portal hypertension. *J Hepatol.* 2016;64:974–7.
58. Sarin SK, Kumar A, Chawla YK, Bajjal SS, Dhiman RK, Jafri W, et al. Noncirrhotic portal fibrosis/idiopathic portal hypertension: APASL recommendations for diagnosis and treatment. *Hepatol Int.* 2007;1:398–413.
59. Krasinskas AM, Eghtesad B, Kamath PS, Demetris AJ, Abraham SC. Liver transplantation for severe intrahepatic noncirrhotic portal hypertension. *Liver Transplant.* 2005;11:627–34.
60. Siramolpiwat S, Seijo S, Miquel R, Berzigotti A, Garcia-Criado A, Darnell A, et al. Idiopathic portal hypertension: Natural history and long-term outcome. *Hepatology.* 2014;59:2276–85.
61. Schouten JNL, Nevens F, Hansen B, Laleman W, den Born M, Komuta M, et al. Idiopathic noncirrhotic portal hypertension is associated with poor survival: Results of a long-term cohort study. *Aliment Pharmacol Ther.* 2012;35:1424–33.
62. Chang P-E, Miquel R, Blanco J-L, Laguno M, Bruguera M, Abraldes J-G, et al. Idiopathic portal hypertension in patients with HIV infection treated with highly active antiretroviral therapy. *Am J Gastroenterol.* 2009;104:1707–14.
63. Seijo S, Lozano JJ, Alonso C, Reverter E, Miquel R, Abraldes JG, et al. Metabolomics discloses potential biomarkers for the noninvasive diagnosis of idiopathic portal hypertension. *Am J Gastroenterol.* 2013;108:926–32.
64. Chawla YK, Dilawari JB, Dhiman RK, Goenka MK, Bhasin DK, Kochhar R, et al. Sclerotherapy in noncirrhotic portal fibrosis. *Dig Dis Sci.* 1997;42:1449–53.
65. Bhargava DK, Dasarathy S, Sundaram KR, Ahuja RK. Efficacy of endoscopic sclerotherapy on long-term management of oesophageal varices: A comparative study of results in patients with cirrhosis of the liver, non-cirrhotic portal fibrosis (NCPF) and extrahepatic portal venous obstruction (EHO). *J Gastroenterol Hepatol.* 1991;6:471–5.
66. Bissonnette J, Garcia-Pagán JC, Albillos A, Turon F, Ferreira C, Tellez L, et al. Role of the transjugular intrahepatic portosystemic shunt in the management of severe complications of portal hypertension in idiopathic noncirrhotic portal hypertension. *Hepatology.* 2016;64:224–31.
67. Karagul S, Yagci MA, Tardu A, Ertugrul I, Kirmizi S, Sumer F, et al. Portosystemic shunt surgery in patients with idiopathic noncirrhotic portal hypertension. *Ann Transplant.* 2016;21:317–20.
68. Rajani R, Björnsson E, Bergquist A, Danielsson Å, Gustavsson A, Grip O, et al. The epidemiology and clinical features of portal vein thrombosis: A multicentre study. *Aliment Pharmacol Ther.* 2010;32:1154–62.
69. Sarin SK, Kumar A. Noncirrhotic portal hypertension. *Clin Liver Dis.* 2006;10:627–51.

70. Kumar S, Sarr MG, Kamath PS. Mesenteric venous thrombosis. *N Engl J Med*. 2001;345:1683–8.
71. Clavien P-A. Diagnosis and management of mesenteric infarction. *Br J Surg*. 1990;77:601–3.
72. de Franchis R. Expanding consensus in portal hypertension: Report of the Baveno VI Consensus Workshop: Stratifying risk and individualizing care for portal hypertension. *J Hepatol*. 2015;63:743–52.
73. Sogaard KK, Astrup LB, Vilstrup H, Gronbaek H. Portal vein thrombosis; risk factors, clinical presentation and treatment. *BMC Gastroenterol*. 2007;7:34.
74. Sarin SK, Sollano JD, Chawla YK, Amarapurkar D, Hamid S, Hashizume M, et al. Consensus on extra-hepatic portal vein obstruction. *Liver Int*. 2006;26:512–9.
75. Plessier A, Darwish-Murad S, Hernandez-Guerra M, Consigny Y, Fabris F, Trebicka J, et al. Acute portal vein thrombosis unrelated to cirrhosis: A prospective multicenter follow-up study. *Hepatology*. 2010;51:210–8.
76. Choudhry AJ, Baghdadi YMK, Amr MA, Alzghari MJ, Jenkins DH, Zielinski MD. Pylephlebitis: A review of 95 cases. *J Gastrointest Surg*. 2016;20:656–61.
77. Kanellopoulou T, Alexopoulou A, Theodossiades G, Koskinas J, Archimandritis AJ. Pylephlebitis: An overview of non-cirrhotic cases and factors related to outcome. *Scand J Infect Dis*. 2010;42:804–11.
78. Condat B, Pessione F, Denninger MH, Hillaire S, Valla D. Recent portal or mesenteric venous thrombosis: Increased recognition and frequent recanalization on anticoagulant therapy. *Hepatology*. 2000;32:466–70.
79. Chawla YK, Bodh V. Portal vein thrombosis. *J Clin Exp Hepatol*. 2015;5:22–40.
80. Turnes J, García-Pagán JC, González M, Aracil C, Calleja JL, Ripoll C, et al. Portal hypertension-related complications after acute portal vein thrombosis: Impact of early anticoagulation. *Clin Gastroenterol Hepatol*. 2008;6:1412–7.
81. Mínguez B, García-Pagán JC, Bosch J, Turnes J, Alonso J, Rovira A, et al. Noncirrhotic portal vein thrombosis exhibits neuropsychological and MR changes consistent with minimal hepatic encephalopathy. *Hepatology*. 2006;43:707–14.
82. Tessler FN, Gehring BJ, Gomes AS, Perrella RR, Ragavendra N, Busuttill RW, et al. Diagnosis of portal vein thrombosis: Value of color Doppler imaging. *Am J Roentgenol*. 1991;157:293–6.
83. Ueno N, Sasaki A, Tomiyama T, Tano S, Kimura K. Color Doppler ultrasonography in the diagnosis of cavernous transformation of the portal vein. *J Clin Ultrasound*. 1997;25:227–33.
84. Van Gansbeke D, Avni E, Delcour C, Engelholm L, Struyven J. Sonographic features of portal vein thrombosis. *Am J Roentgenol*. 1985;144:749–52.
85. Taylor CR. Computed tomography in the evaluation of the portal venous system. *J Clin Gastroenterol*. 1992;14:167–72.
86. Marn CS, Francis IR. CT of portal venous occlusion. *Am J Roentgenol*. 1992;159:717–26.
87. Berzigotti A, García-Criado A, Darnell A, García-Pagán J-C. Imaging in clinical decision-making for portal vein thrombosis. *Nat Rev Gastroenterol Hepatol*. 2014;11:308–16.
88. Condat B, Valla D. Nonmalignant portal vein thrombosis in adults. *Nat Clin Pract Gastroenterol Hepatol*. 2006;3:505–15.
89. Llop E, Seijo S. Actuación ante la trombosis portal no cirrótica no tumoral. *Gastroenterol Hepatol*. 2016;39:403–10.
90. García-Pagán J, Hernández-Guerra M, Bosch J. Extrahepatic portal vein thrombosis. *Semin Liver Dis*. 2008;28:282–92.
91. D'Amico M, Sammarco P, Pasta L. Thrombophilic genetic factors PAI-1, MTHFR C677T, V Leiden 506Q, and prothrombin 20210A in noncirrhotic portal vein thrombosis and Budd-Chiari syndrome in a Caucasian population. *Int J Vasc Med*. 2013;2013:1–5.
92. Harmanci O, Ersoy O, Gurgey A, Buyukasik Y, Gedikoglu G, Balkanci F, et al. The etiologic distribution of thrombophilic factors in chronic portal vein thrombosis. *J Clin Gastroenterol*. 2007;41:521–7.
93. Bureau C, Laurent J, Robic MA, Christol C, Guillaume M, Ruidavets JB, et al. Central obesity is associated with non-cirrhotic portal vein thrombosis. *J Hepatol*. 2016;64:427–32.
94. Noronha Ferreira C, Seijo S, Plessier A, Silva-Junior G, Turon F, Rautou P-E, et al. Natural history and management of esophago-gastric varices in chronic non-cirrhotic non-tumoral portal vein thrombosis. *Hepatology*. 2016;63:1640–50.
95. Dhiman RK, Saraswat VA, Valla DC, Chawla Y, Behera A, Varma V, et al. Portal cavernoma cholangiopathy: Consensus Statement of a Working Party of the Indian National Association for Study of the Liver. *J Clin Exp Hepatol*. 2014;4 Suppl 1:S2–14.
96. Llop E, de Juan C, Seijo S, García-Criado A, Abralde JG, Bosch J, et al. Portal cholangiopathy: Radiological classification and natural history. *Gut*. 2011;60:853–60.
97. Condat B. Portal cavernoma-associated cholangiopathy: A clinical and MR cholangiography coupled with MR portography imaging study. *Hepatology*. 2003;37:1302–8.
98. Chandra R, Kapoor D, Tharakan A, Chaudhary A, Sarin SK. Portal biliopathy. *J Gastroenterol Hepatol*. 2001;16:1086–92.
99. Hall TC, Garcea G, Metcalfe M, Bilku D, Dennison AR. Management of acute non-cirrhotic and non-malignant portal vein thrombosis: A systematic review. *World J Surg*. 2011;35:2510–20.
100. Hall TC, Garcea G, Metcalfe M, Bilk D, Rajesh A, Dennison A. Impact of anticoagulation on outcomes in acute non-cirrhotic and non-malignant portal vein thrombosis: A retrospective observational study. *Hepatogastroenterology*. 2013;60:311–7.
101. Smalberg JH, Spaander MVMCW, Jie K-SG, Pattynama PMT, van Buuren HR, van den Berg B, et al. Risks and benefits of transcatheter thrombolytic therapy in patients with splanchnic venous thrombosis. *Thromb Haemost*. 2008;100:1084–8.
102. Ferro C, Rossi UG, Bovio G, Dahamane M, Centanaro M. Transjugular intrahepatic portosystemic shunt, mechanical aspiration thrombectomy, and direct thrombolysis in the treatment of acute portal and superior mesenteric vein thrombosis. *Cardiovasc Intervent Radiol*. 2007;30:1070–4.
103. Hollingshead M, Burke CT, Mauro MA, Weeks SM, Dixon RG, Jaques PF. Transcatheter thrombolytic therapy for acute mesenteric and portal vein thrombosis. *J Vasc Interv Radiol*. 2005;16:651–61.
104. Liu F-Y, Wang M-Q, Duan F, Wang Z-J, Song P. Interventional therapy for symptomatic-benign portal vein occlusion. *Hepatogastroenterology*. 2010;57:1367–74.
105. Wang MQ, Liu FY, Duan F, Wang ZJ, Song P, Fan QS. Acute symptomatic mesenteric venous thrombosis: Treatment by catheter-directed thrombolysis with transjugular intrahepatic route. *Abdom Imaging*. 2011;36:390–8.
106. Malkowski P, Pawlak J, Michalowicz B, Szczerban J, Wroblewski T, Leowska E, et al. Thrombolytic treatment of portal thrombosis. *Hepatogastroenterology*. 2003;50:2098–100.
107. Cao G, Ko G-Y, Sung K-B, Yoon H-K, Gwon D Il, Kim J-H. Treatment of postoperative main portal vein and superior mesenteric vein thrombosis with balloon angioplasty and/or stent placement. *Acta Radiol*. 2013;54:526–32.
108. Spaander MCW, Hoekstra J, Hansen BE, van Buuren HR, Leebeek FWG, Janssen HLa. Anticoagulant therapy in patients with non-cirrhotic portal vein thrombosis: Effect on new thrombotic events and gastrointestinal bleeding. *J Thromb Haemost*. 2013;11:452–9.
109. Condat B, Pessione F, Hillaire S, Denninger M-H, Guillin M-C, Poliquin M, et al. Current outcome of portal vein thrombosis in adults: Risk and benefit of anticoagulant therapy. *Gastroenterology*. 2001;120:490–7.
110. Francoz C, Valla D, Durand F. Portal vein thrombosis, cirrhosis, and liver transplantation. *J Hepatol*. 2012;57:203–12.

111. Qi X, Han G, Yin Z, He C, Wang J, Guo W, et al. Transjugular intrahepatic portosystemic shunt for portal cavernoma with symptomatic portal hypertension in non-cirrhotic patients. *Dig Dis Sci*. 2012;57:1072–82.
112. Senzolo M, Patch D, Cholongitas E, Burroughs AK. Transjugular intrahepatic portosystemic shunt for portal vein thrombosis with and without underlying cirrhosis. *Cardiovasc Intervent Radiol*. 2007;30:545.
113. Orloff MJ, Orloff MS, Orloff SL, Orloff LA, Daily PO, Girard B, et al. Unshuntable extrahepatic portal hypertension revisited: 43 years' experience with radical esophagogastrectomy treatment of bleeding esophagogastric varices. *Am J Surg*. 2014;207:46–52.
114. Mack CL. Surgically restoring portal blood flow to the liver in children with primary extrahepatic portal vein thrombosis improves fluid neurocognitive ability. *Pediatrics*. 2006;117:e405–12.
115. Superina RA, Alonso EM. Medical and surgical management of portal hypertension in children. *Curr Treat Options Gastroenterol*. 2006;9:432–43.
116. Varma V, Behera A, Kaman L, Chattopadhyay S, Nundy S. Surgical management of portal cavernoma cholangiopathy. *J Clin Exp Hepatol*. 2014;4 Suppl 1:S77–84.
117. Denninger M-H, Chaït Y, Casadevall N, Hillaire S, Guillin M-C, Bezeaud A, et al. Cause of portal or hepatic venous thrombosis in adults: The role of multiple concurrent factors. *Hepatology*. 2000;31:587–91.
118. Tripodi A, Mannucci PM. The coagulopathy of chronic liver disease. *N Engl J Med*. 2011;365:147–56.
119. Northup PG, McMahon MM, Ruhl AP, Altschuler SE, Volk-Bednarz A, Caldwell SH, et al. Coagulopathy does not fully protect hospitalized cirrhosis patients from peripheral venous thromboembolism. *Am J Gastroenterol*. 2006;101:1524–8.
120. Søgaard KK, Horváth-Puhó E, Grønbaek H, Jepsen P, Vilstrup H, Sørensen HT. Risk of venous thromboembolism in patients with liver disease: A nationwide population-based case-control study. *Am J Gastroenterol*. 2009;104:96–101.
121. Rodríguez-Castro KI, Porte RJ, Nadal E, Germani G, Burra P, Senzolo M. Management of nonneoplastic portal vein thrombosis in the setting of liver transplantation. *Transplant J*. 2012;94:1145–53.
122. Francoz C. Splanchnic vein thrombosis in candidates for liver transplantation: Usefulness of screening and anticoagulation. *Gut*. 2005;54:691–7.
123. Zocco MA, di Stasio E, de Cristofaro R, Novi M, Ainora ME, Ponziani F, et al. Thrombotic risk factors in patients with liver cirrhosis: Correlation with MELD scoring system and portal vein thrombosis development. *J Hepatol*. 2009;51:682–9.
124. Nery F, Chevret S, Condat B, de Raucourt E, Boudaoud L, Rautou P-E, et al. Causes and consequences of portal vein thrombosis in 1,243 patients with cirrhosis: Results of a longitudinal study. *Hepatology*. 2015;61:660–7.
125. Violi F, Corazza RG, Caldwell SH, Perticone F, Gatta A, Angelico M, et al. Portal vein thrombosis relevance on liver cirrhosis: Italian Venous Thrombotic Events Registry. *Intern Emerg Med*. 2016;11:1059–66.
126. Ögren M. Portal vein thrombosis: Prevalence, patient characteristics and lifetime risk: A population study based on 23 796 consecutive autopsies. *World J Gastroenterol*. 2006;12:2115.
127. Amitrano L, Guardascione MA, Scaglione M, Menchise A, Martino R, Manguso F, et al. Splanchnic vein thrombosis and variceal rebleeding in patients with cirrhosis. *Eur J Gastroenterol Hepatol*. 2012;24:1381–5.
128. Augustin S, Altamirano J, González A, Dot J, Abu-Suboh M, Armengol JR, et al. Effectiveness of combined pharmacologic and ligation therapy in high-risk patients with acute esophageal variceal bleeding. *Am J Gastroenterol*. 2011;106:1787–95.
129. D'Amico G. Upper digestive bleeding in cirrhosis. Post-therapeutic outcome and prognostic indicators. *Hepatology*. 2003;38:599–612.
130. Amitrano L, Guardascione MA, Brancaccio V, Margaglione M, Manguso F, Iannaccone L, et al. Risk factors and clinical presentation of portal vein thrombosis in patients with liver cirrhosis. *J Hepatol*. 2004;40:736–41.
131. Englesbe MJ, Kubus J, Muhammad W, Sonnenday CJ, Welling T, Punch JD, et al. Portal vein thrombosis and survival in patients with cirrhosis. *Liver Transplant*. 2010;16:83–90.
132. Tripodi A, Primignani M, Chantarangkul V, dell'Era A, Clerici M, de Franchis R, et al. An imbalance of pro- vs anti-coagulation factors in plasma from patients with cirrhosis. *Gastroenterology*. 2009;137:2105–11.
133. Amitrano L, Brancaccio V, Guardascione MA, Margaglione M, Iannaccone L, D'Andrea G, et al. Inherited coagulation disorders in cirrhotic patients with portal vein thrombosis. *Hepatology*. 2000;31:345–8.
134. Erkan O, Bozdayi AM, Disibeyaz S, Oguz D, Ozcan M, Bahar K, et al. Thrombophilic gene mutations in cirrhotic patients with portal vein thrombosis. *Eur J Gastroenterol Hepatol*. 2005;17:339–43.
135. Amitrano L, Brancaccio V, Guardascione MA, Margaglione M, Sacco M, Martino R, et al. Portal vein thrombosis after variceal endoscopic sclerotherapy in cirrhotic patients: Role of genetic thrombophilia. *Endoscopy*. 2002;34:535–8.
136. Tublin ME, Dodd GD, Baron RL. Benign and malignant portal vein thrombosis: Differentiation by CT characteristics. *Am J Roentgenol*. 1997;168:719–23.
137. Rossi S, Rosa L, Ravetta V, Cascina A, Quaretti P, Azzaretti A, et al. Contrast-enhanced versus conventional and color doppler sonography for the detection of thrombosis of the portal and hepatic venous systems. *Am J Roentgenol*. 2006;186:763–73.
138. Luca A, Caruso S, Milazzo M, Marrone G, Mamone G, Crinò F, et al. Natural course of extrahepatic nonmalignant partial portal vein thrombosis in patients with cirrhosis. *Radiology*. 2012;265:124–32.
139. John BV, Konjeti R, Aggarwal A, Lopez R, Atreja A, Miller C, et al. Impact of untreated portal vein thrombosis on pre and post liver transplant outcomes in cirrhosis. *Ann Hepatol*. 2013;12:952–8.
140. Senzolo M, Sartori TM, Rossetto V, Burra P, Cillo U, Boccagni P, et al. Prospective evaluation of anticoagulation and transjugular intrahepatic portosystemic shunt for the management of portal vein thrombosis in cirrhosis. *Liver Int*. 2012;32:919–27.
141. Villa E, Cammà C, Marietta M, Luongo M, Critelli R, Colopi S, et al. Enoxaparin prevents portal vein thrombosis and liver decompensation in patients with advanced cirrhosis. *Gastroenterology*. 2012;143:1253–60, e1–4.
142. Amitrano L, Guardascione MA, Menchise A, Martino R, Scaglione M, Giovine S, et al. Safety and efficacy of anticoagulation therapy with low molecular weight heparin for portal vein thrombosis in patients with liver cirrhosis. *J Clin Gastroenterol*. 2010;44:448–51.
143. Delgado MG, Seijo S, Yepes I, Achécar L, Catalina MV, García-Criado A, et al. Efficacy and safety of anticoagulation on patients with cirrhosis and portal vein thrombosis. *Clin Gastroenterol Hepatol*. 2012;10:776–83.
144. Werner KT, Sando S, Carey EJ, Vargas HE, Byrne TJ, Douglas DD, et al. Portal vein thrombosis in patients with end stage liver disease awaiting liver transplantation: Outcome of anticoagulation. *Dig Dis Sci*. 2013;58:1776–80.
145. Senzolo M, Riva N, Dentali F, Bang SM, Martinelli I, Schulman S, et al. PS064-Long term outcome of splanchnic vein thrombosis in cirrhosis. *J Hepatol*. 2016;64:S168.
146. Cerini F, Gonzalez JM, Torres F, Puente A, Casas M, Vinaixa C, et al. Impact of anticoagulation on upper-gastrointestinal

- bleeding in cirrhosis. A retrospective multicenter study. *Hepatology*. 2015;62:575–83.
147. Martinez M, Tandra A, Vuppalachchi R. Treatment of acute portal vein thrombosis by nontraditional anticoagulation. *Hepatology*. 2014;60:425–6.
  148. Intagliata NM, Maitland H, Northup PG, Caldwell SH. Treating thrombosis in cirrhosis patients with new oral agents: Ready or not? *Hepatology*. 2015;61:738–9.
  149. Intagliata NM, Henry ZH, Maitland H, Shah NL, Argo CK, Northup PG, et al. Direct oral anticoagulants in cirrhosis patients pose similar risks of bleeding when compared to traditional anticoagulation. *Dig Dis Sci*. 2016;61:1721–7.
  150. Senzolo M, Tibbals J, Cholongitas E, Triantos CK, Burroughs AK, Patch D. Transjugular intrahepatic portosystemic shunt for portal vein thrombosis with and without cavernous transformation. *Aliment Pharmacol Ther*. 2006;23:767–75.
  151. Luca A, Miraglia R, Caruso S, Milazzo M, Sapere C, Maruzze-lli L, et al. Short- and long-term effects of the transjugular intrahepatic portosystemic shunt on portal vein thrombosis in patients with cirrhosis. *Gut*. 2011;60:846–52.
  152. Perarnau J-M, Bajou A, d'Alteroche L, Viguier J, Ayoub J. Feasibility and long-term evolution of TIPS in cirrhotic patients with portal thrombosis. *Eur J Gastroenterol Hepatol*. 2010;22:1093–8.
  153. Han G, Qi X, He C, Yin Z, Wang J, Xia J, et al. Transjugular intrahepatic portosystemic shunt for portal vein thrombosis with symptomatic portal hypertension in liver cirrhosis. *J Hepatol*. 2011;54:78–88.
  154. Senzolo M, Burra P, Patch D, Burroughs AK. Tips for portal vein thrombosis (pvt) in cirrhosis: Not only unblocking a pipe. *J Hepatol*. 2011;55:945–6.
  155. Vauthey JN, Tomczak RJ, Helmberger T, Gertsch P, Forsmark C, Caridi J, et al. The arterioportal fistula syndrome: Clinicopathologic features, diagnosis, and therapy. *Gastroenterology*. 1997;113:1390–401.
  156. Hernández M, González I, Llop E, Barrios C, Costero R, Calleja JL, et al. Arterioportal fistula, a rare cause of presinusoidal portal hypertension. *Gastroenterol Hepatol*. 2016;39:43–5.
  157. Okuda K, Musha H, Nakajima Y, Takayasu K, Suzuki Y, Morita M, et al. Frequency of intrahepatic arteriovenous fistula as a sequela to percutaneous needle puncture of the liver. *Gastroenterology*. 1978;74:1204–7.
  158. Hertzanu Y, Mendelsohn DB, Epstein BM. Massive arterioportal fistula in hepatocellular carcinoma. *Am J Gastroenterol*. 1984;79:403–5.
  159. Guzman EA, McCahill LE, Rogers FB. Arterioportal fistulas introduction of a novel classification with therapeutic implications. *J Gastrointest Surg*. 2006;10:543–50.
  160. Zhang D-Y, Weng S-Q, Dong L, Shen X-Z, Qu X-D. Portal hypertension induced by congenital hepatic arterioportal fistula: Report of four clinical cases and review of the literature. *World J Gastroenterol*. 2015;21:2229–35.
  161. Roman CF, Cha SD, Incarvito J, Cope C, Maranhao V. Transcatheter embolization of hepatic arteriovenous fistula in osler-weber-rendu disease — a case report. *Angiology*. 1987;38:484–8.
  162. Kahn T, Reiser M, Gmeinwieser J, Heuck A. The Ehlers-Danlos syndrome, type IV, with an unusual combination of organ malformations. *Cardiovasc Intervent Radiol*. 1988;11:288–91.
  163. Capron JP, Gineston JL, Remond A, Lallement PY, Delamarre J, Revert R, et al. Inferior mesenteric arteriovenous fistula associated with portal hypertension and acute ischemic colitis. Successful occlusion by intraarterial embolization with steel coils. *Gastroenterology*. 1984;86:351–5.
  164. Strodel WE, Eckhauser FE, Lemmer JH, Whitehouse WM, Williams DM. Presentation and perioperative management of arterioportal fistulas. *Arch Surg*. 1987;122:563–71.
  165. Lumsden AB, Allen RC, Sreeram S, Atta H, Salam A. Hepatic arterioportal fistula. *Am Surg*. 1993;59:722–6.
  166. Ahn J-H, Yu J-S, Hwang SH, Chung J-J, Kim JH, Kim KW. Non-tumorous arterioportal shunts in the liver: CT and MRI findings considering mechanisms and fate. *Eur Radiol*. 2010;20:385–94.
  167. Choi BI, Lee KH, Han JK, Lee JM. Hepatic arterioportal shunts: Dynamic CT and MR features. *Korean J Radiol*. 2002;3:1.
  168. Detry O, de Roover A, Delwaide J, Dondelinger RF, Meurisse M, Honoré P. Selective coil occlusion of a large arterioportal fistula in a liver graft. *Liver Transplant*. 2006;12:888–9.
  169. Hirakawa M. Clinical outcomes of symptomatic arterioportal fistulas after transcatheter arterial embolization. *World J Radiol*. 2013;5:33.
  170. Kumar A, Ahuja CK, Vyas S, Kalra N, Khandelwal N, Chawla Y, et al. Hepatic arteriovenous fistulae: Role of interventional radiology. *Dig Dis Sci*. 2012;57:2703–12.
  171. Stringer MD. The clinical anatomy of congenital portosystemic venous shunts. *Clin Anat*. 2008;21:147–57.
  172. Witters P, Maleux G, George C, Delcroix M, Hoffman I, Gewillig M, et al. Congenital veno-venous malformations of the liver: Widely variable clinical presentations. *J Gastroenterol Hepatol*. 2008;23 8 Pt 2:e390–4.
  173. Park JH, Cha SH, Han JK, Han MC. Intrahepatic portosystemic venous shunt. *Am J Roentgenol*. 1990;155:527–8.
  174. Hu G-H. Insight into congenital absence of the portal vein: Is it rare? *World J Gastroenterol*. 2008;14:5969.
  175. Morgan G, Superina R. Congenital absence of the portal vein: Two cases and a proposed classification system for portosystemic vascular anomalies. *J Pediatr Surg*. 1994;29:1239–41.
  176. Raskin NH, Price JB, Fishman RA. Portal-systemic encephalopathy due to congenital intrahepatic shunts. *N Engl J Med*. 1964;270:225–9.
  177. Chagnon SF, Vallee CA, Barge J, Chevalier LJ, le Gal J, Blery MV. Aneurysmal portahepatic venous fistula: Report of two cases. *Radiology*. 1986;159:693–5.
  178. Turkbey B, Karcaaltincaba M, Demir H, Akcoren Z, Yuce A, Haliloglu M. Multiple hyperplastic nodules in the liver with congenital absence of portal vein: MRI findings. *Pediatr Radiol*. 2006;36:445–8.
  179. Kim T, Murakami T, Sugihara E, Hori M, Wakasa K, Nakamura H. Hepatic nodular lesions associated with abnormal development of the portal vein. *Am J Roentgenol*. 2004;183:1333–8.
  180. Barton JW, Keller MS. Liver transplantation for hepatoblastoma in a child with congenital absence of the portal vein. *Pediatr Radiol*. 1989;20:113–4.
  181. Ohno T, Muneuchi J, Ihara K, Yuge T, Kanaya Y, Yamaki S, et al. Pulmonary hypertension in patients with congenital portosystemic venous shunt: A previously unrecognized association. *Pediatrics*. 2008;121:e892–9.
  182. Alvarez AE, Ribeiro AF, Hessel G, Baracat J, Ribeiro JD. Abernethy malformation: One of the etiologies of hepatopulmonary syndrome. *Pediatr Pulmonol*. 2002;34:391–4.
  183. Gallego C, Miralles M, Marín C, Muyor P, González G, García-Hidalgo E. Congenital hepatic shunts. *RadioGraphics*. 2004;24:755–72.
  184. Gitzelmann R, Forster I, Willi UV. Hypergalactosaemia in a newborn: Self-limiting intrahepatic portosystemic venous shunt. *Eur J Pediatr*. 1997;156:719–22.
  185. Franchi-Abella S, Branchereau S, Lambert V, Fabre M, Steimberg C, Losay J, et al. Complications of congenital portosystemic shunts in children: Therapeutic options and outcomes. *J Pediatr Gastroenterol Nutr*. 2010;51:1.
  186. Kim MJ, Ko JS, Seo JK, Yang HR, Chang JY, Kim GB, et al. Clinical features of congenital portosystemic shunt in children. *Eur J Pediatr*. 2012;171:395–400.
  187. Evans WN, Galindo A, Acherman RJ, Rothman A, Berthoty DP. Congenital portosystemic shunts and AMPLATZER vascular plug occlusion in newborns. *Pediatr Cardiol*. 2009;30:1083–8.

188. Lautz TB, Tantemsapya N, Rowell E, Superina RA. Management and classification of type II congenital portosystemic shunts. *J Pediatr Surg.* 2011;46:308–14.
189. Lam KC, Juttner HU, Reynolds TB. Spontaneous portosystemic shunt: Relationship to spontaneous encephalopathy and gastrointestinal hemorrhage. *Dig Dis Sci.* 1981;26:346–52.
190. Ohnishi K, Sato S, Saito M, Terabayashi H, Nakayama T, Saito M, et al. Clinical and portal hemodynamic features in cirrhotic patients having a large spontaneous splenorenal and/or gastrosplenic shunt. *Am J Gastroenterol.* 1986;81:450–5.
191. Riggio O, Efrati C, Catalano C, Pediconi F, Mecarelli O, Accornero N, et al. High prevalence of spontaneous portal-systemic shunts in persistent hepatic encephalopathy: A case-control study. *Hepatology.* 2005;42:1158–65.
192. European Association for the Study of the Liver, American Association for the Study of Liver Diseases. Hepatic encephalopathy in chronic liver disease: 2014 Practice Guideline by the European Association for the Study of the Liver and the American Association for the Study of Liver Diseases. *J Hepatol.* 2014;61:642–59.
193. Vilstrup H, Amodio P, Bajaj J, Cordoba J, Ferenci P, Mullen KD, et al. Hepatic encephalopathy in chronic liver disease: 2014 Practice Guideline by the American Association for the Study of Liver Diseases and the European Association for the Study of the Liver. *Hepatology.* 2014;60:715–35.
194. Laleman W, Simon-Talero M, Maleux G, Perez M, Ameloot K, Soriano G, et al. Embolization of large spontaneous portosystemic shunts for refractory hepatic encephalopathy: A multicenter survey on safety and efficacy. *Hepatology.* 2013;57:2448–57.
195. Lynn AM, Singh S, Congly SE, Khemani D, Johnson DH, Wiesner RH, et al. Embolization of portosystemic shunts for treatment of medically refractory hepatic encephalopathy. *Liver Transplant.* 2016;22:723–31.
196. Lenato GM, Guanti G. Hereditary haemorrhagic telangiectasia (HHT): Genetic and molecular aspects. *Curr Pharm Des.* 2006;12:1173–93.
197. Aassar OS, Friedman CM, White RI. The natural history of epistaxis in hereditary hemorrhagic telangiectasia. *Laryngoscope.* 1991;101:977–80.
198. Govani FS, Shovlin CL. Hereditary haemorrhagic telangiectasia: A clinical and scientific review. *Eur J Hum Genet.* 2009;17:860–71.
199. Lesca G, Genin E, Blachier C, Olivieri C, Coulet F, Brunet G, et al. Hereditary hemorrhagic telangiectasia: Evidence for regional founder effects of ACVRL1 mutations in French and Italian patients. *Eur J Hum Genet.* 2008;16:742–9.
200. Latino GA, Brown D, Glazier RH, Weyman JT, Faughnan ME. Targeting under-diagnosis in hereditary hemorrhagic telangiectasia: A model approach for rare diseases? *Orphanet J Rare Dis.* 2014;9:115.
201. Lux A, Müller R, Tulk M, Olivieri C, Zarrabeita R, Salonikios T, et al. HHT diagnosis by mid-infrared spectroscopy and artificial neural network analysis. *Orphanet J Rare Dis.* 2013;8:94.
202. Shovlin CL, Guttmacher AE, Buscarini E, Faughnan ME, Hyland RH, Westermann CJ, et al. Diagnostic criteria for hereditary hemorrhagic telangiectasia (Rendu-Osler-Weber syndrome). *Am J Med Genet.* 2000;91:66–7.
203. Faughnan ME, Palda VA, Garcia-Tsao G, Geisthoff UW, McDonald J, Proctor DD, et al. International guidelines for the diagnosis and management of hereditary haemorrhagic telangiectasia. *J Med Genet.* 2011;48:73–87.
204. Gougos A, Letarte M. Primary structure of endoglin, an RGD-containing glycoprotein of human endothelial cells. *J Biol Chem.* 1990;265:8361–4.
205. McDonald MT, Papenberg KA, Ghosh S, Glatfelter AA, Bieseker BB, Helmbold EA, et al. A disease locus for hereditary haemorrhagic telangiectasia maps to chromosome 9q33-34. *Nat Genet.* 1994;6:197–204.
206. McAllister KA, Grogg KM, Johnson DW, Gallione CJ, Baldwin MA, Jackson CE, et al. Endoglin, a TGF- $\beta$  binding protein of endothelial cells, is the gene for hereditary haemorrhagic telangiectasia type 1. *Nat Genet.* 1994;8:345–51.
207. Johnson DW, Berg JN, Gallione CJ, McAllister KA, Warner JP, Helmbold EA, et al. A second locus for hereditary hemorrhagic telangiectasia maps to chromosome 12. *Genome Res.* 1995;5:21–8.
208. Vincent P, Plauchu H, Hazan J, Faure S, Weissenbach J, Godet J. A third locus for hereditary haemorrhagic telangiectasia maps to chromosome 12q. *Hum Mol Genet.* 1995;4:945–9.
209. Gallione CJ, Repetto GM, Legius E, Rustgi AK, Schelley SL, Tejpar S, et al. A combined syndrome of juvenile polyposis and hereditary haemorrhagic telangiectasia associated with mutations in MADH4 (SMAD4). *Lancet.* 2004;363:852–9.
210. Canzonieri C, Centenara L, Ornati F, Pagella F, Matti E, Alvisi C, et al. Endoscopic evaluation of gastrointestinal tract in patients with hereditary hemorrhagic telangiectasia and correlation with their genotypes. *Genet Med.* 2014;16:3–10.
211. Cole SG. A new locus for hereditary haemorrhagic telangiectasia (HHT3) maps to chromosome 5. *J Med Genet.* 2005;42:577–82.
212. Bayrak-Toydemir P, McDonald J, Akarsu N, Toydemir RM, Calderon F, Tuncali T, et al. A fourth locus for hereditary hemorrhagic telangiectasia maps to chromosome 7. *Am J Med Genet A.* 2006;140:2155–62.
213. Wooderchak-Donahue WL, McDonald J, O'Fallon B, Upton PD, Li W, Roman BL, et al. BMP9 mutations cause a vascular anomaly syndrome with phenotypic overlap with hereditary hemorrhagic telangiectasia. *Am J Hum Genet.* 2013;93:530–7.
214. Guttmacher AE, Collins FS, Carmona RH. The family history—More important than ever. *N Engl J Med.* 2004;351:2333–6.
215. Fontalba A, Fernandez LA, García-Alegria E, Albiñana V, Garrido-Martin EM, Blanco FJ, et al. Mutation study of Spanish patients with hereditary hemorrhagic telangiectasia. *BMC Med Genet.* 2008;9:75.
216. Bayrak-Toydemir P, McDonald J, Markewitz B, Lewin S, Miller F, Chou L-S, et al. Genotype-phenotype correlation in hereditary hemorrhagic telangiectasia: Mutations and manifestations. *Am J Med Genet A.* 2006;140:463–70.
217. Letteboer TGW. Genotype-phenotype relationship in hereditary haemorrhagic telangiectasia. *J Med Genet.* 2005;43:371–7.
218. Garcia-Tsao G, Korzenik JR, Young L, Henderson KJ, Jain D, Byrd B, et al. Liver disease in patients with hereditary hemorrhagic telangiectasia. *N Engl J Med.* 2000;343:931–6.
219. Buscarini E, Plauchu H, Garcia Tsao G, White RI, Sabbà C, Miller F, et al. Liver involvement in hereditary hemorrhagic telangiectasia: Consensus recommendations. *Liver Int.* 2006;26:1040–6.
220. Buscarini E, Danesino C, Olivieri C, Lupinacci G, de Grazia F, Reduzzi L, et al. Doppler ultrasonographic grading of hepatic vascular malformations in hereditary hemorrhagic telangiectasia — Results of extensive screening. *Ultraschall Med.* 2004;25:348–55.
221. Buonamico P, Suppressa P, Lenato GM, Pasculli G, d'Ovidio F, Memeo M, et al. Liver involvement in a large cohort of patients with hereditary hemorrhagic telangiectasia: Echo-color-Doppler vs multislice computed tomography study. *J Hepatol.* 2008;48:811–20.
222. Ianora AAS, Memeo M, Sabbà C, Cirulli A, Rotondo A, Angelelli G. Hereditary hemorrhagic telangiectasia: Multi-detector row helical CT assessment of hepatic involvement. *Radiology.* 2004;230:250–9.
223. Shovlin CL. Hereditary haemorrhagic telangiectasia: Pathophysiology, diagnosis and treatment. *Blood Rev.* 2010;24:203–19.

224. Gincul R, Lesca G, Gelas-Dore B, Rollin N, Barthelet M, Dupuis-Girod S, et al. Evaluation of previously non-screened hereditary hemorrhagic telangiectasia patients shows frequent liver involvement and early cardiac consequences. *Hepatology*. 2008;48:1570–6.
225. Caselitz M. Sonographic criteria for the diagnosis of hepatic involvement in hereditary hemorrhagic telangiectasia (HHT). *Hepatology*. 2003;37:1139–46.
226. Sabbà C, Pompili M. Review article: The hepatic manifestations of hereditary haemorrhagic telangiectasia. *Aliment Pharmacol Ther*. 2008;28:523–33.
227. Ginon I, Decullier E, Finet G, Cordier J-F, Marion D, Saurin J-C, et al. Hereditary hemorrhagic telangiectasia, liver vascular malformations and cardiac consequences. *Eur J Intern Med*. 2013;24:e35–9.
228. Wu JS, Saluja S, Garcia-Tsao G, Chong A, Henderson KJ, White RI. Liver Involvement in hereditary hemorrhagic telangiectasia: CT and clinical findings do not correlate in symptomatic patients. *Am J Roentgenol*. 2006;187:W399–405.
229. Scardapane A, Ficco M, Sabbà C, Lorusso F, Moschetta M, Maggialetti N, et al. Hepatic nodular regenerative lesions in patients with hereditary haemorrhagic telangiectasia: Computed tomography and magnetic resonance findings. *Radiol Med*. 2013;118:1–13.
230. Larson AM. Liver disease in hereditary hemorrhagic telangiectasia. *J Clin Gastroenterol*. 2003;36:149–58.
231. Ford T, Wong M, Cheah B, Alexopolous C. Pulmonary hypertension and hepatic encephalopathy: Lethal complications of Rendu-Osler-Weber disease. *J R Coll Physicians Edinb*. 2014;44:126–9.
232. Brenard R, Chapaux X, Deltenre P, Henrion J, de Maeght S, Horsmans Y, et al. Large spectrum of liver vascular lesions including high prevalence of focal nodular hyperplasia in patients with hereditary haemorrhagic telangiectasia: The Belgian Registry based on 30 patients. *Eur J Gastroenterol Hepatol*. 2010;22:1253–9.
233. Khalid S, Garcia-Tsao G. Hepatic vascular malformations in hereditary hemorrhagic telangiectasia. *Semin Liver Dis*. 2008;28:247–58.
234. Singh S, Swanson KL, Hathcock MA, Kremers WK, Pallanch JF, Krowka MJ, et al. Identifying the presence of clinically significant hepatic involvement in hereditary haemorrhagic telangiectasia using a simple clinical scoring index. *J Hepatol*. 2014;61:124–31.
235. Buscarini E, Leandro G, Conte D, Danesino C, Daina E, Manfredi G, et al. Natural history and outcome of hepatic vascular malformations in a large cohort of patients with hereditary hemorrhagic telangiectasia. *Dig Dis Sci*. 2011;56:2166–78.
236. Costa Macedo T, Maldonado R, Valente A, Palma R, Raimundo M, Liberato M, et al. Hemobilia in hereditary hemorrhagic telangiectasia: An unusual complication of endoscopic retrograde cholangiopancreatography. *Endoscopy*. 2003;35:531–3.
237. Candelli M, Pompili M, Suppressa P, Lenato GM, Bosco G, Rapaccini GL, et al. Liver involvement in hereditary hemorrhagic telangiectasia: Can breath test unmask impaired hepatic first-pass effect? *Intern Emerg Med*. 2012;7:323–9.
238. Buscarini E, Danesino C, Oliveri C, Lupinacci G, Zambelli A. Liver involvement in hereditary haemorrhagic telangiectasia or Rendu-Osler-Weber disease. *Dig Liver Dis*. 2005;37:635–45.
239. Buscarini E, Buscarini L, Civardi G, Arruzzoli S, Bossalini G, Piantanida M. Hepatic vascular malformations in hereditary hemorrhagic telangiectasia: Imaging findings. *Am J Roentgenol*. 1994;163:1105–10.
240. Cavel A, Bleuzen A, Bertrand P, Patat F, Cottier J-P. Comparison between Doppler ultrasonography and multiphase multidetector-row computed tomography in the detection of liver involvement in Rendu-Osler disease: An analysis of 62 patients. *Diagn Interv Imaging*. 2016;97:451–9.
241. Lacout A, Pelage J-P, Lesur G, Chinet T, Beauchet A, Roume J, et al. Pancreatic involvement in hereditary hemorrhagic telangiectasia: Assessment with multidetector helical CT. *Radiology*. 2010;254:479–84.
242. Barral M, Sirol M, Placé V, Hamzi L, Borsik M, Gayat E, et al. Hepatic and pancreatic involvement in hereditary hemorrhagic telangiectasia: Quantitative and qualitative evaluation with 64-section CT in asymptomatic adult patients. *Eur Radiol*. 2012;22:161–70.
243. Binsse S, Sellier J, el Hajjam M, Lucas J, Rabahi Y, Hameg A, et al. P16 Left adrenal arteriovenous malformation growing during the 8-year follow-up of a patient with hereditary hemorrhagic telangiectasia: Successful treatment by embolization. *Angiogenesis*. 2015;18:550.
244. Bueno López J. Telangiectasia hemorrágica hereditaria: Optimización en las técnicas de imagen y propuesta de actuación. Universidad de Cantabria; 2010.
245. Scardapane A, Stabile Ianora A, Sabbà C, Moschetta M, Suppressa P, Castorani L, et al. Dynamic 4D MR angiography versus multislice CT angiography in the evaluation of vascular hepatic involvement in hereditary haemorrhagic telangiectasia. *Radiol Med*. 2012;117:29–45.
246. Ponikowski P, Voors AA, Anker SD, Bueno H, Cleland JGF, Coats AJS, et al. 2016 ESC Guidelines for the diagnosis and treatment of acute and chronic heart failure. *Eur J Heart Fail*. 2016;18:891–975.
247. Albiñana V, Recio-Poveda L, Zarrabeitia R, Bernabéu C, Botella LM. Propranolol as antiangiogenic candidate for the therapy of hereditary haemorrhagic telangiectasia. *Thromb Haemost*. 2012;108:41–53.
248. Dupuis-Girod S, Ginon I, Saurin J-C, Marion D, Guillot E, Decullier E, et al. Bevacizumab in patients with hereditary hemorrhagic telangiectasia and severe hepatic vascular malformations and high cardiac output. *JAMA*. 2012;307:948–55.
249. Sato Y, Takayama T, Takahari D, Sagawa T, Sato T, Abe S, et al. Successful treatment for gastro-intestinal bleeding of Osler-Weber-Rendu disease by argon plasma coagulation using double-balloon enteroscopy. *Endoscopy*. 2008;40 Suppl 2:E228–9.
250. Oviedo J, Barrison A, Farraye FA. Osler-Weber-Rendu syndrome. *Gastrointest Endosc*. 2002;55:910.
251. Kitamura T, Tanabe S, Koizumi W, Ohida M, Saigengi K, Mitomi H. Rendu-Osler-Weber disease successfully treated by argon plasma coagulation. *Gastrointest Endosc*. 2001;54:525–7.
252. Zarrabeitia R, Albinana V, Salcedo M, Senaris-Gonzalez B, Fernandez-Forcelledo J-L, Botella L-M. A review on clinical management and pharmacological therapy on hereditary haemorrhagic telangiectasia (HHT). *Curr Vasc Pharmacol*. 2010;8:473–81.
253. Chavan A, Luthe L, Gebel M, Barg-Hock H, Seifert H, Raab R, et al. Complications and clinical outcome of hepatic artery embolisation in patients with hereditary haemorrhagic telangiectasia. *Eur Radiol*. 2013;23:951–7.
254. Sabbà C, Gallitelli M, Longo A, Cariati M, Angelelli G. Orthotopic liver transplantation and hereditary hemorrhagic telangiectasia: Do hepatic vascular malformations relapse? A long term follow up study on two patients. *J Hepatol*. 2004;41:687–9.
255. Núñez Viejo MA, Fernández Montes A, Hernández Hernández JL, Pons Romero F, Fábrega García E, Zarrabeitia R. Enfermedad de Rendu-Osler con afectación hepática: primer trasplante en España. *Med Clin (Barc)*. 2010;135:552–5.
256. Dupuis-Girod S, Chesnais AL, Ginon I, Dumortier J, Saurin JC, Finet G, et al. Long-term outcome of patients with hereditary hemorrhagic telangiectasia and severe hepatic involvement after orthotopic liver transplantation: A single-center study. *Liver Transplant*. 2010;16:340–7.

257. Lerut J, Orlando G, Adam R, Sabbà C, Pfitzmann R, Klempnauer J, et al. Liver transplantation for hereditary hemorrhagic telangiectasia: Report of the European liver transplant registry. *Ann Surg.* 2006;244:854–64.
258. Cag M, Audet M, Saouli A-C, Odeh M, Ellero B, Piardi T, et al. Successful liver transplantation for Rendu-Weber-Osler disease, a single centre experience. *Hepatol Int.* 2011;5:834–40.
259. DeLeve LD, McCuskey RS, Wang X, Hu L, McCuskey MK, Epstein RB, et al. Characterization of a reproducible rat model of hepatic veno-occlusive disease. *Hepatology.* 1999;29:1779–91.
260. Carreras E, Bertz H, Arcese W, Vernant JP, Tomás JF, Hagglund H, et al., European Group for Blood and Marrow Transplantation Chronic Leukemia Work. Incidence and outcome of hepatic veno-occlusive disease after blood or marrow transplantation: A prospective cohort study of the European Group for Blood and Marrow Transplantation. *Blood.* 1998;92:3599–604.
261. Harb R, Xie G, Lutzko C, Guo Y, Wang X, Hill CK, et al. Bone marrow progenitor cells repair rat hepatic sinusoidal endothelial cells after liver injury. *Gastroenterology.* 2009;137:704–12.
262. Viganò L, Capussotti L, de Rosa G, de Saussure WO, Mentha G, Rubbia-Brandt L. Liver resection for colorectal metastases after chemotherapy. *Ann Surg.* 2013;258:731–42.
263. Nguyen-Khac E, Lobry C, Chatelain D, Fuks D, Joly JP, Brevet M, et al. A reappraisal of chemotherapy-induced liver injury in colorectal liver metastases before the era of antiangiogenics. *Int J Hepatol.* 2013;2013:1–11.
264. Rubbia-Brandt L, Lauwers GY, Wang H, Majno PE, Tanabe K, Zhu AX, et al. Sinusoidal obstruction syndrome and nodular regenerative hyperplasia are frequent oxaliplatin-associated liver lesions and partially prevented by bevacizumab in patients with hepatic colorectal metastasis. *Histopathology.* 2010;56:430–9.
265. Tallman MS, McDonald GB, DeLeve LD, Baer MR, Cook MN, Graepel GJ, et al. Incidence of sinusoidal obstruction syndrome following Mylotarg (gemtuzumab ozogamicin): A prospective observational study of 482 patients in routine clinical practice. *Int J Hematol.* 2013;97:456–64.
266. McDonald GB, Sharma P, Matthews DE, Shulman HM, Thomas ED. Venocclusive disease of the liver after bone marrow transplantation: Diagnosis, incidence, and predisposing factors. *Hepatology.* 1984;4:116–22.
267. Jones RJ, Lee KS, Beschoner WE, Vogel VG, Grochow LB, Braine HG, et al. Venocclusive disease of the liver following bone marrow transplantation. *Transplantation.* 1987;44:778–83.
268. Mohty M, Malard F, Abecassis M, Aerts E, Alaskar AS, Aljurf M, et al. Revised diagnosis and severity criteria for sinusoidal obstruction syndrome/veno-occlusive disease in adult patients: A new classification from the European Society for Blood and Marrow Transplantation. *Bone Marrow Transplant.* 2016;51:906–12.
269. Lee J-H, Lee K-H, Kim S, Lee J-S, Kim W-K, Park C-J, et al. Relevance of proteins C and S, antithrombin III, von Willebrand factor, and factor VIII for the development of hepatic veno-occlusive disease in patients undergoing allogeneic bone marrow transplantation: A prospective study. *Bone Marrow Transplant.* 1998;22:883–8.
270. Scrobohaci ML, Drouet L, Monem-Mansi A, Devergie A, Baudin B, d'Agay MF, et al. Liver veno-occlusive disease after bone marrow transplantation changes in coagulation parameters and endothelial markers. *Thromb Res.* 1991;63:509–19.
271. Helmy A. Review article: Updates in the pathogenesis and therapy of hepatic sinusoidal obstruction syndrome. *Aliment Pharmacol Ther.* 2006;23:11–25.
272. Shulman HM, Gooley T, Dudley MD, Kofler T, Feldman R, Dwyer D, et al. Utility of transvenous liver biopsies and wedged hepatic venous pressure measurements in sixty marrow transplant recipients. *Transplantation.* 1995;59:1015–22.
273. Rubbia-Brandt L. Sinusoidal obstruction syndrome. *Clin Liver Dis.* 2010;14:651–68.
274. Shin N-Y, Kim M-J, Lim JS, Park M-S, Chung Y-E, Choi J-Y, et al. Accuracy of gadoxetic acid-enhanced magnetic resonance imaging for the diagnosis of sinusoidal obstruction syndrome in patients with chemotherapy-treated colorectal liver metastases. *Eur Radiol.* 2012;22:864–71.
275. Ward J, Guthrie JA, Sheridan MB, Boyes S, Smith JT, Wilson D, et al. Sinusoidal obstructive syndrome diagnosed with superparamagnetic iron oxide-enhanced magnetic resonance imaging in patients with chemotherapy-treated colorectal liver metastases. *J Clin Oncol.* 2008;26:4304–10.
276. Mohty M, Malard F, Abecassis M, Aerts E, Alaskar AS, Aljurf M, et al. Sinusoidal obstruction syndrome/veno-occlusive disease: Current situation and perspectives—a position statement from the European Society for Blood and Marrow Transplantation (EBMT). *Bone Marrow Transplant.* 2015;50:781–9.
277. Imran H, Tleyjeh IM, Zirakzadeh A, Rodriguez V, Khan SP. Use of prophylactic anticoagulation and the risk of hepatic veno-occlusive disease in patients undergoing hematopoietic stem cell transplantation: A systematic review and meta-analysis. *Bone Marrow Transplant.* 2006;37:677–86.
278. Ruutu T. Ursodeoxycholic acid for the prevention of hepatic complications in allogeneic stem cell transplantation. *Blood.* 2002;100:1977–83.
279. Cheuk DKL, Chiang AKS, Ha SY, Chan GCF. Interventions for prophylaxis of hepatic veno-occlusive disease in people undergoing haematopoietic stem cell transplantation. *Cochrane Database Syst Rev.* 2015;5. CD009311.
280. Corbacioglu S, Cesaro S, Faraci M, Valteau-Couanet D, Gruhn B, Rovelli A, et al. Defibrotide for prophylaxis of hepatic veno-occlusive disease in paediatric haemopoietic stem-cell transplantation: An open-label, phase 3, randomised controlled trial. *Lancet.* 2012;379:1301–9.
281. Dignan FL, Wynn RF, Hadzic N, Karani J, Quaglia A, Pagliuca A, et al. BCSH/BSBMT guideline: Diagnosis and management of veno-occlusive disease (sinusoidal obstruction syndrome) following haematopoietic stem cell transplantation. *Br J Haematol.* 2013;163:444–57.
282. Campos-Varela I, Castells L, Dopazo C, Pérez-Lafuente M, Allende H, Len O, et al. Transjugular intrahepatic portosystemic shunt for the treatment of sinusoidal obstruction syndrome in a liver transplant recipient and review of the literature. *Liver Transplant.* 2012;18:201–5.
283. Azoulay D, Castaing D, Lemoine A, Hargreaves GM, Bismuth H. Transjugular intrahepatic portosystemic shunt (TIPS) for severe veno-occlusive disease of the liver following bone marrow transplantation. *Bone Marrow Transplant.* 2000;25:987–92.
284. Kim I-D, Egawa H, Marui Y, Kaihara S, Haga H, Lin Y-W, et al. A successful liver transplantation for refractory hepatic veno-occlusive disease originating from cord blood transplantation. *Am J Transplant.* 2002;2:796–800.
285. Richardson PG, Riches ML, Kernan NA, Brochstein JA, Mineishi S, Termuhlen AM, et al. Phase 3 trial of defibrotide for the treatment of severe veno-occlusive disease and multi-organ failure. *Blood.* 2016;127:1656–65.
286. Senzolo M, Riggio O, Primignani M. Vascular disorders of the liver: Recommendations from the Italian Association for the Study of the Liver (AISF) ad hoc committee. *Dig Liver Dis.* 2011;43:503–14.
287. Tirumani SH, Prasad Shanbhogue AK, Vikram R, Prasad SR, Menias CO. Imaging of the porta hepatis: Spectrum of disease. *RadioGraphics.* 2014;34:73–92.
288. Bach AM, Hann LE, Brown KT, Getrajdman GI, Herman SK, Fong Y, et al. Portal vein evaluation with US: Comparison to

- angiography combined with CT arterial portography. *Radiology*. 1996;201:149–54.
289. Rossi S, Ghittoni G, Ravetta V, Torello Viera F, Rosa L, Serassi M, et al. Contrast-enhanced ultrasonography and spiral computed tomography in the detection and characterization of portal vein thrombosis complicating hepatocellular carcinoma. *Eur Radiol*. 2008;18:1749–56.
  290. Venturi A, Piscaglia F, Silvagni E, Righini R, Fabbri B, Cescon M, et al. Role of real-time contrast-enhanced ultrasound in the assessment of metastatic portal vein thrombosis. *Ultraschall Med*. 2007;28:75–8.
  291. Hom BK, Shrestha R, Palmer SL, Katz MD, Selby RR, Asatryan Z, et al. Prospective evaluation of vascular complications after liver transplantation: Comparison of conventional and microbubble contrast-enhanced US. *Radiology*. 2006;241:267–74.
  292. Piscaglia F, Marinelli S, Bota S, Serra C, Venerandi L, Leoni S, et al. The role of ultrasound elastographic techniques in chronic liver disease: Current status and future perspectives. *Eur J Radiol*. 2014;83:450–5.
  293. Silverman JM, Podesta L, Villamil F, Sher L, Vierling J, Rojter S, et al. Portal vein patency in candidates for liver transplantation: MR angiographic analysis. *Radiology*. 1995;197:147–52.
  294. Brancatelli G, Federle MP, Pealer K, Geller DA. Portal venous thrombosis or sclerosis in liver transplantation candidates: Preoperative CT findings and correlation with surgical procedure. *Radiology*. 2001;220:321–8.
  295. Bradbury MS, Kavanagh PV, Bechtold RE, Chen MY, Ott DJ, Regan JD, et al. Mesenteric venous thrombosis: Diagnosis and noninvasive imaging. *RadioGraphics*. 2002;22:527–41.
  296. Perri RE, Chiorean MV, Fidler JL, Fletcher JG, Talwalkar JA, Stadheim L, et al. A prospective evaluation of computerized tomographic (CT) scanning as a screening modality for esophageal varices. *Hepatology*. 2008;47:1587–94.
  297. Kim SH, Kim YJ, Lee JM, Choi KD, Chung YJ, Han JK, et al. Esophageal varices in patients with cirrhosis: Multidetector CT esophagography—comparison with endoscopy. *Radiology*. 2007;242:759–68.
  298. Kim YJ, Raman SS, Yu NC, To'o KJ, Jutabha R, Lu DSK. Esophageal varices in cirrhotic patients: Evaluation with liver CT. *Am J Roentgenol*. 2007;188:139–44.
  299. Kang HK, Jeong YY, Choi JH, Choi S, Chung TW, Seo JJ, et al. Three-dimensional multi-detector row CT portal venography in the evaluation of portosystemic collateral vessels in liver cirrhosis. *RadioGraphics*. 2002;22:1053–61.
  300. Kim M, Mitchell DG, Ito K. Portosystemic collaterals of the upper abdomen: Review of anatomy and demonstration on MR imaging. *Abdom Imaging*. 2000;25:462–70.
  301. Matsuo M, Kanematsu M, Kim T, Hori M, Takamura M, Murakami T, et al. Esophageal varices: Diagnosis with gadolinium-enhanced MR imaging of the liver for patients with chronic liver damage. *Am J Roentgenol*. 2003;180:461–6.
  302. Sodickson A, Baeyens PF, Andriole KP, Prevedello LM, Nawfel RD, Hanson R, et al. Recurrent CT, cumulative radiation exposure, and associated radiation-induced cancer risks from CT of adults. *Radiology*. 2009;251:175–84.
  303. Thomsen HS. How to avoid nephrogenic systemic fibrosis: Current guidelines in Europe and the United States. *Radiol Clin North Am*. 2009;47:871–5.
  304. Shimada K, Isoda H, Okada T, Kamae T, Arizono S, Hirokawa Y, et al. Non-contrast-enhanced MR portography with time-spatial labeling inversion pulses: Comparison of imaging with three-dimensional half-fourier fast spin-echo and true steady-state free-precession sequences. *J Magn Reson Imaging*. 2009;29:1140–6.
  305. Wu M, Xu J, Shi D, Shen H, Wang M, Li Y, et al. Evaluations of non-contrast enhanced MR venography with inflow inversion recovery sequence in diagnosing Budd-Chiari syndrome. *Clin Imaging*. 2014;38:627–32.
  306. Faraoun SA, Boudjella MEA, Debzi N, Afredj N, Guerrache Y, Benidir N, et al. Budd-Chiari syndrome: A prospective analysis of hepatic vein obstruction on ultrasonography, multidetector-row computed tomography and MR imaging. *Abdom Imaging*. 2015;40:1500–9.
  307. Bargalló X, Gilabert R, Nicolau C, García-Pagán JC, Ayuso JR, Brú C. Sonography of Budd-Chiari syndrome. *Am J Roentgenol*. 2006;187:W33–41.
  308. Zhang L-M, Zhang G-Y, Liu Y-L, Wu J, Cheng J, Wang Y. Ultrasonography and computed tomography diagnostic evaluation of Budd-Chiari syndrome based on radical resection exploration results. *Ultrasound Q*. 2015;31:124–9.
  309. Buckley O, O'Brien J, Snow A, Stunell H, Lyburn I, Munk PL, et al. Imaging of Budd-Chiari syndrome. *Eur Radiol*. 2007;17:2071–8.
  310. Miller WJ, Federle MP, Straub WH, Davis PL. Budd-Chiari syndrome: Imaging with pathologic correlation. *Abdom Imaging*. 1993;18:329–35.
  311. Noone TC, Semelka RC, Siegelman ES, Balci NC, Hussain SM, Kim PN, et al. Budd-Chiari syndrome: Spectrum of appearances of acute, subacute, and chronic disease with magnetic resonance imaging. *J Magn Reson Imaging*. 2000;11:44–50.
  312. Brancatelli G, Vilgrain V, Federle MP, Hakime A, Lagalla R, Iannaccone R, et al. Budd-Chiari syndrome: Spectrum of imaging findings. *Am J Roentgenol*. 2007;188:W168–76.
  313. Camera L, Mainenti PP, Di Giacomo A, Romano M, Rispo A, Alfinito F, et al. Triphasic helical CT in Budd-Chiari syndrome: Patterns of enhancement in acute, subacute and chronic disease. *Clin Radiol*. 2006;61:331–7.
  314. Cheng D, Xu H, Hua R, Xu K, Lv W, Lu X, et al. Comparative study of MRI manifestations of acute and chronic Budd-Chiari syndrome. *Abdom Imaging*. 2015;40:76–84.
  315. Bargalló X, Gilabert R, Nicolau C, García-Pagán JC, Bosch J, Brú C. Sonography of the caudate vein: Value in diagnosing Budd-Chiari syndrome. *Am J Roentgenol*. 2003;181:1641–5.
  316. Cai S, Gai Y, Ma S, Liang B, Wang G, Liu Q. Ultrasonographic visualization of accessory hepatic veins and their lesions in Budd-Chiari syndrome. *Ultrasound Med Biol*. 2015;41:2091–8.
  317. Cai S-F, Gai Y-H, Liu Q-W. Computed tomography angiography manifestations of collateral circulations in Budd-Chiari syndrome. *Exp Ther Med*. 2014;9:399–404.
  318. Cho OK, Koo JH, Kim YS, Rhim HC, Koh BH, Seo HS. Collateral pathways in Budd-Chiari syndrome: CT and venographic correlation. *Am J Roentgenol*. 1996;167:1163–7.
  319. Vilgrain V, Lewin M, Vons C, Denys A, Valla D, Flejou J-F, et al. Hepatic nodules in Budd-Chiari syndrome: Imaging features. *Radiology*. 1999;210:443–50.
  320. Zhou H, Wolff M, Pauleit D, Fischer HP, Pfeifer U. Multiple macroregenerative nodules in liver cirrhosis due to Budd-Chiari syndrome. Case reports and review of the literature. *Hepatogastroenterology*. 2000;47:522–7.
  321. Brancatelli G, Federle MP, Grazioli L, Golfieri R, Lencioni R. Large regenerative nodules in Budd-Chiari Syndrome and other vascular disorders of the liver. *Am J Roentgenol*. 2002;178:877–83.
  322. Tanaka M, Wanless IR. Pathology of the liver in Budd-Chiari syndrome: Portal vein thrombosis and the histogenesis of veno-centric cirrhosis, veno-portal cirrhosis, and large regenerative nodules. *Hepatology*. 1998;27:488–96.
  323. Brancatelli G, Federle MP, Grazioli L, Golfieri R, Lencioni R. Benign regenerative nodules in Budd-Chiari syndrome and other vascular disorders of the liver: Radiologic-pathologic and clinical correlation. *RadioGraphics*. 2002;22:847–62.
  324. Maetani Y, Itoh K, Egawa H, Haga H, Sakurai T, Nishida N, et al. Benign hepatic nodules in Budd-Chiari syndrome. *Am J Roentgenol*. 2002;178:869–75.



325. Park H. Hepatocellular carcinoma in Budd-Chiari syndrome: A single center experience with long-term follow-up in South Korea. *World J Gastroenterol.* 2012;18:1946.
326. Gwon D, Ko G-Y, Yoon H-K, Sung K-B, Kim JH, Lee SS, et al. Hepatocellular carcinoma associated with membranous obstruction of the inferior vena cava: Incidence, characteristics, and risk factors and clinical efficacy of TACE. *Radiology.* 2010;254:617–26.
327. Renzulli M, Lucidi V, Mosconi C, Quarneti C, Giampalma E, Golfieri R. Large regenerative nodules in a patient with Budd-Chiari syndrome after TIPS positioning while on the liver transplantation list diagnosed by Gd-EOB-DTPA MRI. *Hepatobiliary Pancreat Dis Int.* 2011;10:439–42.
328. Kregel L, Freston JW, Clain D. Vascular radiology in the Budd-Chiari syndrome. *Br J Radiol.* 1967;40:755–9.
329. Krishan Dhiman R, Chawla Y, Kumar Vasishta R, Kakkar N, Bahadur Dilawari J, Trehan MS, et al. Non-cirrhotic portal fibrosis (idiopathic portal hypertension): Experience with 151 patients and a review of the literature. *J Gastroenterol Hepatol.* 2002;17:6–16.
330. Dhyani M, Gee MS, Misdraji J, Israel EJ, Shah U, Samir AE. Feasibility study for assessing liver fibrosis in paediatric and adolescent patients using real-time shear wave elastography. *J Med Imaging Radiat Oncol.* 2015;59:687–94.
331. Okuda K, Kono K, Ohnishi K, Kimura K, Omata M, Koen H, et al. Clinical study of eighty-six cases of idiopathic portal hypertension and comparison with cirrhosis with splenomegaly. *Gastroenterology.* 1984;86:600–10.
332. Futagawa S, Fukazawa M, Musha H, Isomatsu T, Koyama K, Ito T, et al. Hepatic venography in noncirrhotic idiopathic portal hypertension. Comparison with cirrhosis of the liver. *Radiology.* 1981;141:303–9.
333. Maruyama H, Okugawa H, Kobayashi S, Yoshizumi H, Takahashi M, Ishibashi H, et al. Non-invasive portography: A microbubble-induced three-dimensional sonogram for discriminating idiopathic portal hypertension from cirrhosis. *Br J Radiol.* 2012;85:587–95.
334. Maruyama H, Shimada T, Ishibashi H, Takahashi M, Kamesaki H, Yokosuka O. Delayed periportal enhancement: A characteristic finding on contrast ultrasound in idiopathic portal hypertension. *Hepatol Int.* 2012;6:511–9.
335. Maruyama H, Ishibashi H, Takahashi M, Imazeki F, Yokosuka O. Effect of signal intensity from the accumulated microbubbles in the liver for differentiation of idiopathic portal hypertension from liver cirrhosis. *Radiology.* 2009;252:587–94.
336. Krishnan P, Fiel MI, Rosenkrantz AB, Hajdu CH, Schiano TD, Oyfe I, et al. Hepatoportal sclerosis: CT and MRI appearance with histopathologic correlation. *Am J Roentgenol.* 2012;198:370–6.
337. Arai K, Matsui O, Kadoya M, Yoshikawa J, Gabata T, Takahima T, et al. MR imaging in idiopathic portal hypertension. *J Comput Assist Tomogr.* 1991;15:405–8.
338. Arora A, Sarin SK. Multimodality imaging of primary extrahepatic portal vein obstruction (EHPVO): What every radiologist should know. *Br J Radiol.* 2015;88, 20150008.
339. Kobayashi S, Matsui O, Gabata T, Koda W, Minami T, Kozaka K, et al. Intrahepatic periportal high intensity on hepatobiliary phase images of Gd-EOB-DTPA-enhanced MRI: Imaging findings and prevalence in various hepatobiliary diseases. *Jpn J Radiol.* 2013;31:9–15.
340. Waguri N, Suda T, Kamura T, Aoyagi Y. Heterogeneous hepatic enhancement on CT angiography in idiopathic portal hypertension. *Liver Int.* 2002;22:276–80.
341. Glatard A-S, Hillaire S, d'Assignies G, Cazals-Hatem D, Plessier A, Valla DC, et al. Obliterative portal venopathy: Findings at CT imaging. *Radiology.* 2012;263:741–50.
342. Seijo S, Reverter E, Miquel R, Berzigotti A, Abraldes JG, Bosch J, et al. Role of hepatic vein catheterisation and transient elastography in the diagnosis of idiopathic portal hypertension. *Dig Liver Dis.* 2012;44:855–60.
343. Furuichi Y, Moriyasu F, Taira J, Sugimoto K, Sano T, Ichimura S, et al. Noninvasive diagnostic method for idiopathic portal hypertension based on measurements of liver and spleen stiffness by ARFI elastography. *J Gastroenterol.* 2013;48:1061–8.
344. Abraldes JG, Reverter E, Berzigotti A. Spleen stiffness: Toward a noninvasive portal sphygmomanometer? *Hepatology.* 2013;57:1278–80.
345. Kuszyk BS, Osterman FA, Venbrux AC, Heath DG, Urban BA, Smith PA, et al. Portal venous system thrombosis: Helical CT angiography before transjugular intrahepatic portosystemic shunt creation. *Radiology.* 1998;206:179–86.
346. Sharma P, Mishra SR, Kumar M, Sharma BC, Sarin SK. Liver and spleen stiffness in patients with extrahepatic portal vein obstruction. *Radiology.* 2012;263:893–9.
347. Tarantino L. Contrast-enhanced ultrasound in differentiating malignant from benign portal vein thrombosis in hepatocellular carcinoma. *World J Gastroenterol.* 2015;21:9457.
348. Tarantino L, Francica G, Sordelli I, Esposito F, Giorgio A, Sorrentino P, et al. Diagnosis of benign and malignant portal vein thrombosis in cirrhotic patients with hepatocellular carcinoma: Color Doppler US, contrast-enhanced US, and fine-needle biopsy. *Abdom Imaging.* 2006;31:537–44.
349. Piscaglia F, Gianstefani A, Ravaioli M, Golfieri R, Cappelli A, Giampalma E, et al. Criteria for diagnosing benign portal vein thrombosis in the assessment of patients with cirrhosis and hepatocellular carcinoma for liver transplantation. *Liver Transplant.* 2010;16:658–67.
350. Cloogman HM, DiCapo RD. Hereditary hemorrhagic telangiectasia: Sonographic findings in the liver. *Radiology.* 1984;150:521–2.
351. Vilgrain V, Menu Y, Nahum H. Doppler sonography in Osler-Weber-Rendu disease. *Am J Roentgenol.* 1991;157:413–4.
352. Ralls PW, Johnson MB, Radin DR, Lee KP, Boswell WD. Hereditary hemorrhagic telangiectasia: Findings in the liver with color Doppler sonography. *Am J Roentgenol.* 1992;159:59–61.
353. Ravard G, Soyer P, Boudiaf M, Terem C, Abitbol M, Yeh JF, et al. Hepatic involvement in hereditary hemorrhagic telangiectasia: Helical computed tomography features in 24 consecutive patients. *J Comput Assist Tomogr.* 2004;28:488–95.
354. Siddiki H, Doherty MG, Fletcher JG, Stanson AW, Vrtiska TJ, Hough DM, et al. Abdominal findings in hereditary hemorrhagic telangiectasia: Pictorial essay on 2 D and 3 D findings with isotropic multiphase CT. *RadioGraphics.* 2008;28:171–83.
355. Vilgrain V, Lebrech D. Images in hepatology. Hepatic pseudotumor in Osler-Weber-Rendu disease. *J Hepatol.* 1998;28:343.
356. Wanless IR, Gryfe A. Nodular transformation of the liver in hereditary hemorrhagic telangiectasia. *Arch Pathol Lab Med.* 1986;110:331–5.
357. Lassau N, Leclère J, Auperin A, Bourhis JH, Hartmann O, Valteau-Couanet D, et al. Hepatic veno-occlusive disease after myeloablative treatment and bone marrow transplantation: Value of gray-scale and Doppler US in 100 patients. *Radiology.* 1997;204:545–52.
358. Lassau N, Auperin A, Leclere J, Bennaceur A, Valteau-Couanet D, Hartmann O. Prognostic value of doppler-ultrasonography in hepatic veno-occlusive disease. *Transplantation.* 2002;74:6–60.
359. Fontanilla T, Hernando CG, Claros JCV, Bautista G, Minaya J, del Carmen Vega M, et al. Acoustic radiation force impulse elastography and contrast-enhanced sonography of sinusoidal obstructive syndrome (veno-occlusive disease). *J Ultrasound Med.* 2011;30:1593–8.
360. Richardson P, Guinan E. The pathology, diagnosis, and treatment of hepatic veno-occlusive disease: Current status and novel approaches. *Br J Haematol.* 1999;107:485–93.

361. Torrisi JM, Schwartz LH, Gollub MJ, Ginsberg MS, Bost GJ, Hricak H. CT Findings of chemotherapy-induced toxicity: What radiologists need to know about the clinical and radiologic manifestations of chemotherapy toxicity. *Radiology*. 2011;258:41–56.
362. Zhou H, Wang Y-XJ, Lou H, Xu X, Zhang M. Hepatic sinusoidal obstruction syndrome caused by herbal medicine: CT and MRI features. *Korean J Radiol*. 2014;15:218.
363. Wu X-W, Wang W-Q, Liu B, Xu J-M, Yu Y-Q, Zhang S, et al. Hepatic veno-occlusive disease after taking *Gynura rhizome*: The value of multidetector computed tomography in diagnosing the disease and evaluating the clinical therapeutic effect. *Hepatol Res*. 2012;42:304–9.
364. O'Rourke TR, Welsh FKS, Tekkis PP, Lyle N, Mustajab A, John TG, et al. Accuracy of liver-specific magnetic resonance imaging as a predictor of chemotherapy-associated hepatic cellular injury prior to liver resection. *Eur J Surg Oncol*. 2009;35:1085–91.
365. Yoneda N, Matsui O, Ikeno H, Inoue D, Yoshida K, Kitao A, et al. Correlation between Gd-EOB-DTPA-enhanced MR imaging findings and OATP1B3 expression in chemotherapy-associated sinusoidal obstruction syndrome. *Abdom Imaging*. 2015;40:3099–103.
366. Heit JA. Thrombophilia: Common questions on laboratory assessment and management. *Hematology*. 2007;2007:127–35.
367. Dahlback B. Advances in understanding pathogenic mechanisms of thrombophilic disorders. *Blood*. 2008;112:19–27.
368. Rosendaal FR, Reitsma PH. Genetics of venous thrombosis. *J Thromb Haemost*. 2009;7:301–4.
369. Janssen HLA, Meinardi J, Vleggaar FP, Haagsma EB, Rosendaal FR, van Hoek B. Factor V Leiden mutation, prothrombin gene mutation and deficiencies in coagulation inhibitors associated with Budd-Chiari syndrome and portal vein thrombosis. *Eur J Gastroenterol Hepatol*. 1998;10:A69.
370. Smalberg JH, Darwish Murad S, Braakman E, Valk PJ, Janssen HLA, Leebeek FWG. Myeloproliferative disease in the pathogenesis and survival of Budd-Chiari syndrome. *Haematologica*. 2006;91:1712–3.
371. Primignani M, Martinelli I, Bucciarelli P, Battaglioli T, Reati R, Fabris F, et al. Risk factors for thrombophilia in extrahepatic portal vein obstruction. *Hepatology*. 2005;41:603–8.
372. Smalberg JH, Kruip MJHA, Janssen HLA, Rijken DC, Leebeek FWG, de Maat MPM. Hypercoagulability and hypofibrinolysis and risk of deep vein thrombosis and splanchnic vein thrombosis: Similarities and differences. *Arterioscler Thromb Vasc Biol*. 2011;31:485–93.
373. Dentali F, Galli M, Gianni M, Ageno W. Inherited thrombophilic abnormalities and risk of portal vein thrombosis. A meta-analysis. *Thromb Haemost*. 2008;99:675–82.
374. Miyakis S, Lockshin MD, Atsumi T, Branch DW, Brey RL, Cervera R, et al. International consensus statement on an update of the classification criteria for definite antiphospholipid syndrome (APS). *J Thromb Haemost*. 2006;4:295–306.
375. Martinelli I, Primignani M, Aghemo A, Reati R, Bucciarelli P, Fabris F, et al. High levels of factor VIII and risk of extra-hepatic portal vein obstruction. *J Hepatol*. 2009;50:916–22.
376. Raffa S, Reverter JC, Seijo S, Tassies D, Abralde JG, Bosch J, et al. Hypercoagulability in patients with chronic non-cirrhotic portal vein thrombosis. *Clin Gastroenterol Hepatol*. 2012;10:72–8.
377. Marchetti M, Castoldi E, Spronk HMH, van Oerle R, Balducci D, Barbui T, et al. Thrombin generation and activated protein C resistance in patients with essential thrombocythemia and polycythemia vera. *Blood*. 2008;112:4061–8.
378. Kiladjian J-J, Cervantes F, Leebeek FWG, Marzac C, Cassinat B, Chevret S, et al. The impact of JAK2 and MPL mutations on diagnosis and prognosis of splanchnic vein thrombosis: A report on 241 cases. *Blood*. 2008;111:4922–9.
379. Colaizzo D, Amitrano L, Tiscia GL, Grandone E, Guardascione MA, Margaglione M. A new JAK2 gene mutation in patients with polycythemia vera and splanchnic vein thrombosis. *Blood*. 2007;110:2768.
380. Smalberg JH, Arends LR, Valla DC, Kiladjian J-J, Janssen HLA, Leebeek FWG. Myeloproliferative neoplasms in Budd-Chiari syndrome and portal vein thrombosis: A meta-analysis. *Blood*. 2012;120:4921–8.
381. Landolfi R, di Gennaro L, Falanga A. Thrombosis in myeloproliferative disorders: Pathogenetic facts and speculation. *Leukemia*. 2008;22:2020–8.
382. Hoekstra J, Leebeek FWG, Plessier A, Raffa S, Murad SD, Heller J, et al. Paroxysmal nocturnal hemoglobinuria in Budd-Chiari syndrome: Findings from a cohort study. *J Hepatol*. 2009;51:696–706.
383. Brodsky RA. Narrative review paroxysmal nocturnal hemoglobinuria: The physiology of complement-related hemolytic anemia. *Ann Intern Med*. 2008;148:587.
384. Amitrano L, Guardascione MA, Scaglione M, Pezzullo L, Sangiuliano N, Armellino MF, et al. Prognostic factors in noncirrhotic patients with splanchnic vein thromboses. *Am J Gastroenterol*. 2007;102:2464–70.
385. Plessier A, Rautou P-E, Valla D-C. Management of hepatic vascular diseases. *J Hepatol*. 2012;56:S25–38.
386. Tait C, Baglin T, Watson H, Laffan M, Makris M, Perry D, et al. Guidelines on the investigation and management of venous thrombosis at unusual sites. *Br J Haematol*. 2012;159:28–38.
387. Hoekstra J, Bresser EL, Smalberg JH, Spaander MCW, Leebeek FWG, Janssen HLA. Long-term follow-up of patients with portal vein thrombosis and myeloproliferative neoplasms. *J Thromb Haemost*. 2011;9:2208–14.
388. Bijnen STA, Rijn RS, Koljenovic S, Boekhorst P, Witte T, Muus P. Possible high risk of thrombotic events in patients with paroxysmal nocturnal haemoglobinuria after discontinuation of eculizumab. *Br J Haematol*. 2012;157:762–3.
389. Plessier A, Sibert A, Consigny Y, Hakime A, Zappa M, Denninger M-H, et al. Aiming at minimal invasiveness as a therapeutic strategy for Budd-Chiari syndrome. *Hepatology*. 2006;44:1308–16.
390. Kearon C, Akl EA, Comerota AJ, Prandoni P, Bounameaux H, Goldhaber SZ, et al. Antithrombotic therapy for VTE disease. *Chest*. 2012;141:e419S–96S.
391. Randi ML, Tezza F, Scapin M, Duner E, Scarparo P, Scandellari R, et al. Heparin-induced thrombocytopenia in patients with Philadelphia-negative myeloproliferative disorders and unusual splanchnic or cerebral vein thrombosis. *Acta Haematol*. 2010;123:140–5.
392. Orr DW, Harrison PM, Devlin J, Karani JB, Kane PA, Heaton ND, et al. Chronic mesenteric venous thrombosis: Evaluation and determinants of survival during long-term follow-up. *Clin Gastroenterol Hepatol*. 2007;5:80–6.
393. Kearon C, Akl EA, Ornelas J, Blaivas A, Jimenez D, Bounameaux H, et al. Antithrombotic Therapy for VTE Disease. *Chest*. 2016;149:315–52.
394. Garcia DA, Baglin TP, Weitz JI, Samama MM, American College of Chest Physicians. Parenteral anticoagulants: Antithrombotic Therapy and Prevention of Thrombosis, 9th ed: American College of Chest Physicians Evidence-Based Clinical Practice Guidelines. *Chest*. 2012;141 2 Suppl:e24S–43S.
395. Rodriguez-Castro KI, Simioni P, Burra P, Senzolo M. Anticoagulation for the treatment of thrombotic complications in patients with cirrhosis. *Liver Int*. 2012;32:1465–76.
396. Bechmann LP, Wichert M, Kröger K, Hilgard P. Dosing and monitoring of low-molecular-weight heparin in cirrhotic patients. *Liver Int*. 2011;31:1064.

397. Ageno W, Gallus AS, Wittkowsky A, Crowther M, Hylek EM, Palareti G, et al. Oral anticoagulant therapy: Antithrombotic Therapy and Prevention of Thrombosis, 9th ed: American College of Chest Physicians Evidence-Based Clinical Practice Guidelines. *Chest*. 2012;141 2 Suppl:e44S–88S.
398. Van den Besselaar AM, Barrowcliffe TW, Houbouyan-Reveillard LL, Jespersen J, Johnston M, Poller L, et al. Guidelines on preparation, certification, and use of certified plasmas for ISI calibration and INR determination. *J Thromb Haemost*. 2004;2:1946–53.