

## CARTAS CIENTÍFICAS

### Hematoma subcapsular hepático tras colangiopancreatografía retrógrada endoscópica. Una complicación rara y con elevada morbimortalidad



#### Subcapsular hepatic haematoma after endoscopic retrograde cholangiopancreatography. A rare complication with high morbidity and mortality

La colangiopancreatografía retrógrada endoscópica (CPRE) es una técnica fundamental en el tratamiento de la enfermedad biliopancreática cuya tasa global de complicaciones es aproximadamente del 6,9%<sup>1</sup>. La aparición de un hematoma subcapsular hepático es un evento infrecuente, aunque probablemente infradiagnosticado. La mayoría cursa favorablemente, aunque puede requerir embolización vascular y/o intervención quirúrgica<sup>2</sup>.

En primer lugar, presentamos el caso de una mujer de 35 años remitida por colangitis aguda secundaria a coledocolitiasis. La paciente presentaba una coagulación sin alteraciones (plaquetas 181.000/ $\mu$ l e INR de 0,95). Se realizó una CPRE y canalización selectiva de la vía biliar con guía hidrofílica (Hydra Jagwire™, Boston Scientific, EE.UU.), observándose en la colangiografía una vía biliar extrahepática de 15 mm con múltiples defectos de repleción. Tras realización de una esfinterotomía biliar y una esfinteroplastia con balón de dilatación CRE™ (Boston Scientific, EE.UU.) de 15 mm de diámetro durante un minuto se procedió a extraer todos los cálculos con balón de Fogarty (Extractor™ Pro, Boston Scientific, EE.UU.). A las 4 h presentó hipotensión arterial, disminución del nivel de conciencia y anemia hasta hemoglobina de 6,9 g/dl. Se realizó una TC abdominal con contraste intravenoso (CIV) que identificó un hematoma subcapsular de 140 × 45 mm en el lóbulo hepático derecho (LHD). Evolucionó favorablemente con tratamiento conservador, incluyendo antibioterapia, y fue dada de alta a los 18 días. A los 4 meses se observó disminución del hematoma (49 × 22 mm) en la TC de control.

En segundo lugar, aportamos el caso de una mujer de 54 años colecistectomizada que ingresó por coledocolitiasis con dilatación de la vía biliar. La paciente presentaba una coagulación sin alteraciones (plaquetas 233.000/ $\mu$ l e INR de 0,94). Se realizó una CPRE donde se visualizó una papila con esfinterotomía previa, se canalizó selectivamente la vía biliar con esfinterotomo, y se extrajeron múltiples

moldes biliares. A las 2 h la paciente presentó dolor abdominal, hipotensión arterial y anemia hasta 5,6 g/dl de hemoglobina con balón de Fogarty. Se realizó una TC abdominal con CIV que demostró un hematoma subcapsular en el LHD (170 × 40 × 150 mm) y fuga de contraste en esa localización, que sugería sangrado activo. Dicho sangrado no se confirmó en una arteriografía selectiva lo que se mantuvo tratamiento conservador (transfusión, sueroterapia, antibioterapia de amplio espectro). A las 72 h se produjo recidiva hemorrágica, detectándose en el TC abdominal con CIV crecimiento del hematoma (100 × 120 × 190 mm) con hallazgos (fig. 1) sugestivos de sangrado activo en el segmento V. En un nuevo estudio angiográfico se confirmó el sangrado activo arterial multifocal puntiforme en la superficie del LHD (en relación con la rotura de vasos (fig. 1) de pequeño calibre entre la superficie hepática y la cápsula tras la distensión primaria por el hematoma inicial) asociado a vasoespasm severo de la arteria hepática derecha, resuelto con solinitrina y embolización con partículas de Spongostán®. Al igual que en el caso anterior la evolución fue favorable.

La complicación hemorrágica más habitual tras una CPRE es la hemorragia postesfinterotomía (1,3%)<sup>1</sup>. Una entidad infradiagnosticada en este subgrupo es la hemorragia intrahepática, que conlleva la formación de un hematoma subcapsular hepático, predominantemente en el LHD.

El mecanismo etiopatogénico no se conoce con certeza. La principal teoría sugiere la presencia de un componente mecánico asociado al empleo de la guía que parece producir un traumatismo a nivel del árbol biliar y de vasos intrahepáticos adyacentes de pequeño calibre<sup>3</sup>. En algunos casos parece asociarse a la tracción producida por el propio endoscopio o por el balón de Fogarty<sup>4</sup>. En cuanto a la distribución del hematoma se postula que viene determinada por el filtrado de sangre a través del parénquima hepático en dirección centrífuga, completándose la fisiopatología por la presencia de una cápsula hepática sólida que contiene el hematoma<sup>5</sup>.

Se han documentado 42 casos en la literatura hasta el año 2016 (tabla 1)

No existen diferencias significativas en cuanto a sexo o edad, y la coledocolitiasis constituye la indicación más frecuente. En la mayoría de casos el inicio de los síntomas se produce en las primeras 48 h y el dolor abdominal constituye la manifestación predominante. El manejo es habitualmente conservador, requiriendo tratamiento quirúrgico menos del 30% de los casos. La morbimortalidad puede estar sobreestimada dado que los casos documentados son probablemente más graves y muchos casos son paucisintomáticos.

**Tabla 1** Casos comunicados de hematoma subcapsular hepático tras CPRE

Autor	Edad	Sexo	Indicación	Guía CPRE	Inicio	Clínica	Coagulación	Tamaño (mm)	Infección del hematoma	Antibiótico	Tratamiento	Éxito	
Ortega Deballo et al. <sup>6</sup> , 2000	81	M	Litiasis	ND	Esfinterotomía, balón extractor	ND	Dolor	ND	Sí	Sí	DP	No	
Chi et al. <sup>7</sup> , 2004	43	F	Cáncer de páncreas	Sí	Esfinterotomía, prótesis metálica	5 h	Dolor, anemia	Normal	80 × 150	No	Sí	Emboliación	No
Horn et al. <sup>3</sup> , 2004	88	F	Quiste de páncreas	Sí	Esfinterotomía, prótesis plástica, citología	48 h	Dolor, anemia	Normal	ND	No	Sí	Conservador	No
Ertugrul et al. <sup>8</sup> , 2006	41	M	ColangioCa	Sí	Prótesis plástica	48 h	Dolor, fiebre	Normal	78 × 41	No	Sí	Conservador	No
Priego et al. <sup>9</sup> , 2007	30	F	Ictericia obstructiva	Sí	Esfinterotomía	ND	Dolor, hipoTA	Normal	47 × 100 × 110	Sí	Sí	Cirugía	No
Bhati et al. <sup>10</sup> , 2007	51	F	Litiasis	Sí	Esfinterotomía, balón extractor	ND	Dolor, hipoTA	Normal	100 × 130	No	ND	DP	No
Petit-Laurent et al. <sup>11</sup> , 2007	98	M	Litiasis	Sí	Esfinterotomía, balón extractor	48 h	ND	Normal	ND	No	ND	DP	No
Del Rossi et al. <sup>12</sup> , 2007	28	F	Litiasis	Sí	Esfinterotomía, prótesis	48 h	Dolor, hipoTA, anemia	Normal	120 × 160	No	Sí	Conservador	No
Papachristou et al. <sup>13</sup> , 2007	69	M	ColangioCa	Sí	Esfinteroplastia, prótesis plástica, citología, biopsia	48 h	Dolor, anemia	Normal	169 × 150 × 70	No	ND	Conservador	ND
McArthur et al. <sup>14</sup> , 2008	71	M	Litiasis	Sí	Esfinterotomía, balón extractor, prótesis plástica	12 h	Dolor, leucocitosis	ND	50 × 30	No	Sí	Conservador	No
De la Serna-Higuera et al. <sup>15</sup> , 2008	71	F	Litiasis	Sí	Esfinterotomía, balón extractor	48 h	Dolor, leucocitosis	Normal	140 × 80 × 50	No	Sí	Conservador	No
Cárdenas et al. <sup>16</sup> , 2008	54	M	Fuga biliar post THO	Sí	Esfinterotomía, prótesis plástica	24 h	Dolor, anemia	Alterada	90 × 20	No	Sí	Conservador	No
De Mayo et al. <sup>17</sup> , 2008	96	M	Ampuloma	ND	Esfinteroplastia	4 h	Dolor	ND	170 × 130 × 50	No	Sí	Conservador	No
Yriberry Ureña et al. <sup>18</sup> , 2009	46	F	Litiasis	Sí	Esfinterotomía, balón extractor	48 h	Dolor, anemia	ND	ND	ND	ND	Cirugía	ND
Nari et al. <sup>19</sup> , 2009	15	F	Pancreatitis	ND	ND	ND	Dolor, fiebre	ND	135 × 49 × 35	No	Sí	Conservador	No
Saa et al. <sup>20</sup> , 2010	92	ND	Litiasis	ND	Esfinterotomía	24 h	Anemia	ND	ND	Sí	ND	DP + cirugía	Sí
Revuelto Rey et al. <sup>21</sup> , 2010	41	M	Litiasis	ND	Esfinterotomía	6 h	Dolor, anemia	ND	130 × 90 × 110	ND	Sí	Conservador	No
Baudet et al. <sup>4</sup> , 2011	69	F	Litiasis	Sí	Esfinterotomía, balón extractor	4 h	Dolor, anemia, fiebre, hipoTA	ND	160 × 65 × 21	Sí	Sí	Emboliación + cirugía	No
Pérez-Legaz et al. <sup>22</sup> , 2011	72	F	Litiasis	ND	Esfinterotomía	2 h	Dolor, anemia, hipoTA	ND	80	ND	ND	Cirugía	No
Del Pozo et al. <sup>23</sup> , 2011	76	F	Litiasis	Sí	Esfinterotomía, balón extractor	5 d	Dolor	Alterada	ND	ND	Sí	Conservador	No
Orellana et al. <sup>24</sup> , 2012	96	M	Tumor periampular	Sí	Prótesis plástica, biopsias	4 h	Dolor	ND	170 × 130 × 50	ND	Sí	Conservador	No
Orellana et al., 2012	49	M	Oclusión de prótesis biliar	Sí	Prótesis plástica	2 h	Dolor, hipoTA	ND	50% de volumen hepático	ND	ND	Emboliación + DP	No

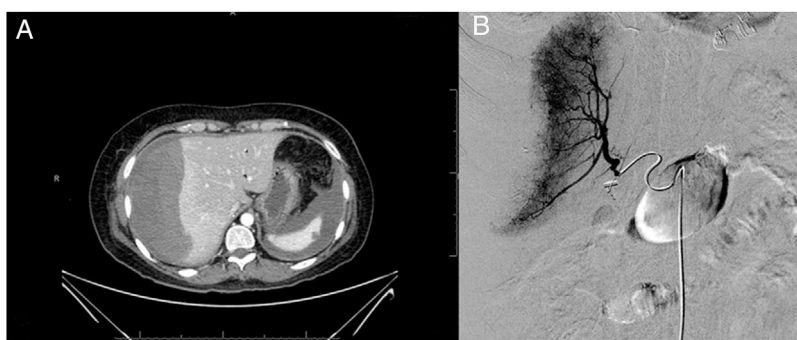
**Tabla 1** (Continued)

Autor	Edad	Sexo	Indicación	Guía	CPRE	Inicio	Clínica	Coagulación	Tamaño (mm)	Infección del hematoma	Antibiótico	Tratamiento	Éxito	
Orellana et al. <sup>24</sup> , 2012	55	F	Disfunción de prótesis biliar	Sí	Prótesis plástica	ND	Dolor	ND	30% de volumen hepático	ND	ND	Conservador	No	
Bartolo Rangel et al. <sup>25</sup> , 2012	62	F	Colangitis	Sí	Esfinterotomía, balón extractor	ND	HipoTA, anemia	Normal	ND	ND	ND	Cirugía	Sí	
Patil et al. <sup>26</sup> , 2013	50	M	Colangitis	Sí	Esfinterotomía, balón extractor	48 h	Dolor	ND	50 × 30	No	Sí	DP	No	
Oliveira Ferreira et al. <sup>27</sup> , 2013	84	M	Litiasis	Sí	Balón extractor	10 d	Dolor, anemia	Alterada	90 × 100	Sí	Sí	DP	Sí	
Fei et al. <sup>28</sup> , 2013	56	M	Litiasis	Sí	Esfinterotomía, cesta	2 h	Fiebre	ND	130 × 60	ND	Sí	DP	No	
Carrica et al. <sup>29</sup> , 2014	37	F	Litiasis	Sí	Esfinterotomía	72 h	Dolor, anemia, fiebre	ND	124 × 93	Sí	Sí	DP	No	
Yoshii et al. <sup>30</sup> , 2014	86	F	Litiasis	ND	Litotricia y extracción en 4 tiempos	30 h	Dolor	ND	ND	ND	Sí	Conservador	No	
González-López et al. <sup>2</sup> , 2015	30	F	Estenosis benigna colédoco	Sí	Esfinterotomía, dilatación colédoco, prótesis biliar		ND	Dolor, anemia, hipoTA	ND	ND	ND	ND	Cirugía	Sí
Klímovà et al. <sup>31</sup> , 2014	54	M	Litiasis pancreática	Sí	Esfinterotomía biliar y pancreática		6 h	Dolor, anemia, hipoTA	ND	190 × 178 × 69	Sí	Sí	Embolización + cirugía + DP	No
Solmaz et al. <sup>32</sup> , 2016	55	M	Litiasis	Sí	Esfinterotomía, balón extractor		6 h	Dolor	Normal	140 × 67	No	Sí	Conservador	No
Servide et al. <sup>33</sup> , 2015	83	M	Colangitis	ND	ND		15 d	Dolor	ND	ND	ND	ND	Conservador	No
Zizzo et al. <sup>X</sup> , 2015	52	F	Litiasis	Sí	Esfinterotomía, drenaje nasobiliar		24 h	Dolor, anemia, hipoTA	Normal	150 × 110	ND	ND	Embolización	No
Zappa et al. <sup>34</sup> , 2016	58	F	Litiasis	Sí	Esfinterotomía		12 h	Dolor, anemia, hipoTA	ND	140 × 60 × 190	ND	ND	Embolización	No
Kilic et al. <sup>35</sup> , 2016	69	F	Litiasis	ND	Esfinterotomía, balón extractor, cesta		12 h	Dolor, hipoTA	Normal	40 × 20	Sí	Sí	Cirugía + DP	No
Curvale et al. <sup>36</sup> , 2016	78	M	Adenoma coledociano	Sí	Esfinterotomía, balón extractor, cesta, polipectomía		1 h	Dolor, anemia, hipoTA	Normal	ND	ND	ND	Cirugía	No
Fiorini et al. <sup>37</sup> , 2016	47	F	Litiasis	Sí	Esfinterotomía, balón extractor		8 h	Dolor, fiebre	ND	45 × 45	Sí	Sí	DP	No
Areopaja Escobar et al. <sup>38</sup> , 2016	47	ND	Litiasis	Sí	Esfinterotomía + prótesis		10 d	Dolor	ND	ND	ND	Sí	DP	No
García Tamez et al. <sup>39</sup> , 2016	25	F	Litiasis	Sí	Esfinterotomía, balón extractor		12 h	Dolor, anemia, hipoTA	Normal	152 × 104 × 36	ND	ND	Cirugía	No

**Tabla 1** (Continued)

Autor	Edad	Sexo	Indicación	Guía	CPRE	Inicio	Clínica	Coagulación	Tamaño (mm)	Infección del hematoma	Antibiótico	Tratamiento	Éxito del
Caso actual 1	35	F	Litiasis	Sí	Esfinterotomía, esfinteroplastia, balón extractor	< 12 h	Anemia, hipoTA, somnolencia	Normal	140 × 45	No	Sí	Conser vador	No
Caso actual 2	54	F	Litiasis	Sí	Balón extractor (esfinterotomía previa)	2 h	Dolor, anemia, hipoTA	Normal	100 × 120 × 190	No	Sí	Emboli zación	No

ColangioCa: colangiocarcinoma; CPRE colangiopancreatografía retrógrada endoscópica; d: días; h: horas; DP: drenaje percutáneo; F: femenino; M: masculino hipoTA: hipotensión arterial; THO: trasplante hepático ortotópico; ND: no disponible en el artículo.



**Figura 1** A) TC: imagen con hallazgo de un hematoma subcapsular hepático de 100 × 120 × 190 mm. B) Arteriografía: tratamiento mediante embolización vascular.

## Bibliografía

- Andriulli A, Loperfido S, Napolitano G, Niro G, Valvano MR, Spirito F, et al. Incidence rates of post-ERCP complications: A systematic survey of prospective studies. *Am J Gastroenterol*. 2007;102:1781-8.
- González-López R, García-Cano E, Espinosa-González O, Cruz-Salgado Á, Montiel-Jarquín AJ, Hernández-Zamora V. Surgical treatment for liver haematoma following endoscopic retrograde cholangiopancreatography; An unusual case. *Cir Cir*. 2015;83:506-9.
- Horn TL, Peña LR. Subcapsular hepatic hematoma after ERCP: Case report and review. *Gastrointest Endosc*. 2004;59:594-6.
- Baudet JS, Arguiñarena X, Redondo I, Tadeo E, Navazo L, Mendiz J, et al. Subcapsular hepatic hematoma: An uncommon complication of endoscopic retrograde cholangiopancreatography. *Gastroenterol Hepatol*. 2011;34:79-82 [Article in Spanish].
- Zizzo M, Lanaia A, Barbieri I, Zaghi C, Bonilauri S. Subcapsular Hepatic Hematoma After Endoscopic Retrograde Cholangiopancreatography: A Case Report and Review of Literature. *Medicine (Baltimore)*. 2015;94:e1041.
- Ortega-Deballon P, Fernández-Lobato R, García-Septiem J, Nieves-Vázquez MA, Martínez-Santos C, Moreno-Azcoita M. Liver hematoma following endoscopic retrograde cholangiopancreatography (ERCP). *Surg Endosc*. 2000;14:767.
- Chi KD, Waxman I. Subcapsular hepatic hematoma after guide wire injury during endoscopic retrograde cholangiopancreatography: Management and review. *Endoscopy*. 2004;36:1019-21.
- Ertugrul I, Parlak E, Ibis M, Altiparmak E, Samaz N, Sahin B. An unusual complication of cholangiopancreatography. *Dig Dis Sci*. 2006;51:1167-8.
- Priego P, Rodríguez G, Mena A, Losa N, Aguilera A, Ramiro C, et al. Hematoma subcapsular hepático tras CPRE. *Rev Esp Enf Ap Dig*. 2007;99:53-4.
- Bhati CS, Inston N, Wigmore SJ. Subcapsular intrahepatic hematoma: An unusual complication of ERCP. *Endoscopy*. 2007;39:E150.
- Petit-Laurent F, Scalone O, Penigaud M, Barbeys J. Hématomesous-capsulaire hépatique après cholangiopancreatographie rétrograde endoscopique: description d'un cas clinique et revue de littérature. *Gastroentérol Clin Biol*. 2007;31:750-2.
- Del-Rosí M, Martínez-Briceño Y, Louis-Pérez CE, Garassini CM. Hematoma intrahepático y subcapsular posterior a colangiopancreatografía retrógrada endoscópica (CPRE). Reporte de un caso y revisión. *GEN*. 2007;61:210-1.
- Papachristou GI, Baron TH. Complication of therapeutic endoscopic retrograde cholangiopancreatography. *Gut*. 2007;56:854.
- McArthur KS, Mills PR. Subcapsular hepatic hematoma after ERCP. *Gastrointest Endosc*. 2008;67:379-80.
- De la Serna-Higuera C, Fuentes-Coronel A, Rodríguez-Gómez SJ, Martín-Arribas MI. Hematoma hepático subcapsular secundario al empleo de una guía hidrofílica durante una colangiopancreatografía retrógrada endoscópica. *Gastroenterol Hepatol*. 2008;31:266-7.
- Cárdenas A, Crespo G, Balderramo D, Bordas JP, Sendino O, Llach J. Subcapsular liver hematoma after Endoscopic Retrograde Cholangiopancreatography in a liver transplant recipient. *Ann Hepatol*. 2008;7:386-8.
- De Mayo T, Vargas F, Castro M. Omalgia post CPRE. *Rev Chil Radiol*. 2008;14:231-3.
- Yrribery-Ureña S, Salazar-Muente F, Monge-Zapata V, Prochazka-Zárate R, Vila-Gutiérrez S, Barriga-Briceño JA, et al. *Rev*

- Gastroenterol Perú.29 (2009). Eventos adversos esperados e inesperados en la endoscopia terapéutica de la vía biliar (CPRE): experiencia en un centro privado nacional con 1.356 casos consecutivos. 1999-2008:311-20.
19. Nari GA, Preciado Vargas J, Rosendo-Ballesteros N. Una rara complicación de la CPRE: el hematoma subcapsular hepático. *Cir Esp*.;85. 2009:261-2.
  20. Saa R, Sarriugarte A, Guerra M, Agirre L, Marin H, Prieto M, et al. Gas containing liver hematoma: an unusual complication of ERCP. *The Internet Journal of Surgery*. 2010;27.
  21. Revuelto Rey J, Gordillo Escobar E, Batalha P. Subcapsular hepatic hematoma after ERCP. *Med Intensiva*. 2010;34:224.
  22. Pérez-Legaz J, Santos J, Ruiz-Tovar J, et al. Subcapsular hepatic hematoma after ERCP (endoscopic retrograde cholangiopancreatography). *Rev Esp Enferm Dig*. 2011;103:550-1.
  23. Del Pozo D, Moral I, Poves E. Subcapsular hepatic hematoma following ERCP: case report and review. *Endoscopy*. 2011; 43(UCTN):E164-E165.
  24. Orellana F, Irarrazaval J, Galindo J, et al. Subcapsular hepatic hematoma post ERCP: a rare or an underdiagnosed complication? *Endoscopy*. 2012; 44(Suppl 2 UCTN):E108-E9.
  25. Bartolo-Rangel EF, Endoqui-Anaya Y, Trejo-Suárez J, Esperón-Lorenzana I, Dávila-Jolly H, Álvarez-Olmos J, et al. Hematoma hepático subcapsular roto y choque hipovolémico como una complicación inusual tras la realización de colangiopancreatografía retrógrada endoscópica. Reporte de un caso. *Cir Gen*. 2012;34:217-20.
  26. Patil M, Sheth KA, Adarsh CK, Girisha B. An unusual experience with endoscopic retrograde cholangiopancreatography. *J Dig Endosc*. 2013;4:114-6.
  27. Oliveira-Ferreira A, Tato-Marinho R, Velosa J. Infected hepatic hematoma 10 days after ERCP. *Endoscopy*. 2013;45. UCTN: E402-3.
  28. Fei BY, Li CH. Subcapsular hepatic haematoma after endoscopic retrograde cholangiopancreatography: An unusual case. *World J Gastroenterol*. 2013;19:1054-502.
  29. Carrica SA, Belloni R, Baldoni F. Hematoma intraparenquimatoso hepático postcolangiopancreatografía retrógrada endoscópica sobreinfectado por *Citrobacter freundii* y *Klebsiella pneumoniae* BLEE. *Acta Gastroenterol Latinoam*. 2014;44: 125-8.
  30. Yoshii S, Ota K, Matsuura A, Suehiro T, Mori T, Sumiyoshi S, et al. Japan Gastroenterological Endoscopy Society. 2014;56: 2183-9.
  31. Klimová K, Padilla Suárez C, González Asanza C, Matilla Peña A, Cos Arregui E, Hernando Alonso A. Subcapsular hepatic hematoma after ERCP: a case report and revision of literature. *Ci Res*. 2014;3:161-6.
  32. Solmaz A, Gülçiçek OB, Erçetin C, et al. Subcapsular hepatic hematoma following endoscopic retrograde cholangiopancreatography. *J Case Reports*. 2016;6:40-3.
  33. Servide MJ, Prieto M, Marquina T. Hepatic subcapsular hematoma: A rare late complication after ERCP. *Rev Esp Enferm Dig*. 2016;108:234-5.
  34. Zappa MA, Aiolfi A, Antonini I, Musolino CD, Porta A. Subcapsular hepatic haematoma of the right lobe following endoscopic retrograde cholangiopancreatography: Case report and literature review. *World J Gastroenterol*. 2016;22:4411-5.
  35. Kilic A, Acar A, Canbak T, Basak F, Kulali F, Ozdil K, et al. Subcapsular liver hematoma due to endoscopic retrograde cholangiopancreatography: case report. *Med Sci*. 2016;5:1046-8.
  36. Curvale C, Guidi M, Málaga I, Hwang HJ, Matanó R. Adenoma papilar de colédoco: patología infrecuente, resolución endoscópica novedosa, complicación rara. Reporte de un caso. *Revista de Gastroenterología de México*. 2016;81:109-15.
  37. Fiorini M, Pietrangelo A, Vagetti A. An unfortunate case of post-ERCP complication. *Internal and Emergency Medicine*. 2016;12:263-5.
  38. Areopaja Escobar AG, Pancho Zela MM. Hematoma subcapsular hepático como complicación del procedimiento colangiopancreatografía retrógrada endoscópica (cpre). Repositorio universidad técnica de Ambato. 2016.
  39. Tamez AG, Lopez Cossio JA, Hernandez G. Subcapsular hepatic hematoma: An unusual, but potentially life-threatening post ERCP complication. Case report and literature review. *Endoscopia*. 2016;28:75-80.
- Jon de la Maza Ortiz<sup>a,\*</sup>, Seila García Mulas<sup>a</sup>, Juan Carlos Ávila Alegría<sup>a</sup>, Javier García Lledó<sup>a</sup>, Leticia Pérez Carazo<sup>a</sup>, Beatriz Merino Rodríguez<sup>a</sup>, Manuel González Leyte<sup>b</sup> y Óscar Nogales<sup>a</sup>
- <sup>a</sup> *Servicio de Aparato Digestivo, Hospital General Universitario Gregorio Marañón, Madrid, España*  
<sup>b</sup> *Sección de Radiología Vasculare e Intervencionista, Servicio de Radiología, Hospital General Universitario Gregorio Marañón, Madrid, España*
- \* Autor para correspondencia.  
 Correo electrónico: maza.jon@hotmail.com  
 (J. de la Maza Ortiz).
- <https://doi.org/10.1016/j.gastrohep.2018.01.003>  
 0210-5705/  
 © 2018 Elsevier España, S.L.U. Todos los derechos reservados.