

## Daño hepático inducido por mesterolona: a propósito de un caso



### Drug-induced liver injury due to mesterolone: A case report

Sr. Editor:

La mesterolona es un anabolizante esteroideo con indicación aceptada solo en situaciones médicas muy concretas. Sin embargo, su uso ilícito está creciendo de forma exponencial, habitualmente en varones jóvenes usuarios de gimnasios. La adquisición de estos compuestos, frecuentemente importados, esquivando controles sanitarios, es relativamente fácil. El empleo frívolo de esteroides anabolizantes, con fines estéticos y de aumento del rendimiento deportivo, puede tener graves consecuencias sanitarias, que deben ser conocidas por la comunidad médica.

### Caso clínico

Un varón de 43 años, aficionado al culturismo, sin antecedentes de interés, ingresó en nuestro centro por ictericia de una semana de evolución. No presentaba *rash*, adenomegalias ni fiebre. Tras un interrogatorio exhaustivo confesó haber usado, como potenciador muscular, Proviron® 25 mg/12 h, durante 12 días y hasta 3 semanas antes.

La bilirrubina alcanzó un nivel máximo de 6,8 mg/dl; las cifras pico de alanina aminotransferasa (ALT) y de fosfatasa alcalina (FA) fueron de 248 y 116 (UI/l), respectivamente. El paciente no presentó en ningún momento signos de fallo hepático. Las gammaglobulinas (0,8 g/dl) y la inmunoglobulina (Ig) G (901 mg/dl) fueron normales. No hubo eosinofilia ( $0,2 \times 10^9/l$ ) ni linfopenia ( $8,6 \times 10^9/l$ ). En el estudio etiológico se excluyó enfermedad vascular y biliar, mediante ecografía y colangio-RM. También se descartaron causas virales de hepatitis aguda (IgM-VHA, DNA-VHB, PCR-VHC, IgM-VHE, PCR-VHE, IgM-VEB e IgM-CMV negativas); los marcadores de autoinmunidad hepatoespecífica fueron igualmente negativos.

El cuadro se resolvió espontáneamente, con mejoría analítica paulatina, precisando una estancia hospitalaria de 12 días y un seguimiento posterior de hasta 56 días, para comprobar la recuperación *ad integrum* de todos los parámetros alterados (fig. 1).

### Discusión

En los últimos años, la comunicación de casos de hepatotoxicidad por anabolizantes ha sufrido un incremento significativo, suponiendo actualmente hasta el 8% del total de casos de daño hepático inducido por fármacos - drug-induced liver injury (DILI)- del registro español de hepatotoxicidad<sup>1</sup>.

La *ratio* entre los niveles de ALT/FA, expresados ambos en múltiplos del límite superior de la normalidad (40 y 130 [UI/l], respectivamente), permite diferenciar 3 patrones clásicos de DILI: citotóxico-hepatocelular (> 5), colestásico (< 2) o mixto (entre 2 y 5)<sup>2</sup>. El patrón típico de la hepatotoxicidad de los esteroides anabolizantes es

colestásico, pero también se han descrito formas citotóxicas, como en nuestro caso (6,2/0,8=7,7). Los perfiles analíticos comentados presentan correspondencia, aunque no plena, con el tipo de lesión histológica: hasta un 60% de los casos de DILI por anabolizantes presentan datos histológicos propios de lesión hepatocelular<sup>3</sup>. Los patrones histológicos del DILI por esteroides anabolizantes abarcan un amplio espectro de lesiones hepáticas, muy variadas y heterogéneas, que oscilan entre la esteatosis simple y los tumores del hígado (adenomas, hepatocarcinoma y otros); la peliosis hepática también se ha vinculado con el consumo crónico de esteroides anabolizantes<sup>4</sup>.

En los casos sospechosos, la escala clásica CIOMS/RUCAM permite evaluar la causalidad de forma sencilla, considerando datos sobre la relación temporal, factores de riesgo, evolución tras la retirada, otros fármacos simultáneos, etiologías concomitantes, información previa disponible de casos similares y, excepcionalmente, respuesta a la reexposición<sup>5</sup>. En nuestro caso se obtuvo un valor compatible con hepatotoxicidad probable (+8).

En consecuencia, existió una clara asociación temporal entre la aparición de los síntomas y el consumo del medicamento, y una mejoría secundaria tras la retirada de este. En estos casos, el diagnóstico puede hacerse de forma coherente sin recurrir a la biopsia, que queda confinada a situaciones en las que hay dudas y/o la evolución no es favorable. Incluso en estas situaciones de incertidumbre, cuando el diagnóstico es especialmente complejo, los resultados histológicos pueden ser inespecíficos.

En los casos de DILI es crucial un elevado nivel de sospecha clínica para evitar errores y retrasos diagnósticos, sobre todo en aquellos en los que la medicación se obtiene de forma fraudulenta y los pacientes pueden ocultar información relevante. La tendencia habitual es hacia la resolución natural espontánea, pero se han descrito casos graves, amenazantes para la vida o con desenlace fatal<sup>1</sup>.

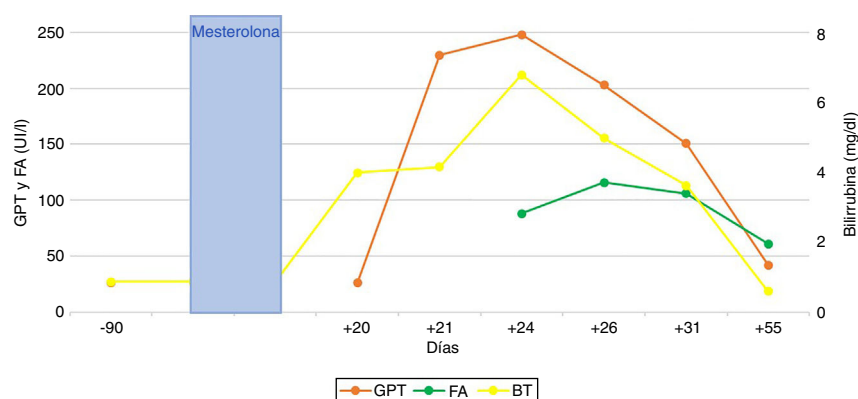
La comunicación a las autoridades sanitarias de casos como el descrito, constituye una responsabilidad ética. La divulgación de los datos de los registros de hepatotoxicidad debe estimular el conocimiento al respecto, sensibilizar a los agentes implicados y favorecer la alerta clínica sobre este problema sanitario, de magnitud creciente.

### Agradecimientos

A la Dra. Miren García Cortés, por sus sabios consejos.

### Bibliografía

1. Robles-Díaz M, González-Jiménez A, Medina-Cáliz I, Stephens C, García-Cortés M, García-Muñoz B, et al. Distinct phenotype of hepatotoxicity associated with illicit use of anabolic androgenic steroids. *Aliment Pharmacol Ther.* 2015;41:116–25.
2. Aithal GP, Watkins PB, Andrade RJ, Larrey D, Molokhia M, Takikawa H, et al. Case definition and phenotype standardization in drug-induced liver injury. *Clin Pharmacol Ther.* 2011;89:806–15.
3. Medina-Cáliz I, García-Cortés M, González-Jiménez A, Cabello MR, Robles-Díaz M, Sanabria-Cabrera J, et al. Herbal and dietary supplement-induced liver injuries in the Spanish DILI Registry. *Clin Gastroenterol Hepatol.* 2018;16:1495–502.



**Figura 1** Evolución cronológica de las alteraciones analíticas y su relación temporal con el consumo del fármaco responsable.

- Schwengel PA, Cotrim HP, dos Santos CR, dos Santos AO, de Andrade ARCF, Carruego MVVB, et al. Recreational anabolic-androgenic steroid use associated with liver injuries among brazilian young men. *Subst Use Misuse*. 2015;50:1490–8.
- Danan G, Benichou C. Causality assessment of adverse reactions to drugs-I. A novel method based on the conclusions of international consensus meetings: Application to drug-induced liver injuries. *J Clin Epidemiol*. 1993;46:1323–30.

Domingo Pérez Palacios\*, Álvaro Giráldez Gallego, Virginia Carballo Rubio, Ana Solà Fernández y Juan Manuel Pascasio Acevedo

Unidad de Gestión Clínica de Aparato Digestivo, Hospital Universitario Virgen del Rocío, Sevilla, España

\* Autor para correspondencia.

Correo electrónico: domipe3@gmail.com (D. Pérez Palacios).

<https://doi.org/10.1016/j.gastrohep.2019.06.001>  
0210-5705/

© 2019 Elsevier España, S.L.U. Todos los derechos reservados.

## Cerebelitis autoinmune en enfermedad de Crohn



### Autoimmune cerebellitis in Crohn's disease

La cerebelitis aguda es un cuadro inflamatorio que con frecuencia implica una base etiológica infecciosa y un curso habitualmente benigno. Su origen autoinmune es poco frecuente y son anecdóticos los casos asociados a enfermedad inflamatoria intestinal. La sospecha clínica, así como su correlación con pruebas complementarias y una congruente respuesta terapéutica, lleva en estos pocos casos al diagnóstico del cuadro.

Varón de 37 años con antecedentes personales de enfermedad de Crohn ileal con patrón penetrante con fístulas enteroentérica e ileovesical intervenidas, en tratamiento con 40 mg de adalimumab semanales, que acude por cefalea hemicraneal izquierda acompañada de parestesias en miembros superiores y visión borrosa de ojo izquierdo.

A la exploración, el paciente se hallaba consciente y orientado, presentaba diplopía horizontal intermitente, paresia en la abducción de ojo izquierdo, sin diplopía asociada, hiperreflexia y temblor postural en los 4 miembros, sin disimetría ni disidiadococinesia. En bipedestación, mantenía el equilibrio y presentaba marcha con leve aumento de base de sustentación.

Se realizó análisis de sangre en el que presentó: glucosa 114 mg/dL; urea 18 mg/dL; creatinina 0,57 mg/dL; bilirrubina total 0,46 mg/dL; GGT 55 U/L; GOT 17 U/L; GPT 36 U/L;

fosfatasa alcalina 86 U/L; Na 143 mEq/L; K 3,69 mEq/L; proteína C reactiva 0,45 mg/dL; hemoglobina 12,5 g/dL; leucocitos 7.200/mm<sup>3</sup>; plaquetas 341.000/mm<sup>3</sup>; TTPA 24 s y dímero D 0,70 mg/L. No se hallaron alteraciones de hormonas tiroideas, inmunoglobulinas G, A y M, de vitamina E ni de B<sub>12</sub>, tampoco de ácido fólico. La serología de VIH, sífilis, toxoplasma, CMV, Epstein-Barr, brucella, *Borrelia burgdorferi*, *Mycoplasma pneumoniae* y *Chlamydia pneumoniae* fue negativa.

En tomografía computarizada (TC) craneal se observó leve disminución de los espacios extraaxiales en fosa posterior con leve dilatación del III ventrículo y ventrículos laterales, con lo que se descartó trombosis venosa cerebral. La TC toracoabdominal y la punción lumbar no mostraron hallazgos significativos. Se solicitó resonancia magnética cerebral, que informó de aumento de señal en T2 y *flair* en lóbulos cerebelosos, con efecto compresivo sobre IV ventrículo, acompañado de leve descenso de amígdalas cerebelosas en el contexto de signos de hipertensión en fosa posterior secundarios a cerebelitis, de probable etiología autoinmune (fig. 1). Tras tratamiento intravenoso empírico con 50 mg de metilprednisolona cada 24 h, el paciente presentó mejoría clínica y quedó asintomático tras 5 días de tratamiento, sin signos de recidiva tras 6 meses de seguimiento en consultas externas.

La búsqueda etiológica reveló nuevo análisis de sangre con anticuerpos nucleares positivos (título 1/160) con patrón moteado que, junto a la buena respuesta clínica al tratamiento y los hallazgos observados en las pruebas de imagen,