



CRONOGRAFÍA DE LA ENFERMEDAD INFLAMATORIA INTESTINAL

Año 1938: primer reconocimiento de la enfermedad perianal como parte de la enfermedad de Crohn



Year 1938: First recognition of the perianal disease as part of Crohn's disease

Fernando Gomollón^{a,b,c,*} e Ignacio Marín-Jiménez^d

^a Unidad de Enfermedad Inflamatoria Intestinal, Servicio de Aparato Digestivo, Hospital Clínico Universitario Lozano Blesa, Instituto de Investigación Sanitaria Aragón (IIS Aragón), Zaragoza, España

^b Centro de Investigación Biomédica en Red en el Área temática de Enfermedades Hepáticas (CIBEREHD), Madrid, España

^c Departamento de Medicina, Universidad de Zaragoza, Zaragoza, España

^d Unidad de Enfermedad Inflamatoria Intestinal, Servicio de Aparato Digestivo, Hospital Gregorio Marañón, Instituto de Investigación Sanitaria Gregorio Marañón (IISGM), Madrid, España

La enfermedad de Crohn se caracteriza por su complejidad etiológica, fisiopatológica y, sobre todo, clínica. Puede manifestarse de muchas maneras, y en diversas localizaciones. Seguramente, una causa de sufrimiento muy importante es la enfermedad perianal. Resulta curioso cómo ya tan pronto como en 1938 se reconociera (por el mismo equipo que la describió) que la enfermedad intestinal luminal a menudo se acompañaba de fisuras, fístulas y/o abscesos en la zona perianal. Y no solo eso, puesto que fueron capaces de reconocer la importancia

de la actividad inflamatoria de la enfermedad luminal, la dificultad del tratamiento y la especial refractariedad de las fístulas rectovaginales o cómo a veces la enfermedad perianal es la primera manifestación de la enfermedad de Crohn. Ochenta y un años después, la enfermedad perianal sigue siendo un fenotipo complejo de la enfermedad de Crohn, causante de afecciones molestas y graves en el paciente, y de dificultades técnicas de tratamiento para el médico, y especialmente para el cirujano especializado.

* Autor para correspondencia.

Correo electrónico: fgomollon@gmail.com (F. Gomollón).

Perianal fistulae as a complication of regional ileitis

Penner A, Crohn BB. Ann Surg. 1938 Nov;108(5):867-73

Año 1938: primer reconocimiento de la enfermedad perianal como parte de la enfermedad de Crohn



Diagnóstico de ileítis regional

- ✓ Sospecha, pero sin hallazgos radiológicos concluyentes.
- ✓ ≥ 1 tracto fistuloso perianal.
- ✗ Proctitis ulcerosa o colitis ulcerosa.



Fístulas

- ✓ Colitis ulcerosa.
- ✓ Enfermedad inflamatoria del intestino.
- ✗ Diarreas no infecciosas.



Las fístulas perianales son una complicación de la ileítis regional

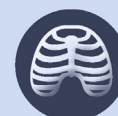- ✓ Primera manifestación clínica.
- ✓ Local.
- ✓ Simples o múltiples.
- ✓ Junto a ileítis.
- ✓ Largas y tortuosas.
- ✓ Infección secundaria que se propaga en sentido longitudinal hacia el margen anal.




Preoperatorio de la fístula perianal



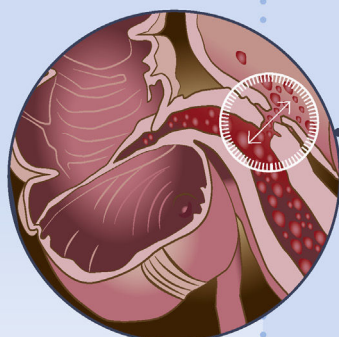
Proctoscopia
(descartar colitis ulcerosa).



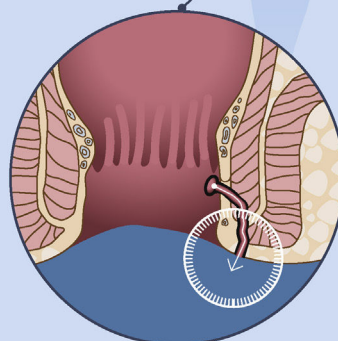
Rx de tórax
(descartar tuberculosis).



Historia y examen físico.



Fístula intraabdominal



Fístula perianal

Las fístulas y senos intraabdominales son la primera manifestación de la ileítis regional, precediendo incluso a la propia conciencia de padecer una alteración intestinal.



Tratamiento de la fístula perianal

- 1 Eliminación quirúrgica de la ileítis.
- 2 Si no se cura, escisión local del tracto, legrado y sutura, siempre que la función intestinal se haya restablecido a la normalidad.
- 3 Las fístulas rectovaginales suelen requerir varios intentos.