



CARTA CIENTÍFICA

Reconstrucción del tránsito intestinal en paciente con nivolumab y rectitis de exclusión



Reconstruction of the intestinal passage in a patient with nivolumab and diversion proctitis

Nivolumab es un anticuerpo monoclonal inhibidor de los puntos de control del sistema inmune cuya aprobación en los últimos cinco años se ha extendido a diferentes neoplasias como el melanoma, el cáncer renal, el pulmonar de células no pequeñas, los tumores de cabeza y cuello y el linfoma de Hodgkin.

Actúa uniéndose al receptor 1 de la proteína de muerte celular programada (PD-1) que impide la activación de los linfocitos T. Al ser bloqueada se consigue estimular a los linfocitos contra la célula tumoral reduciéndose la lesión o estabilizando su crecimiento¹ lo que aumenta la mediana de supervivencia global y el porcentaje de largos supervivientes¹. Su uso ha aumentado y con ello la aparición de efectos secundarios inflamatorios conocidos como eventos adversos inmunorrelacionados^{1,2}.

Uno de estos efectos es la colitis de base autoinmune^{2,3} y en relación a ello, comprobamos que en la literatura no existe ningún caso descrito de la reconstrucción del tránsito intestinal en un paciente en tratamiento con nivolumab, y las particularidades que implica.

Presentamos un paciente con antecedentes de melanoma nodular T3bN0M0 en flanco izquierdo intervenido en febrero de 2008. A los 10 años de seguimiento progresa a nivel pulmonar con múltiples nódulos y una lesión ósea tibial izquierda con fractura patológica que requirió fijación mediante clavo confirmándose el diagnóstico de metástasis de melanoma, con estudio molecular positivo para codón V600E. Se inició terapia de doble bloqueo inhibidor de BRAF/MEK mediante la combinación de dabrafenib y trametinib. A los cuatro meses se inició una segunda línea de tratamiento con nivolumab debido a progresión de la enfermedad pulmonar, consiguiendo una respuesta parcial a nivel pulmonar y respuesta completa a nivel óseo, que mantiene hasta la actualidad, dos años después de iniciar esta terapia.

Previo a este cambio de inmunoterapia, requirió de intervención quirúrgica por diverticulitis aguda complicada con una fístula colovesical realizándose hemicolectomía izquierda y colostomía terminal.

Una vez establecido el tratamiento con nivolumab el paciente presentaba episodios de tenesmo rectal con rectitis de diversión y colitis de base autoinmune G1/2 que requirió de corticoterapia oral en varias ocasiones. Su rectoscopia mostraba una mucosa intensamente eritematosa, muy friable al roce, con pérdida del patrón vascular cuyas biopsias informaban de rectitis de diversión (fig. 1).

Dada la estabilidad de la enfermedad tumoral y ante la insistencia del paciente se le planteó la reconstrucción del tránsito o una proctectomía interesfintérica ante los episodios de rectitis por exclusión tal vez agravados por el tratamiento con nivolumab. Se reconstruyó el tránsito con una disección del muñón rectal extremadamente dificultosa dada la friabilidad y edematización de su pared, confeccionándose una anastomosis mecánica latero-terminal con grapadora circular de calibre 29. Tras nueve días hospitalizado, el paciente fue dado de alta sin complicaciones.

Tras la cirugía, presentó episodios de colitis autoinmune secundaria al tratamiento con nivolumab, agravada por el síndrome de resección anterior secundario a la cirugía, que requirió de nueva suspensión del tratamiento inmunoterápico e inicio de corticoterapia y mesalazina. Actualmente, de nuevo con tratamiento inmunomodulador, presenta un número aceptable de deposiciones pero con urgencia defecatoria. Su última colonoscopia revela una pérdida del patrón vascular, mucosa friable y una anastomosis íntegra (fig. 1).

En la literatura no está descrito qué sucede con la colitis inmunorrelacionada cuando se efectúa cirugía, pero sí se describen sus hallazgos endoscópicos^{3,4}, destacando exudados inflamatorios, pérdida del patrón vascular y ulceraciones que se extienden desde el recto a partes o todo el colon similares a la colitis ulcerosa³ o a la rectitis por exclusión.

Este factor debe tenerse en cuenta si se plantea cirugía ya que aunque sean escasos los pacientes en tratamiento con nivolumab que se intervienen, puede agravarse inicialmente un posible síndrome de resección anterior de recto pero tras ello se comportará como una entidad independiente.

El tratamiento esteroideo y con mesalazina reduce la gravedad de los síntomas de colitis inducida por nivolumab, con una mejora en la frecuencia deposicional y de los hallazgos endoscópicos³. En casos seleccionados puede plantearse tratamiento con infliximab⁴ o micofenolato⁵.

Destacamos la importancia de este tipo de efecto adverso, con gran similitud con entidades como la colitis ulcerosa o la rectitis por diversión, que si bien es

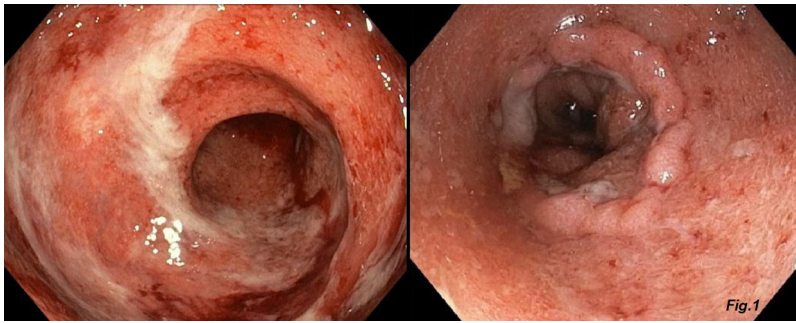


Figura 1 Imagen colonoscópica de muñón rectal previo a la cirugía, y de anastomosis posterior. En la imagen de la izquierda, podemos observar el muñón rectal previo a la reconstrucción del tránsito, con una mucosa eritematosa, friable y con pérdida del patrón vascular. La imagen de la derecha es el estado de la anastomosis colorrectal en su última colonoscopia, con integridad de la misma pero persistiendo la friabilidad de la mucosa.

infrecuente, puede ser determinante ante planteamientos quirúrgicos.

Bibliografía

1. Topalian SL, Hodi FS, Brahmer JR, Gettinger SN, Smith DC, McDermott DF, et al. Safety, activity, and immune correlates of anti-PD-1 antibody in cancer. *N Engl J Med.* 2012;366:2443–54, <http://dx.doi.org/10.1056/NEJMoa1200690>.
2. Kubo K, Kato M, Mabe K. Nivolumab-associated colitis mimicking ulcerative colitis. *Clin Gastroenterol Hepatol.* 2017;15:A35–6, <http://dx.doi.org/10.1016/j.cgh.2017.03.026>.
3. Yamauchi R, Araki T, Mitsuyama K, Tokito T, Ishii H, Yoshioka S et al. The characteristics of nivolumab-induced colitis: an evaluation of three cases and a literature review. *BMC Gastroenterol.* 2018 31;18:135, <http://dx.doi.org/10.1186/s12876-018-0864-1>. PMID: 30170560; PMCID: PMC6119262.
4. Yanai S, Nakamura S, Matsumoto T. Nivolumab-induced colitis treated by infliximab. *Clin Gastroenterol Hepatol.* 2017;15:e80–1, <http://dx.doi.org/10.1016/j.cgh.2016.09.017>.
5. Mir R, Shaw HM, Paul D, Nathan PD. Mycophenolate mofetil alongside high-dose corticosteroids: optimizing the management of combination immune checkpoint inhibitor-induced colitis. *Melanoma Res.* 2019 Feb;29:102–6, <http://dx.doi.org/10.1097/CMR.0000000000000543>.

Javier Gómez Sánchez^{a,*}, José Miguel Jurado García^b, Marisol Zurita Saavedra^a, Javier Gutiérrez Sainz^a y Benito Mirón Pozo^a

^a Servicio de Cirugía General y del Aparato Digestivo, Hospital Universitario Clínico San Cecilio, Granada, España

^b Servicio de Oncología Médica, Hospital Universitario Clínico San Cecilio, Granada, España

* Autor para correspondencia.

Correo electrónico: javiergomezsanchez.jg@gmail.com (J. Gómez Sánchez).