



## CARTA CIENTÍFICA

## Endoscopia, clave en la resolución diagnóstica de un caso de neumoperitoneo



### Endoscopy, key for the diagnostic resolution in a case of pneumoperitoneum

La neumatos intestinal (NI) es una entidad poco frecuente que se define como la presencia de gas dentro de la pared intestinal<sup>1</sup> y que en ocasiones puede presentarse a modo de neumoperitoneo<sup>2,3</sup>, obligando a realizar un diagnóstico diferencial con perforación de víscera hueca. Con el caso que presentamos a continuación queremos resaltar la importancia del papel de la endoscopia en el diagnóstico diferencial de neumoperitoneo y más concretamente en la neumatos quística, ya que fue esta la herramienta que alcanzó el diagnóstico definitivo tras un primer diagnóstico erróneo basado en la tomografía axial computerizada (TAC).

Se trata de un varón de 90 años con antecedentes de hipertensión arterial, parálisis facial e intervenido de colecistectomía, hernia inguinal y apendicitis, que es derivado al servicio de urgencias por hallazgo de neumoperitoneo y múltiples divertículos colónicos en una TAC solicitada por alteración del ritmo intestinal.

En el servicio de urgencias se realizó una analítica sin hallazgos significativos y, a la exploración, presentaba un abdomen anodino, sin signos de irritación peritoneal. Interpretado el cuadro como una perforación colónica de origen diverticular, fue valorado por cirugía que, ante la estabilidad hemodinámica y la ausencia de datos de sufrimiento intestinal, decidió tratamiento conservador, comprobando, mediante una segunda TAC a las 12 semanas, la resolución del neumoperitoneo.

A los 4 meses de la segunda TAC, y ante persistencia de los síntomas, se realizó una rectoscopia que objetivó desde 50-20 cm de margen anal, en sigma, múltiples áreas sobreelevadas pseudopolipoideas de aspecto quístico con mucosa respetada, sugiriendo la naturaleza subepitelial de las mismas y sin apreciar orificios diverticulares en todo el recorrido explorado, alcanzando el diagnóstico definitivo de NI (fig. 1B), y que se confirmó tras la revisión de las TAC previas (fig. 1A).

Ante estos hallazgos, se estableció tratamiento conservador con antibiótico con evolución clínica satisfactoria.

La presencia de gas en la pared intestinal es un hallazgo infrecuente descrito por primera vez en 1730 por Du Vernoi, aunque no fue hasta 1835 cuando Mayer le adjudicó el nombre actual<sup>1,2</sup>. Se trata de un hallazgo con una incidencia de 3/10.000 y más frecuente en varones siendo la relación hombre/mujer de 3-5/1<sup>2</sup>.

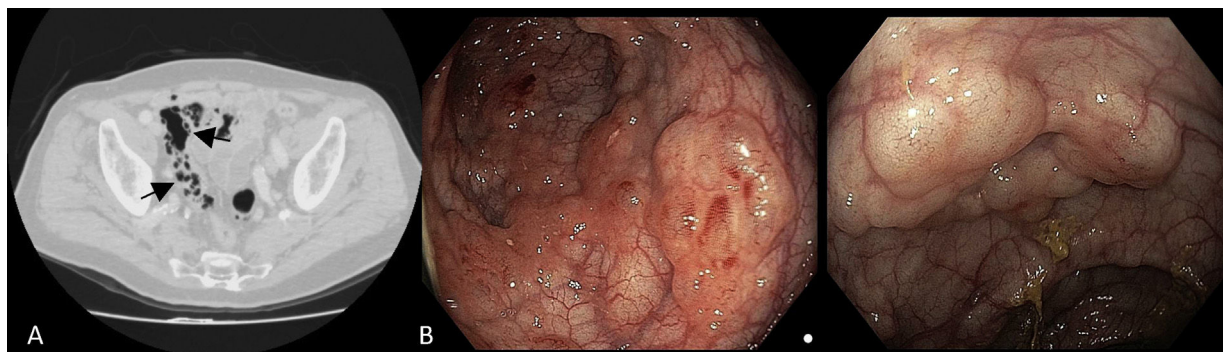
La localización del gas puede darse a diferentes niveles del tracto digestivo, siendo lo más frecuente el colon (47%), seguido por intestino delgado (27%), estómago (5%), y colon e intestino delgado de forma conjunta (7%)<sup>3,4</sup>.

En aproximadamente el 85% de los casos se ha asociado a enfermedad pulmonar obstructiva crónica, patología gastrointestinal (apendicitis, colitis pseudomembranosa, enfermedad inflamatoria intestinal, diverticulosis, enfermedad celíaca, vólvulos y malrotaciones), la esclerodermia, fármacos (glucocorticoides, quimioterápicos) y diferentes neoplasias, clasificándose como NI secundaria; mientras que el 15% restante no presenta patología subyacente, por lo que se clasifica como primaria o idiopática<sup>1-3</sup>.

En cuanto a la etiopatogenia, no está del todo aclarada, habiéndose propuesto 4 teorías: la mecánica, la bacteriana, la pulmonar y la química<sup>3,4</sup>.

La presentación clínica es variable, desde pacientes asintomáticos hasta síntomas inespecíficos como diarrea, estreñimiento, vómitos, distensión o dolor abdominal, secreción de moco o rectorragia<sup>2,3</sup>. Además, tal y como ocurrió en el caso presentado, también se puede observar la presencia de neumoperitoneo, lo que sucede en aproximadamente el 15% de los casos con afectación del intestino delgado, y en el 2% cuando la afectación es en colon, situación que obliga a realizar diagnóstico diferencial con perforación de víscera hueca<sup>3</sup> entre otras. En estos casos y a pesar de que el diagnóstico se basa en las pruebas de imagen, fundamentalmente en la TAC<sup>2,3</sup>, en ocasiones no es posible identificar la causa del mismo y es entonces cuando se puede recurrir al estudio endoscópico, como sucedió con nuestro paciente.

En el caso de la NI, la endoscopia, permite alcanzar el diagnóstico definitivo al identificar los quistes submucosos bajo visión directa, pudiéndose presentar con distintos patrones: en forma de burbuja (o racimo de uva), siguiendo un patrón lineal o adoquinado, o bien con un patrón irregular<sup>4,5</sup>. La desaparición de los quistes tras la toma de biopsia ayuda a confirmar el diagnóstico de esta entidad<sup>4</sup>.



**Figura 1** A) Imagen de TAC en corte axial donde se observa NI con un patrón quístico (flechas). B) Imágenes endoscópicas de NI colónica con un patrón de lesiones quísticas subepiteliales en forma de burbuja.

El tratamiento suele realizarse de forma conservadora. Se ha descrito la terapia con oxígeno hiperbárico, la antibioterapia de amplio espectro, así como la dieta pobre en hidratos de carbono y la escleroterapia<sup>3-5</sup>.

La cirugía queda reservada únicamente para casos de abdomen agudo como obstrucción, perforación o sospecha de necrosis intestinal<sup>3,4</sup>.

### Conflicto de intereses

Los autores declaran no tener ningún conflicto de intereses.

### Bibliografía

1. Zuluaga-Santamaría A, Mejía Restrepo J, Uribe-González R, Gutiérrez-Márquez C, Bustamante-Zuluaga C, Vega Arango M. Neumatosis intestinal: ¿una urgencia abdominal? *Rev CES Med.* 2017;31:110-8.
2. Gómez Cuesta N, Ayón Ho J, Stanley J, Caviedes Merchán AM. Neumatosis intestinal. *Acta Gastroenterol Latinoam.* 2015;45:225-9.
3. Sánchez-Rodríguez JJ, Utrilla-Martínez AC, San Antón-Beranoaguirre J, Moreno-Olivieri AA, del Val-Gil JM. Neumatosis quística intestinal: reporte de un caso. *Cir Cir.* 2018;86:370-3.
4. Wu LL, Yang YS, Dou Y, Liu QS. A systematic analysis of pneumatosis cystoides intestinalis. *World J Gastroenterol.* 2013;19:4973-8.
5. Wang Yj, Wang Ym, Zheng Ym, Jiang Hg, Zhang J. Pneumatosis cystoides intestinalis: Six case reports and a review of the literature. *BMC Gastroenterol.* 2018;18:100.

Íñigo García Kamiruaga\*, María Fernández Calderón, Jorge Vladimir González García, Maitane López Gutiérrez, Miriam Arosa Pérez, Joana Oñate Prieto, Raquel González Monasterio y Anaïansi Hernández Martín

*Servicio de Aparato Digestivo, Hospital San Eloy, Barakaldo, Bizkaia, España*

\*Autor para correspondencia.

Correo electrónico: [inigokamiruaga@hotmail.com](mailto:inigokamiruaga@hotmail.com) (Í. García Kamiruaga).