



CARTA CIENTÍFICA

Vólvulo yeyunoileal gigante secundario a enteritis eosinofílica crónica



Giant jejunoileal volvulus secondary to chronic eosinophilic enteritis

La enteritis eosinofílica (EE), conocida también como gastroenteritis eosinofílica (GEE), es una patología intestinal rara, de etiología desconocida, que se caracteriza por la infiltración de la pared intestinal por eosinófilos¹. Forma parte de las afectaciones gastrointestinales eosinofílicas primarias presentes tanto en población pediátrica como en adultos.

Su etiopatogenia se ha relacionado con exposición a alérgenos inhalados y alimentarios, a historia familiar de alergias, a fármacos y de causa idiopática. La incidencia global de la EE es de 5,1 por 100.000 habitantes, con prevalencia en el sexo femenino (57%), adultos mayores de 18 años (83,5%) y caucásicos (77,5%)².

La clínica se caracteriza por síntomas gastrointestinales inespecíficos como dolor abdominal cólico, náuseas, vómitos, diarrea y distensión abdominal, por lo que su diagnóstico resulta difícil y en ocasiones tardío. El diagnóstico de la EE se hace mediante estudio histopatológico que demuestra infiltración de la pared del segmento intestinal afectado por eosinófilos sin otras causas secundarias de eosinofilia intestinal³.

Presentamos el caso de un hombre de 64 años, natural de África, sin antecedentes médicos de interés excepto anemia por déficit de vitamina B₁₂, sin patología quirúrgica ni tratamiento farmacológico habitual, que consulta por clínica de suboclusión intestinal crónica de más de 10 años de evolución. Se solicita TC abdominal donde se identifica dilatación de asas intestinales, la mayor localizada en hipocondrio derecho con un calibre de 11 cm e imagen sugestiva de vólvulo de intestino medio (fig. 1A). Análiticamente destaca vitamina B₁₂ en suero 106 pg/mL (190-900), prealbúmina 14,6 mg/dL (15-36), función tiroidea normal, sin leucocitosis ni eosinofilia. Serología negativa para virus de hepatitis B y C, así como para *Strongyloides* y *Trypanosoma cruzi*.

Tanto el diagnóstico como la clínica fueron sugestivos de suboclusión intestinal crónica complicada con vólvulo intestinal, por lo que se practicó laparotomía exploradora, hallándose dilatación yeyunoileal severa de 12,5 cm de

longitud, con vólvulo no isquémico de segmento intestinal dilatado (fig. 1B). Se practicó resección segmentaria, anastomosis y biopsia de adenopatía mesentérica con evolución satisfactoria y alta al sexto día postoperatorio. La anatomía patológica del segmento resecado fue informada como ileítis eosinofílica mural con dilatación intestinal y ganglios linfáticos con linfadenitis crónica inespecífica (fig. 1C). No se aislaron parásitos intestinales. Pasado un año tras la intervención, el paciente permanece asintomático.

El vólvulo de intestino delgado es una entidad de difícil diagnóstico debido a su clínica recurrente y síntomas inespecíficos. Se clasifican como primarios cuando ocurren de forma espontánea en ausencia de anomalías anatómicas o factores predisponentes, y como secundarios aquellos que resultan de alteraciones anatómicas o patología digestiva de base. La incidencia anual en países occidentales es excepcionalmente baja, 1,7-5,7 por 100.000 habitantes, y más elevada en países del Medio Oriente, Asia y África con cifras de 24-60 por 100.000 habitantes⁴. Los factores de riesgo descritos son bajo nivel socioeconómico, neuropatía diabética, parasitosis intestinal y copiosa ingesta alimentaria tras periodos prolongados de ayuno⁵. La TC abdominal es el estudio de elección, ya que los hallazgos en la radiología simple son inespecíficos. Los signos tomográficos sugestivos de vólvulo de intestino delgado son: dilatación intestinal, rotación mesentérica o de los vasos mesentéricos y neumatosis intestinal o portal en casos complicados con isquemia⁴.

La presencia de un extenso vólvulo yeyunoileal secundario a EE es extremadamente rara. La cronicidad de la clínica de nuestro paciente explica tanto la magnitud como la extensión de la dilatación.

La EE puede afectar desde el esófago hasta el recto, incluidas todas las capas del intestino. La clasificación propuesta por Klein describe 3 variantes dependiendo de la capa intestinal con mayor infiltración de eosinófilos. La infiltración de predominio en mucosa y submucosa presenta clínica de inflamación (diarrea y dolor cólico) y es la variante más frecuente. La de predominio en pared muscular se caracteriza por clínica obstructiva (distensión y vómitos), y la de predominio en subserosa se presenta como ascitis con altos niveles de eosinófilos².

Este caso demuestra la importancia de la valoración integral y del tratamiento multidisciplinario de esta patología. Aunque el tratamiento quirúrgico de la EE es excepcional, puede ser necesario para resolver complicaciones severas como es el vólvulo de intestino delgado, que causa alta

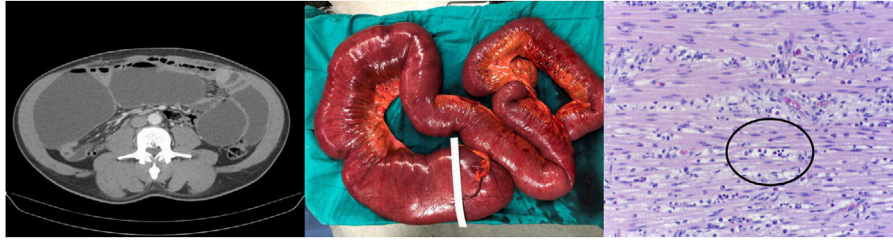


Figura 1 (A) TAC con contraste abdominal donde se aprecia masiva dilatación yeyunoileal compatible con cuadro oclusivo mecánico. (B) Espécimen yeyunoileal resecado donde se aprecia importante dilatación del tramo yeyunoileal. (C) Muestra de pared yeyunal con H-E (20×) donde se indica con un círculo un infiltrado de eosinófilos en la capa muscular propia.

mortalidad cuando no es diagnosticado ni tratado oportunamente.

Bibliografía

1. Yan BM, Shaffer E.A. Primary eosinophilic disorders of the gastrointestinal tract. *Gut*. 2009;58:721–32, <http://dx.doi.org/10.1136/gut.2008.165894>.
2. Pineton de Chambrun G, Dufour G, Tassy B, Rivière B, Bouta N, Bismuth M, et al. Diagnosis, natural history and treatment of eosinophilic enteritis: a review. *Curr Gastroenterol Rep*. 2018;20:37, <http://dx.doi.org/10.1007/s11894-018-0645-6>.
3. Fernández-de la Varga M, Ladrón Abia P, Béjar-Serrano S, del Pozo-del Valle P, Ortiz Bellver V. Gastroenteritis eosinofílica: una misma entidad con distintas presentaciones clínicas. *Gastroenterol Hepatol*. 2020, <http://dx.doi.org/10.1016/j.gastrohep.2020.06.011>.
4. Iwuagwu O, Deans G. Small bowel volvulus: a review. *J R Coll Surg Edinb*. 1999;44:150–5.
5. Patial T, Chaddha S, Rathore N, Thakur V. Small bowel volvulus: a case report. *Cureus*. 2017;9:e1281, <http://dx.doi.org/10.7759/cureus.1281>.

Carlos Yáñez Benítez^a, Sandra Vicente Arregui^b,
Tomas Cabrera Chaves^c, Issa Talal El-Abur^a,
Ana Nogués Pevidal^{a,*} y Juan Luis Blas Laina^a

^a *Servicio de Cirugía General y del Aparato Digestivo, Hospital Royo Villanova, Zaragoza, España*

^b *Servicio de Anatomía Patológica, Hospital Royo Villanova, Zaragoza, España*

^c *Servicio de Digestivo, Hospital Royo Villanova, Zaragoza, España*

* Autor para correspondencia.

Correo electrónico: ananope@gmail.com

(A. Nogués Pevidal).