

CASOS CLÍNICOS

Carcinoma ductal *in situ* en el seno de fibroadenomas en una mujer de 16 años

M.R. Noguero^a, C. Álvarez^a, J.L. Muñoz^a, E. Conde^b, R. Sahli^a, J.S. Jiménez-López^a, P. Miranda^a y P. de la Fuente^a

^aDepartamento de Obstetricia y Ginecología. Hospital 12 de Octubre. Madrid. ^bDepartamento de Anatomía Patológica. Hospital 12 de Octubre. Madrid. España.

ABSTRACT

Objective: Valuation of the clinical case of a 16 year old patient who was diagnosed, casually, as having ductal carcinoma *in situ* in the breast from which fibroadenomas were removed.

Design: Descriptive analysis of a case in the Department of Obstetrics and Gynaecology in the Hospital 12 de Octubre in Madrid.

Material and method: A review of reports and the clinical history.

Results: The clinical case of a 16 year old patient with no risk factors, family history or other relevant antecedents, is discussed. Following the removal of 3 apparently fibroadenomatous nodules, the histology report informed of the presence of severe atypical hyperplasia intraductal-ductal carcinoma *in situ*.

After finding 5 new nodules (following Magnetic Resonance of the breast) a subcutaneous mastectomy with insertion of expander was carried out. Histology showed no evidence of malignancy.

INTRODUCCIÓN

Los fibroadenomas son los tumores mamarios benignos más usuales, y se diagnostican en un elevado número de pacientes. La expresión *fibroadenoma juvenil* se refiere a las lesiones sugestivas de fibroadenoma, pero complicadas con grados variables de hiperplasia florida, incluso atípica (sin alcanzar el grado de carcinoma), diagnosticados principalmente en adolescentes y mujeres jóvenes^{1,2}. Estos nódulos son típicamente solitarios.

El fibroadenoma juvenil se debe diferenciar de otra rara entidad, que corresponde al hallazgo de un carci-

noma (*in situ* o infiltrante) en el seno de un fibroadenoma. En este artículo se analiza el caso de una paciente de 16 años, a la que se extirparon varios nódulos compatibles con fibroadenomas, en todos los cuales se demostró histológicamente la presencia de un carcinoma ductal *in situ*.

CASO CLÍNICO

Mujer de 16 años de edad, sin factores de riesgo ni antecedentes familiares y personales de interés. Refiere la presentación de la menarquia a los 12 años; TM: 4-5/30. La paciente es remitida a nuestra consulta para la extirpación de un nódulo de 3,2 2,2 3,1 cm localizado en el cuadrante superoexterno de la mama derecha de unos meses de evolución, que en la exploración física y radiológica es compatible con un fibroadenoma. La punción-aspiración con aguja fina (PAAF) informa de la presencia de un fibroadenoma celular con signos de actividad proliferativa epitelial. La paciente presenta 2 nódulos en la mama contralateral de similares características, ambos menores de 1 cm. Tras la exéresis del nódulo, el resultado anatómopatológico de la pieza es: «conductos mamarios con proliferación epitelial, sin componente mioepitelial, que adopta un crecimiento intraluminal cribiforme y cuyas células epiteliales tienen atipia celular leve, citoplasma definido y sin necrosis. En el parénquima adyacente existen focos dispersos de grave hiperplasia intraductal atípica-carcinoma ductal *in situ* (DIN 1C)» (figs. 1 y 2).

Con este diagnóstico, se programa a la paciente para la enucleación de los otros 2 nódulos en la mama izquierda. La histología revela resultados idénticos a los de la otra tumoración. Con estos hallazgos, y debido al alto riesgo de la paciente, se plantean 2 posibilidades de actuación:

1. Práctica de una mastectomía bilateral subcutánea.
2. Seguimiento.

 Aceptado para su publicación el 12 de diciembre de 2003.

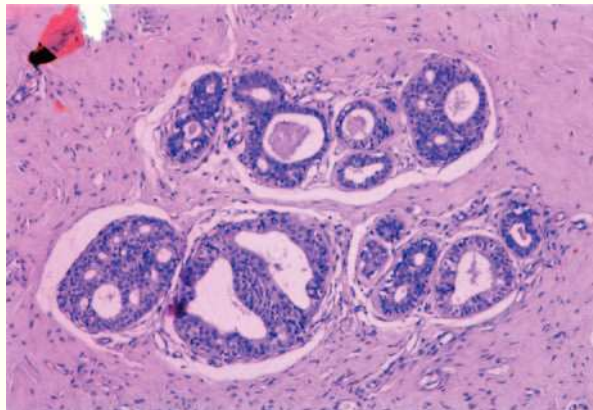


Fig. 1. Conductos revestidos por células epiteliales de características benignas junto a otros con carcinoma ductal *in situ*, inmersos en una estroma densa, colagenizada.

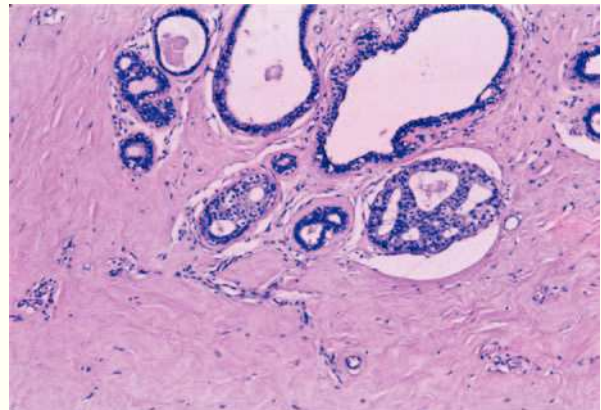


Fig. 2. Proliferación de células epiteliales, monomorfa, con incremento de la relación núcleo-citoplasmática, pleomorfismo e hiperchromatismo nuclear, con mitosis, dispuestas en patrón cribiforme.

La paciente y sus familiares, pues era menor de edad, decidieron continuar con controles periódicos, que incluían la realización de ecografías mamarias, análisis de marcadores tumorales y resonancia magnética de mamas (según hallazgos). En febrero de 2001, la resonancia magnética de mamas demostró la presencia de 5 nódulos (bilaterales), con características de fibroadenomas, ninguno de los cuales era palpable ni se detectó en la ecografía de mama.

Tras reconsiderar la situación, se volvió a plantear la posibilidad de extirpar todo el tejido mamario (dado el elevado riesgo de desarrollar un carcinoma ductal *in situ* en los otros nódulos).

Tras ser evaluada por el servicio de cirugía plástica, se realizó una mastectomía subcutánea bilateral más colocación de expansor. El resultado histológico no mostraba evidencia de malignidad. La paciente se encuentra, en el momento actual, pendiente de colocación de prótesis mamaria bilateral.

DISCUSIÓN

El desarrollo de un carcinoma en el seno de un fibroadenoma es excepcional, especialmente en mujeres jóvenes. Así, Vera-Sempere et al³ en su revisión encuentra que la edad media (46,6 años) de pacientes con fibroadenoma y cáncer era 10,2 años mayor que en aquellas con fibroadenoma sin cáncer (34,4 años). El fibroadenoma juvenil constituye una entidad diferente; Mies et al¹ analizan una serie de 49 pacientes diagnosticadas de fibroadenomas juveniles, con una edad media de 26 años (intervalo, 10-72 años). En este estudio, la histología del fibroadenoma juvenil informa de 4 tipos de proliferación epitelial: ductal-lacunar,

quistico-papilar, ductal-sólida y lobulillar-ductal terminal. En todas ellas se evidencia pleomorfismo y atipia celular, más extrema en la forma ductal-sólida. Dicha proliferación no alcanza el grado de carcinoma ni se extiende al tejido mamario adyacente.

En la anatomía patológica de nuestro caso, junto a la proliferación epitelial en los ductos con atipia, característico del fibroadenoma celular, describía focos dispersos de carcinoma ductal *in situ* en la estroma adyacente a los conductos. No se trataba, pues, de un fibroadenoma juvenil.

Desde el punto de vista histológico, el 95% de los cánceres diagnosticados en el seno de fibroadenomas son intraductales, y en las series más antiguas el más frecuente es el carcinoma lobulillar *in situ*². La revisión de Díaz et al⁴, de 105 casos, establece porcentajes similares para el carcinoma ductal *in situ* y para el carcinoma lobulillar *in situ*. En el 50-60% de los casos pueden encontrarse otros focos fuera del fibroadenoma^{5,6}. La coexistencia de una proliferación epitelial *in situ* (o infiltrante, según los casos), con un fibroadenoma sugiere que el origen del carcinoma puede estar en el componente epitelial del fibroadenoma⁷.

La dificultad para su diagnóstico se determina porque la mamografía, la ecografía y la resonancia magnética no aportan datos; por otro lado, la citología tras PAAF del nódulo presenta un elevado índice de falsos negativos⁵. Así, en nuestra paciente, la imagen ecográfica era la de un fibroadenoma típico, y la PAAF indicaba la existencia de signos de actividad proliferativa epitelial, pero sin atipia, por lo que tampoco fue diagnóstica (o únicamente orientaba hacia la posibilidad de encontrarnos ante un fibroadenoma juvenil).

En nuestra paciente se dio la circunstancia añadida de su juventud (16 años), que generalmente conduce hacia una actitud expectante, sin sospechar la existencia de un carcinoma.

En la bibliografía revisada, la mayoría de las publicaciones preconizan un tratamiento conservador^{5,6}, ya que su pronóstico podría ser más favorable al tratarse de lesiones localizadas. El hallazgo en nuestro caso de focos de carcinoma ductal *in situ* en el nódulo inicial determinó la necesidad de enuclear los 2 fibroadenomas en la mama contralateral, ambos menores de 1 cm, con un margen de tejido sano circundante, así como la ampliación de la tumorectomía del primer nódulo. La anatomía patológica informó de la presencia de carcinoma ductal *in situ* en el seno de los 2 nuevos fibroadenomas extirpados (superponible al primer nódulo).

La reciente aparición de 5 nuevas lesiones de similares características en la resonancia magnética ha obligado a reconsiderar una actitud más agresiva, con la práctica de una mastectomía subcutánea.

RESUMEN

Objetivo: Valoración del caso clínico de una paciente de 16 años diagnosticada, como hallazgo casual, de un carcinoma ductal *in situ* en el seno de los fibroadenomas extirpados.

Diseño: Análisis descriptivo de un caso clínico.

Realizado: Departamento de Obstetricia y Ginecología. Hospital 12 de Octubre. Madrid.

Material y método: Revisión de informes e historia clínica.

Resultados: Se describe el caso clínico de una paciente de 16 años de edad, sin factores de riesgo ni antecedentes familiares o personales de interés. Tras la exéresis de 3 nódulos compatibles con fibroadenomas, el resultado anatomopatológico informa de la presencia de focos de «grave hiperplasia intraductal atípica-carcinoma ductal *in situ*». Tras el hallazgo de 5 nuevos nódulos (en la resonancia magnética de mamas), se realizó una mastectomía subcutánea bilateral más colocación de expansor. La histología no mostraba evidencia de malignidad.

BIBLIOGRAFÍA

1. Mies C, Rosen PP. Juvenile fibroadenoma with atypical epithelia hyperplasia. *Am J Surg Pathol* 1987;11:184-90.
2. Oberman H. Breast lesions in the adolescent female. *Pathol Annu* 1979;14:176-202.
3. Vera-Sempere FJ, Artes Martínez J. Receptores estrogénicos y fibroadenomas mamarios con rasgos sospechosos de malignidad. *An Med Interna* 1997;14:332-6.
4. Díaz NM, Palmer JO, McDivitt RW. Carcinoma arising within fibroadenomas of the breast. A clinicopathologic study of 105 patients. *Am Clin Pathol* 1991;95:614-22.
5. Psarianos T, Kench JG, Ung OA, Bilous AM. Breast carcinoma in a fibroadenoma: diagnosis by fine needle aspiration cytology. *Pathology* 1998;30:419-21.
6. Ozzello L, Gump FE. The management of patients with carcinomas in fibroadenomatous tumors of the breast. *Surg Gynecol Obstet* 1985;160:99-103.
7. Kurosumi M, Itokazu R, Mamiya Y, et al. Invasive ductal carcinoma with a predominant intraductal component arising in a fibroadenoma of the breast. *Pathol Int* 1994;44:874-7.