



clínica e investigación en ginecología y obstetricia

www.elsevier.es/gine



CASO CLÍNICO

Ligadura de arterias hipogástricas proximales y tronco posterior bilaterales como profilaxis en histerectomía



Á. Millán Juárez^a, R. Lucero Velasco^b, L. Zaragoza Jimenez^c y D.A. Comoto Santacruz^{d,*}

^a Servicio de Ginecología y Oncología, Hospital Militar de Especialidades de la Mujer y Neonatología, Ciudad de México, México

^b Servicio de Ginecología, Hospital Militar de Zona, Apatzingán, México

^c Servicio de Radiología, Hospital Militar de Zona, Apatzingán, México

^d Sección de Investigación, Escuela Militar de Graduados de Sanidad, Ciudad de México, México

Disponible en Internet el 16 de septiembre de 2020

PALABRAS CLAVE

Arteria hipogástrica;
Hemorragia
obstétrica;
Complicación
isquémica;
Iliaca interna;
Ligadura bilateral

Resumen El resultado de la ligadura bilateral de las arterias hipogástricas es bueno y eficaz en el control de la hemorragia posparto para la preservación del útero, pero se han publicado pocos casos y la incidencia es baja. En el reporte de este caso, la paciente presentaba menometrorragia de dos años de evolución, sin mejoría a tratamiento médico convencional, por lo que se realizó ligadura bilateral de arterias hipogástricas y tronco posterior bilaterales, obteniendo una adecuada mejoría. La ligadura de tronco posterior bilateral es un procedimiento que se realizó de manera complementaria a la ligadura de las arterias hipogástricas y podría redundar en disminución del tiempo quirúrgico y riesgo de sangrado en las pacientes.

© 2020 Elsevier España, S.L.U. Todos los derechos reservados.

KEYWORDS

Hypogastric artery;
Obstetric bleeding;
Ischaemic
complication;
Internal iliac;
Bilateral ligation

Ligation of proximal hypogastric arteries and bilateral posterior trunk as prophylaxis in hysterectomy

Abstract Although the outcome of bilateral hypogastric artery ligation is good, and effective in controlling postpartum bleeding for the preservation of the uterus, few cases have been published, and the incidence is low. In this case report, the patient presented with menometrorrhagia of two years onset. With no improvement using conventional medical treatment, a bilateral ligation of hypogastric arteries was performed as well as the posterior trunk bilaterally, obtaining an adequate improvement. Bilateral posterior trunk ligation is a procedure that was performed as a complement to hypogastric artery ligation and could result in a decrease in surgical time and risk of bleeding in patients.

© 2020 Elsevier España, S.L.U. All rights reserved.

* Autor para correspondencia.

Correo electrónico: bluefox1986@hotmail.com (D.A. Comoto Santacruz).

Introducción

Los resultados de la ligadura bilateral de las arterias hipogástricas son buenos y eficaces en el control de la hemorragia posparto para la preservación del útero, cabe hacer mención que solo se ha descrito previamente la ligadura proximal, a 2 cm por debajo de la bifurcación de la iliaca común. No obstante, la tasa de éxitos oscila entre el 42-93%^{1,2} y su temprana realización disminuye la morbilidad materna asociada a la hemorragia. Las arterias iliacas internas (hipogástricas) miden aproximadamente 4 cm de longitud, terminan en dos troncos principales, uno anterior y otro posterior en el 57-77% de la población general³. Las indicaciones obstétricas de la ligadura de dichas arterias se han ampliado cada vez más y se puede realizar con fines profilácticos y terapéuticos⁴. La ligadura bilateral es un procedimiento efectivo y seguro para controlar la hemorragia posparto severa, debiendo ser considerada en las mujeres que no responden a otras modalidades de tratamiento⁵.

Caso clínico

Paciente de 47 años, quien presentó sangrado uterino anormal con evolución de dos años, secundaria a adenomiosis y miomatosis uterina según la clasificación de la FIGO y PALM-COEIN⁶; entidades patológicas que condicionaron repercusión hemodinámica hasta llegar a hemoglobina de 8 mg/dL, por lo que se inició tratamiento con hierro dextrán y fumarato ferroso durante tres meses. A la exploración física no se encontraron anomalías. En los estudios de laboratorio se observó hemoglobina de 11,3 mg/dL, hematocrito de 33,4% y plaquetas 327.000 x mL. En ultrasonido pélvico se observó útero con discreto incremento de tamaño secundario a miomatosis uterina, heterogeneidad miometrial sugerente de adenomiosis. Biopsia de endometrio sin malignidad. Dados los hallazgos, se dio tratamiento a base de antiinflamatorios no esteroideos (AINE), a los cuales, sin respuesta terapéutica, se intenta otra alternativa de tratamiento mediante hormonoterapia pero la paciente no otorgó su consentimiento; motivo por el cual se decidió realizar histerectomía abdominal total más ligadura de arterias hipogástricas en regiones proximales y tronco posterior bilaterales profilácticas. Sangrado posoperatorio escaso. En la valoración posquirúrgica refirió parestesias en miembro inferior izquierdo, las cuales cedieron paulatinamente. El reporte histopatológico del espécimen resecado con miomatosis y adenomiosis, sin datos de malignidad.

Previo al procedimiento quirúrgico se realizó angiografía computada con reconstrucción 3D identificando plenamente la aorta abdominal distal, así como sus ramas principales inferiores, ambas arterias iliacas comunes, internas, externas y ramas distales a éstas, logrando observar prominencia y tortuosidad en las ramas colaterales de ambas arterias hipogástricas (fig. 1).

Veinticuatro horas posteriores al procedimiento quirúrgico se realizó nueva tomografía computarizada (TC), logrando observar ausencia total de vascularidad en el trayecto de la iliaca interna, así como de su tronco anterior y región distal, observándose discreta permeabilidad por la circulación colateral (fig. 2).

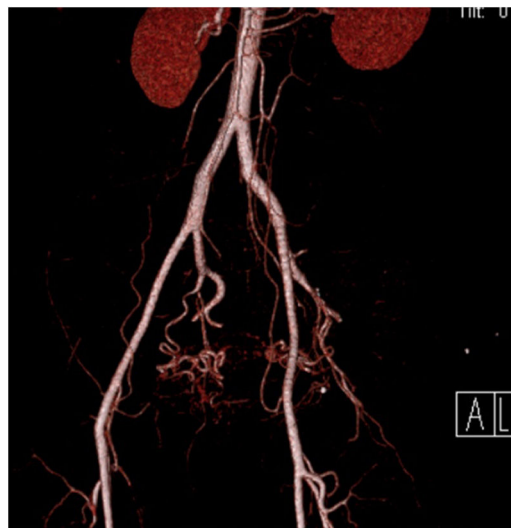

Figura 1 Angiotomografía con reconstrucción 3D, donde se observan las arterias iliacas internas (hipogástricas), con un aproximado de 3 a 4 cm de largo, con dos ramas: un tronco anterior y un tronco posterior.

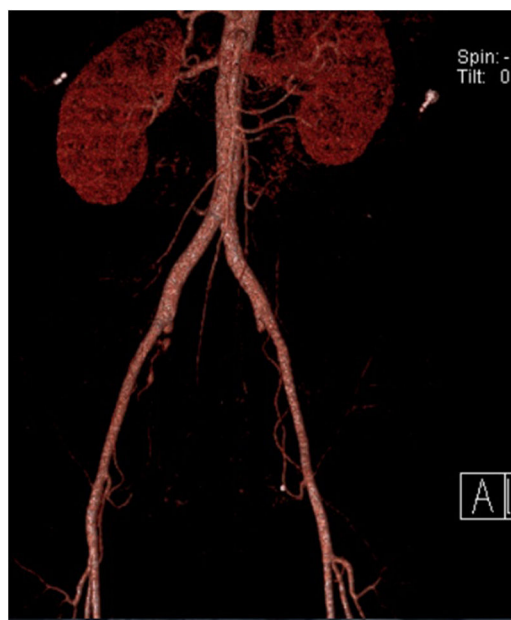

Figura 2 Angiotomografía con reconstrucción en 3D, posterior a ligadura de las arterias hipogástricas (ligadura proximal y tronco posterior bilaterales).

La paciente evolucionó favorablemente, presentando únicamente parestesias de miembro inferior derecho de manera transitoria, sin pérdida de tono, fuerza, ni alteraciones en la marcha.

Descripción de la técnica (Millán Juárez): ligadura de arteria iliaca interna en región proximal y tronco posterior

Para realizar esta técnica, se toma como referencia el promontorio sacro, tres a cuatro centímetros lateral a esta

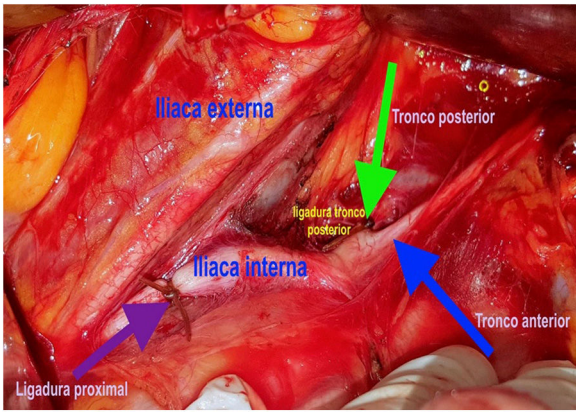


Figura 3 Sitios de ligadura de la arteria iliaca interna izquierda, proximal (flecha morada); y distal (flecha verde) del tronco posterior.

referencia, se incide el retroperitoneo con energía monopolar (cauterio), anatómicamente el cirujano se posiciona sobre la bifurcación de la arteria iliaca común. Este paso quirúrgico resulta de riesgo ya que, al incidir podemos encontrar la decusación del uréter y provocar una lesión. Se realiza la disección a lo largo del trayecto de la arteria iliaca interna hasta visualizar la bifurcación en tronco anterior y posterior; se disecciona cuidadosamente el tejido areolar de dicha arteria a dos centímetros de la bifurcación de la arteria iliaca común, lugar donde se realiza la primera ligadura con material absorbible 1-0 (ligadura proximal), verificando correctamente la hemostasia; posteriormente, se identifica el tronco posterior de la arteria iliaca interna, sitio donde se realiza la segunda ligadura con mismo material (ligadura tronco posterior). Se procede a realizar mismo procedimiento de manera contralateral (fig. 3).

Discusión

La ligadura de las arterias hipogástricas contribuye a la prevención de hemorragia por histerectomía y en los casos en que no se puede prevenir, y en zonas donde se carece de servicio de banco de sangre, facilita la realización de ésta sin comprometer la circulación pélvica⁷. Las complicaciones descritas en la literatura son mínimas o transitorias⁸; aparte de las complicaciones quirúrgicas, no existen complicaciones después de la ligadura de las arterias iliacas internas o hipogástricas⁹.

En el caso comentado se realizó la ligadura de ambas arterias hipogástricas en región proximal más ambos troncos posteriores como profilaxis en una patología de origen ginecológico y por no contar con banco de sangre en caso de requerirse. Se realiza angiografía abdominopélvica pre y posquirúrgica para ejemplificar la basta circulación pélvica. La ligadura de la arteria hipogástrica en región proximal y tronco posterior no se encuentra descrita en la literatura, solo se hace alusión a ligadura proximal.

Consideramos que esta modificación a la técnica de la ligadura de arterias hipogástricas podría disminuir el sangrado transquirúrgico y en consecuencia la necesidad de hemotransfusiones en lugares donde no se cuenta con este

recurso, de tal manera que es una técnica profiláctica y terapéutica.

La ligadura de arterias hipogástricas proximales y tronco posterior bilaterales es una técnica a considerar que salva vidas, sin embargo, es evidente que es un recurso subutilizado en el manejo de hemorragia posparto severa, así como en patologías ginecológicas y oncológicas en donde existe riesgo inminente de hemorragia transquirúrgica; probablemente debido al poco entrenamiento para realizar esta técnica por el riesgo de lesión de las venas iliacas y a la falta de conocimiento de la anatomía del retroperitoneo, aunque el adecuado conocimiento de la anatomía y una técnica operativa metódica pueden minimizar dichos riesgos⁹. El primero en realizar dicha ligadura fue Kelly en 1894, el procedimiento hoy en día no es ampliamente usado; declaró que la ligadura de arterias hipogástricas corta por completo toda la circulación pélvica y esta es aún la creencia en general. Sin embargo, esto no es verdad. Existen tres pares específicos de arterias colaterales, estas son: iliolumbar, sacras laterales, y hemorroidal media.

Se realiza esta técnica en virtud que se sabe que la ligadura únicamente proximal (a 2 cm de la bifurcación de la iliaca común), disminuye el flujo sanguíneo hasta en un 50% distal a la ligadura; debido a que la circulación colateral dada por el tronco posterior de la arteria iliaca interna reperfunde al tronco anterior, no se logra el objetivo isquemante por completo¹⁰.

Teóricamente con esta ligadura, podrían esperarse alteraciones en la circulación a nivel glúteo; sin embargo, no hemos observado ninguna complicación dada la gran red vascular colateral del hueco pélvico. Hasta el momento hemos realizado treinta y un procedimientos, dieciocho en ligadura proximal con tronco posterior, y trece con ligadura del tronco anterior exclusivamente, todas por indicaciones obstétricas, ginecológicas y oncológicas, profilácticas y/o terapéuticas; a la fecha solo hemos observado dos complicaciones, y han sido resueltas, consistentes en laceración de la vena iliaca externa y parestesias del miembro inferior, sin más complicaciones.

Responsabilidades éticas

Protección de personas y animales. Los autores declaran que para esta investigación no se han realizado experimentos en seres humanos ni en animales.

Confidencialidad de los datos. Los autores declaran que han seguido los protocolos de su centro de trabajo sobre la publicación de datos de pacientes.

Derecho a la privacidad y consentimiento informado. Los autores han obtenido el consentimiento informado de los pacientes y/o sujetos referidos en el artículo. Este documento obra en poder del autor de correspondencia.

Conflicto de intereses

Declaramos no tener conflicto de interés alguno en la elaboración, financiación o publicación del presente caso clínico.

Bibliografía

1. Salvat J, Schmidt MH, Guilbert M, Martino A. Vascular ligation for severe obstetrical hemorrhage: review of the literature. *J Gynecol Obstet Biol Reprod.* 2002;31:629–39.
2. Unal O, Kars B, Buyukbayrak EE, Karsidag AYK, Turan C. The effectiveness of bilateral hypogastric artery ligation for obstetric hemorrhage in three different underlying conditions and its impact on future fertility. *J Matern Fetal Neonatal Med.* 2011;24:1273–6.
3. Uflacker R. Atlas de anatomía vascular: un abordaje angiográfico. 2ª edición Medellín: Amolca; 2009.
4. Evans S, McShane P. The efficacy of internal iliac artery ligation in obstetric hemorrhage. *Surg Gynecol Obstet.* 1985;160:250–3.
5. Unal O, Kars B, Buyukbayrak EE, Karageyim Karsidag AY, Turan C. The effectiveness of bilateral hypogastric artery ligation for obstetric hemorrhage in three different underlying conditions and its impact on future fertility. *J Matern Fetal Neonatal Med.* 2011;24:1273–6.
6. Munro G, Critchley HOD, Broder MS, Fraser IS, FIGO Working Group on Menstrual Disorders. FIGO classification system (PALM-COEIN) for causes of abnormal uterine bleeding in non-gravid women of reproductive age. *Int J Gynecol Obstet.* 2011;113:3–13.
7. Howard TF, Grobman WA. The relationship between timing of postpartum hemorrhage interventions and adverse outcomes. *Am J Obstet Gynecol.* 2015;213:239.
8. Nizard J, Barrinque L, Frydman R, Fernandez H. Fertility and pregnancy outcomes following hypogastric artery ligation for severe post-partum haemorrhage. *Hum Reprod.* 2003;18:844–8.
9. Morel O, Malartic C, Muhlstein J, Gayat E, Judlin P, Soyer P, et al. Pelvic arterial ligations for severe post-partum haemorrhage. Indications and techniques. *J Visc Surg.* 2011;148:e95–102.
10. Burchell RC. Physiology of internal iliac artery ligation. *J Obstet Gynaecol Br Commonw.* 1968;75:642–51.