

# Taponamiento cardíaco y p

Carlos-Santos Molina Mazón<sup>a\*</sup>, Eduard Claver Garrido<sup>b</sup>, Gemma Martínez Estalella<sup>c</sup>, Elena Calvo Barriuso<sup>d</sup>, Susana Asensio Flores<sup>e</sup> y Ángel Ramón Cequier Fillat<sup>f</sup>

<sup>a</sup>Supervisor de Enfermería, Unidad Coronaria y Unidad de Arritmias, Hospital Universitario de Bellvitge, Área de enfermedades del corazón. GRIN, IDIBELL, Instituto de Investigación Biomédica de Bellvitge, Sistema de Emergencias Médicas, Barcelona, España

<sup>b</sup>Cardiólogo, Unidad de Imagen Cardíaca, Hospital Universitario de Bellvitge, L'Hospitalet de Llobregat, Barcelona, España

<sup>c</sup>Adjunta de Enfermería, Jefa de la Unidad de Formación, Docencia e Investigación, Hospital Universitario de Bellvitge. GRIN, IDIBELL, L'Hospitalet de Llobregat, Barcelona, España

<sup>d</sup>Supervisora de Enfermería, Unidad de Hemodinámica, Área de enfermedades del corazón, Hospital Universitario de Bellvitge, L'Hospitalet de Llobregat, Barcelona, España

<sup>e</sup>Adjunta de Enfermería, Área de enfermedades del corazón, Hospital Universitario de Bellvitge. GRIN, IDIBELL, L'Hospitalet de Llobregat, Barcelona, España

<sup>f</sup>Director médico, Área de enfermedades del corazón, Hospital Universitario de Bellvitge. IDIBELL, L'Hospitalet de Llobregat, Barcelona, España

\*Correspondencia: C.S. Molina

Correo electrónico: csantos@bellvitgehospital.cat

## Resumen

El taponamiento cardíaco es un síndrome clínico-hemodinámico potencialmente mortal, debido al aumento anormal de la presión intrapericárdica como consecuencia de la acumulación de líquido "a tensión" en el saco pericárdico.

Esta variante de enfermedad pericárdica aguda constituye una emergencia médica, por lo que su diagnóstico y tratamiento de forma precoz son de vital importancia.

El procedimiento de la pericardiocentesis consiste en la punción de la cavidad pericárdica a través de la pared torácica para la extracción de líquido pericárdico con fines diagnósticos y/o terapéuticos. En función de la urgencia y la disponibilidad de recursos de cada centro, la técnica se podrá realizar guiada por ecocardiografía, con control radiológico o a ciegas.

**Palabras clave:** taponamiento cardíaco, pericardiocentesis, ecocardiografía.

## Abstract

Cardiac tamponade is a syndrome clinical-hemodynamic potentially mortal, due to the fact of the unusual increase of the intrapericardial pressure as consequence of tension accumulation of fluid in the pericardial sac.

This acute pericardial illness variant constitutes a medical emergency and so, its diagnostic and early treatment has a pivotal importance.

The procedure of the pericardiocentesis lies in the puncture of the pericardial space through the thoracic wall for the extraction of the pericardial fluid in order to develop a diagnostic or a therapy. According to the urgency and the resource availability of every center, this technique can be done echocardiographic-guided, using radiologic control or, totally blind.

**Keywords:** cardiac tamponade, pericardiocentesis, echocardiography.

## Introducción

El pericardio normal es una membrana fibroelástica compuesta de tejido conectivo denso que envuelve la superficie externa del corazón, la raíz de las grandes arterias y la unión de las venas cavas y pulmonares con las aurículas. Está formado por dos capas: el pericardio visceral, que es una capa serosa que cubre la superficie cardíaca, y el pericardio parietal, capa fibrosa de grosor normal inferior a 2 mm. Entre ambas capas existe un espacio virtual con 30 ml de líquido aproximadamente, el cual, en condiciones normales, es claro y translúcido. Debajo de la serosa existe una cantidad variable de grasa epicárdica. Este líquido hace la función de lubricante facilitando el deslizamiento entre ambas capas durante los movimientos cardíacos. Al pericardio también se le atribuyen funciones mecánicas, como limitar el llenado ventricular previniendo una dilatación aguda excesiva de las cámaras cardíacas, distribuir presiones entre ambos ventrículos y aurículas y facilitar los movimientos cardíacos durante la sístole y la diástole. Asimismo, al estar anclado a otras estructuras torácicas desempeña la función de ligamento.

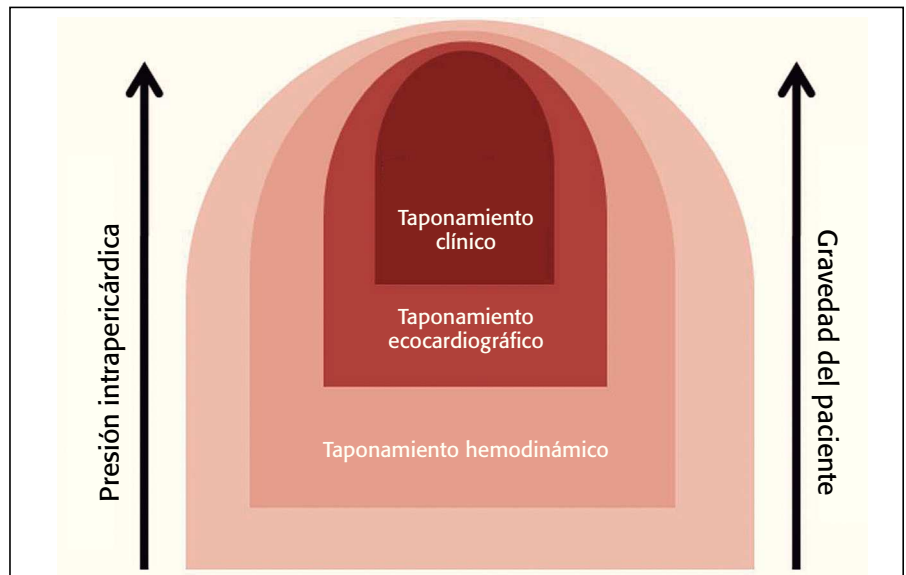
El derrame pericárdico es la acumulación anormal de líquido en la cavidad pericárdica. Para que se produzca es

# Pericardiocentesis

necesario que su formación rebasa la capacidad de drenaje. Puede acumularse de forma aguda o crónica, en cualquier pericarditis, pero sus causas más comunes se detallan en la tabla 1<sup>1</sup>.

## ¿Qué es el taponamiento cardíaco?

El taponamiento cardíaco es un síndrome clínico-hemodinámico potencialmente mortal, que resulta de la compresión del corazón por la acumulación de líquido en el espacio pericárdico, el cual genera una elevación de



**Figura 1** En el taponamiento pericárdico, la aparición de manifestaciones clínicas en el tiempo se produce con posterioridad a la aparición de manifestaciones ecocardiográficas y hemodinámicas.

**Tabla 1.** Causas de derrame pericárdico

<p><b>Exudados</b></p> <p><b>Inflamación</b></p> <ul style="list-style-type: none"> <li>• Virus</li> <li>• Fármacos</li> <li>• Enfermedades sistémicas: lupus, artritis reumatoide, etc.</li> </ul> <p><b>Infección</b></p> <ul style="list-style-type: none"> <li>• Pericarditis purulenta</li> </ul>
<p><b>Trasudados</b></p> <ul style="list-style-type: none"> <li>• Insuficiencia cardíaca</li> <li>• Embarazo</li> <li>• Hipoproteïnemia (cirrosis, desnutrición, etc.)</li> <li>• Hipotiroidismo (mixedema)</li> <li>• Elevación de las presiones de llenado del lado derecho del corazón</li> <li>• Obstrucción del sistema venoso</li> <li>• Obstrucción del conducto torácico: derrame pericárdico quiloso</li> </ul>
<p><b>Mixtos</b></p> <ul style="list-style-type: none"> <li>• Tumores</li> </ul>

la presión intrapericárdica (PIP) que rebasa la presión de las cavidades ventriculares impidiendo su llenado<sup>1</sup>. Es un síndrome entendido como un *continuum* y no como una situación de todo o nada<sup>2,3</sup>, que puede ir desde ligeros aumentos de la PIP sin repercusión clínica hasta un cuadro de importante bajo gasto cardíaco y muerte<sup>4</sup> (fig. 1).

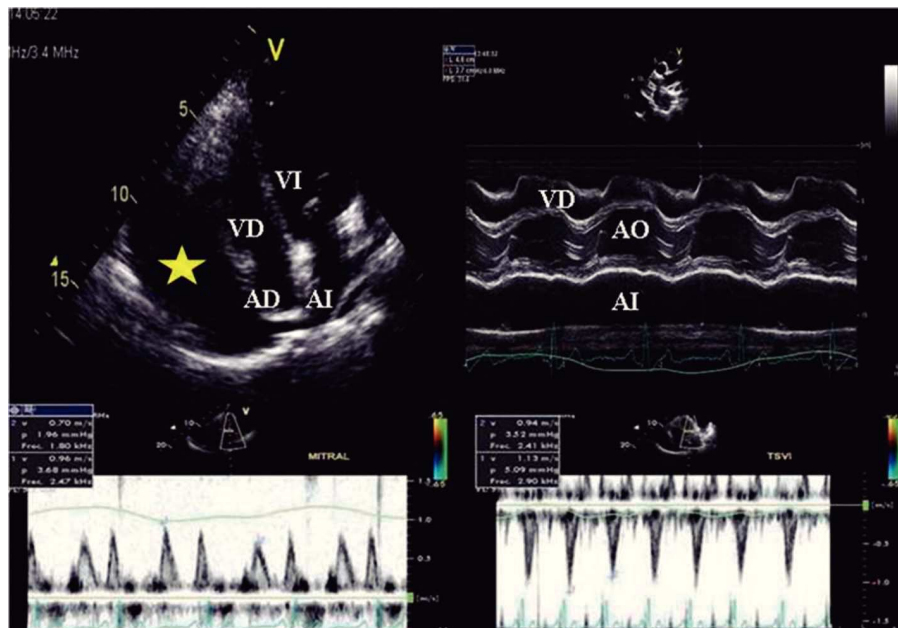
Este síndrome es una variante de enfermedad pericárdica aguda que constituye una emergencia médica, por lo que su diagnóstico y tratamiento de forma precoz son de vital importancia.

La gravedad de los signos y síntomas del paciente dependerán del grado de afectación hemodinámica<sup>5</sup>. La cantidad

de líquido necesaria para producir este estado crítico puede ser de tan solo 200 ml cuando el líquido se acumula rápidamente, o superior a 2.000 ml en los derrames que se acumulan de una forma mucho más progresiva, y permiten la puesta en marcha de mecanismos de adaptación hemodinámica<sup>6</sup>.

Las tres características principales del taponamiento son la elevación de las presiones intracardíacas, la limitación del llenado ventricular y la reducción del gasto cardíaco. Se ha descrito la *triada de Beck*, caracterizada por hipotensión arterial con presencia de pulso paradójico, ingurgitación yugular por elevación de la presión venosa central con signo de Kussmaul (expansión en vez de colapso de las venas sistémicas en inspiración), y ruidos cardíacos amortiguados<sup>1</sup>.

Ante un derrame pericárdico (DP) a nivel electrocardiográfico debemos tener en cuenta que se trata de una de las causas de bajo voltaje del QRS en el electrocardiograma (ECG). Decimos que hay bajo voltaje total cuando es menor de 0,5 mV en cada una de las derivaciones de los miembros y menor de 1 mV en cada una de las derivaciones precordiales<sup>7,8</sup>. El bajo voltaje del QRS viene acompañado en la mayoría de los casos por



**Figura 2** Taponamiento cardíaco manifiesto. Arriba a la izquierda corresponde a un plano apical de 4 cámaras, donde se aprecia derrame pericárdico grave (estrella) que colapsa las cavidades derechas. A la derecha se muestra el colapso diastólico del ventrículo derecho mediante el modo M. El estudio Doppler con hallazgos típicos del flujo mitral (abajo izquierda) muestra las variaciones importantes respiratorias, recíprocas, en la velocidad de la onda E. Abajo a la derecha corresponde al flujo del tracto de salida del ventrículo izquierdo (TSVI), con presencia de una marcada disminución inspiratoria.

presión intrapericárdica como el componente inflamatorio que acompaña a este proceso parecen tener un papel fundamental en esta alteración electrocardiográfica<sup>11</sup>. La

pulmones y el mediastino. La variación eléctrica en este caso suele ser la mitad de la frecuencia cardíaca, mientras que en la alternancia eléctrica clásica suele presentarse en más de dos complejos consecutivos<sup>12</sup>. Cuando este fenómeno no solo afecta al QRS, sino también a las ondas P y T, sugiere fuertemente taponamiento cardíaco<sup>13</sup>.

Podemos afirmar que la ecocardiografía es la técnica de elección para el diagnóstico del DP<sup>14</sup>. Esta técnica nos permite, además, cuantificar la cantidad de líquido acumulado de una manera poco exacta aunque bastante aproximada como para poder tomar decisiones terapéuticas, clasificando el DP en ligero, moderado o grave tras medir en ecocardiografía en modo M la separación diastólica máxima entre pericardio y epicardio<sup>4</sup>. Si es menor de 10 mm se considera ligero, moderado si la separación oscila entre 10 mm y 19 mm y

**El taponamiento cardíaco es un síndrome clínico-hemodinámico potencialmente mortal, que resulta de la compresión del corazón por la acumulación de líquido en el espacio pericárdico, el cual genera una elevación de la presión intrapericárdica (PIP) que rebasa la presión de las cavidades ventriculares impidiendo su llenado**

ondas P de voltaje normal en las derivaciones de los miembros<sup>9</sup>. El mecanismo a través del cual se explica este fenómeno no está del todo claro. El cortocircuito que se produce en presencia del fluido pericárdico es una de las hipótesis<sup>10</sup>. Este mecanismo puede ser más complejo, ya que tanto el aumento de la

alternancia eléctrica en presencia de un importante derrame pericárdico, a menudo acompañado de taponamiento cardíaco, se explica por el movimiento pendular del corazón al limitarse las restricciones que habitualmente ejercen la relajación, el llenado cardíaco así como la suave presión de los

grave si es igual o superior a 20 mm<sup>1</sup>. Hay que destacar que no toda zona anecoica o hipocogénica corresponde a la presencia de DP, por lo que debe establecerse el diagnóstico diferencial con otras situaciones. Las más frecuentes son el derrame pleural y la grasa epicárdica.

Los signos ecocardiográficos en relación con el taponamiento cardíaco más conocidos y frecuentes son los siguientes<sup>14,15</sup> (fig. 2):

1. Presencia de DP grave, con posible presencia de taponamiento sin DP grave en pacientes deplecionados o con ritmo de acumulación del líquido muy rápido.
2. Colapso diastólico de cavidades derechas.
3. Variaciones respiratorias en los flujos valvulares de ambos ventrículos debido a la interdependencia ventricular<sup>16</sup> (tabla 2).
4. Vena cava inferior y venas suprahepáticas dilatadas con reducción o abolición de su colapso inspiratorio fisiológico.

## Resultados

### Técnica de la pericardiocentesis

El procedimiento de la pericardiocentesis consiste en la punción de la cavidad pericárdica a través de la pared torácica para la extracción de líquido pericárdico con fines diagnósticos y/o terapéuticos<sup>17</sup>. Debería practicarse solo en el contexto de un taponamiento cardíaco clínico (finalidad terapéutica) o con fines diagnósticos en

presencia de signos sugestivos de infección aguda grave asociados a evidencia de DP o en el DP crónico masivo idiopático<sup>5,18-20</sup>.

Las últimas guías de reanimación cardiopulmonar del Consejo Europeo de Resucitación hacen mención del uso de la ecografía a nivel prehospitalario en pacientes con traumatismo grave. Pese a que no se haya demostrado en ningún estudio una mejora en los beneficios por el uso de la ecografía, se sabe que puede permitir diagnosticar en pocos minutos un taponamiento cardíaco.

En derrames pericárdicos hemáticos con aspecto de que la sangre esté en fase de coágulo organizado no está justificado realizar la pericardiocentesis, y es más recomendable realizar la evacuación con estrategias quirúrgicas como la ventana pericárdica<sup>7</sup>. En función de la urgencia y la disponibilidad de recursos de cada centro, la técnica de la pericardiocentesis podrá realizarse según las siguientes variantes:

### 1. Con control ecocardiográfico

La primera pericardiocentesis guiada por ecocardiografía se remonta al año 1978 y se llevó a cabo en la Clínica Mayo<sup>21</sup>. La ecografía nos permite localizar y cuantificar el líquido pericárdico acumulado, visualizado como una zona libre de ecos. Ayuda a determinar la zona de punción más segura (máxima separación entre las hojas del pericardio). El ecocardiograma,

por su portabilidad (punción en la cama del paciente) y la posibilidad de emplearse en pacientes inestables, es la técnica más empleada en la actualidad<sup>18</sup>. Esta técnica consiste en extraer líquido mediante la punción del pericardio con una aguja guiada por imagen bidimensional, la cual nos permite verificar la posición intrapericárdica. Nos podemos ayudar con administración de contraste o suero salino cuando se requiera (optimización de la posición intrapericárdica del catéter o de la aguja de drenaje)<sup>4</sup>.

### 2. Con control radiológico y hemodinámico

Suele practicarse en el amplificador de imágenes de una unidad coronaria o de cuidados intensivos o en el laboratorio de hemodinámica. La punción pericárdica se practica indistintamente por vía subxifoidea o apical en un ángulo de 30-45°, dirigiendo la aguja hacia el hombro izquierdo del paciente, por debajo de la unión condroxifoidea (ángulo formado por el margen costal izquierdo y la apófisis xifoides) cerca del vértice cardíaco, en el 5.º o 6.º espacio intercostal en el margen esternal izquierdo o en el margen esternal derecho del 4.º espacio intercostal. Puede emplearse el electrocardiograma para evitar lesiones del miocardio conectando un electrodo V unipolar (derivación precordial) al catéter de punción mediante unas pinzas de cocodrilo. Al entrar en contacto con el miocardio se produce una elevación del segmento ST, extrasístoles ventriculares o infradesnivelación del segmento QRS. El contacto de la aguja con el pericardio produce supradesnivel del segmento ST, que se normaliza al retirarla nuevamente<sup>15</sup>.

### 3. A ciegas

Esta técnica, descrita por Blalock, se desarrolló durante la segunda guerra mundial. Se convirtió en el tratamiento de elección de muchas lesiones cardíacas

**Tabla 2.** Variaciones Doppler significativas respiratorias en los flujos de tracto de entrada y salida ventricular

Variaciones Doppler (Insp)	Taponamiento cardíaco	Normal
Onda E (flujo mitral)	↓ 25%	↓ 10%
Onda E (flujo tricúspide)	↑ 40%	↑ 25%
Flujo TSVI	↓ 20%	↓ 10%
Flujo pulmonar	↑ 20%	↑ 10%

INS: inspiración. TVI: tracto salida del ventrículo izquierdo.

durante esta contienda. Esta técnica consiste en la punción del saco pericárdico, habitualmente por vía subxifoidea, mediante un catéter dirigido hacia el hombro izquierdo en situación de emergencia hemodinámica para el paciente. Tiene una elevada tasa de complicaciones, incluyendo neumotórax, punción de la pared cardíaca o fallecimiento<sup>20</sup>. Esta técnica solo podría estar justificada en la emergencia vital sin recursos, teniendo un hueco en el mundo de la medicina prehospitalaria.

### Posibles complicaciones<sup>23-27</sup>

La complicación más grave de la pericardiocentesis es la laceración o perforación del miocardio o de las arterias coronarias, lo que puede originar un nuevo hemopericardio; embolia gaseosa por punción intracardiaca; neumotórax debido a punción del pulmón; arritmias, generalmente bradicardia vasovagal; fibrilación ventricular; punción de la cavidad peritoneal o de las vísceras abdominales, lo que puede dar lugar a peritonitis o a un aspirado “falso positivo”; punción de un vaso mayor, con empeoramiento del taponamiento cardíaco; punción esofágica con mediastinitis subsecuente, e infección (pericarditis).

### Conclusiones

El taponamiento cardíaco es una situación crítica para el paciente que requiere la atención rápida de un equipo multidisciplinar entrenado. La pericardiocentesis es la técnica de elección para la evacuación del líquido pericárdico “a tensión”, y es un procedimiento seguro en manos expertas, especialmente cuando se realiza guiada por ecocardiografía. El personal que asiste a este tipo de pacientes debe estar familiarizado con la técnica y el material necesario, dado que en muchas ocasiones se dispone de poco tiempo para revertir esta emergencia vital. Uno

de los debates que hay actualmente en torno a la ecocardiografía es si esta es una técnica solo para los cardiólogos. Hoy en día, los expertos todavía no se ponen de acuerdo, aunque es una realidad que hay otros profesionales como los diplomados de enfermería, que tras un período de formación reglada adquieren los conocimientos para realizar e interpretar ecocardiogramas transtorácicos, eso sí, siempre bajo la supervisión de un facultativo experto. Así pues, se abre un campo nuevo para la enfermería que va a permitir entender mejor los procesos fisiopatológicos que a su vez conllevará una mejora en la calidad asistencial a los pacientes. ■

### Bibliografía

- Sagrístá-Sauleda J, Mercé AS, Soler-Soler J. Diagnosis and management of pericardial effusion. *World J Cardiol*. 2011;3:135-43.
- Singh S, Wann LS, Schuchard GH, Klopfenstein HS, Leimgruber PP, Keelan MH, et al. Right ventricular and right atrial collapse in patients with cardiac tamponade -a combined echocardiographic and hemodynamic study. *Circulation*. 1984;70:966-71.
- Reddy PS, Curtiss EI, Uretsky BF. Spectrum of hemodynamic changes in cardiac tamponade. *Am J Cardiol*. 1990;66:1487-91.
- Sagrístá Sauleda J, Almenar Bonet L, Angel Ferrer J, Bardaji Ruiz A, Bosch Genover X, Guindo Soldevila J, et al. Guías prácticas en las enfermedades pericárdicas. *Rev Esp Cardiol*. 2000;53:394-412.
- Palacios IF. Pericardial effusion and tamponade. *Curr Treat Options Cardiovasc Med*. 1999;1(1):79-89.
- Sagrístá-Sauleda J, Angel J, Permanyer-Miralda G, Soler-Soler J. Long-term follow-up of idiopathic chronic pericardial effusion. *N Engl J Med*. 1999;341:2054-9.
- Aguilar Torres R, Molina Mazón CS, Mahía Casado P. Enfermedad del pericardio. *Ecocardiografía básica*. Madrid: Editorial Panamericana; 2011. p. 251-77.
- Macfarlane PW, Veitch Lawrie TD, editores. *Comprehensive electrocardiology. Theory and practice in health and disease*. New York: Pergamon Press; 1989. p. 291, 1561.
- Holzmann M. *Klinische Elektrokardiographie*. Stuttgart: Georg Thieme; 1965. p. 511-25.
- Surawicz B, Knilans TK. Pericarditis and cardiac surgery. En: *Electrocardiography in clinical practice: adult and pediatric*. 6.ª ed. Philadelphia: W.B. Saunders; 1996. p. 256, 272.
- Spodick DH. Low voltage with pericardial effusion: complexity of mechanisms. *Chest*. 2003;124:2044.
- McGregor M, Baskind E. Electric alternans in pericardial effusion. *Circulation*. 1955;11:837.
- Littman D, Spodick DH. Total electrical alternation in pericardial disease. *Circulation*. 1958;17:912.
- Restrepo CS, Lemos DF, Lemos JA, Velasquez E, Diethelm L, Ovella TA, et al. Imaging findings in cardiac tamponade with emphasis on CT. *Radiographics*. 2007;27:1595-610.
- Oh JK, Seward JB, Tajik AS. Pericardial diseases. *The Echo Manual*. 3.ª ed. Philadelphia: Lippincott Williams and Wilkins; 2007. p. 289-309.
- Hutchison SJ. Pericardial diseases. *Clinical diagnostic imaging atlas*. Philadelphia: WB Saunders-Elsevier; 2009.
- Settle HP, Adolph RJ, Fowler NO, Engel P, Agruss NS, Levenson NI. Echocardiographic study of cardiac tamponade. *Circulation*. 1977;56:951-9.
- Flannery EP, Gregoratos G, Corder MP. Pericardial effusion in patients with malignant disease. *Arch Intern Med*. 1975;135:976-7.
- Palacios IC, Tuzcu EM, Ziskind AA, Younger J, Block PC. Percutaneous balloon pericardial window for patients with malignant pericardial effusion tamponade. *Cathet Cardiovasc Diagn*. 1991;22:244-9.
- Rigante D, De Rosa G, Bertoni B, Ansuini V, Pardeo M, La Torraca I, et al. Large pericardial effusion requiring pericardiocentesis as cardinal sign of macrophage activation syndrome in systemic onset-juvenile idiopathic arthritis. *Rheumatology Int*. 2007;27:767-70.
- Tsang TS, Freeman WK, Sinak LJ, Seward JB. Echocardiographically Guided Pericardiocentesis: Evolution and State-of-the-Art Technique. *Mayo Clinic Proc*. 1998;73:647-52.
- Gumrukcuoglu HA, Odabasi D, Akdag S, Ekim H. Management of cardiac tamponade: a comparative study between echo-guided pericardiocentesis and surgery—a report of 100 patients. *Cardiol Res Pract*. 2011;2011:197838.
- Gil Alba L, Carmona Simarro JV, Montañez Aguilera FJ. Cuidados de enfermería del drenaje mediastínico en cirugía extracorpórea. *Enfermería Integral*. 2007;72:3-7.
- Maisch B, Seferović PM, Ristić AD, Erbel R, Rienmüller R, Adler Y, et al. Guía de práctica clínica para el diagnóstico y tratamiento de las enfermedades del pericardio. Grupo de Trabajo para el Diagnóstico y Tratamiento de las Enfermedades del Pericardio de la Sociedad Europea de Cardiología. *Rev Esp Cardiol*. 2004;57:1090-114.
- Ruflanchas Sánchez, JJ, Otero E. Riesgo y complicaciones en cirugía cardíaca. Madrid: Editorial Médica Panamericana; 2004.
- Smeltzer SC, Bare BG. *Enfermería Médico-Quirúrgica*. En: Brunner y Suddarth, editores. Vol. 1. 10.ª ed. México: McGraw-Hill Interamericana, 2005.
- Kirschning T, Brenner F, Stier M, Weber CF, Walcher F. Pre-hospital emergency sonography of trauma patients. *Anaesthetist*. 2009;58:51-60.

### Conflicto de intereses

Los autores declaran no tener ningún conflicto de intereses económicos ni de otro tipo relacionados con este artículo.