

del grupo de edad de 45-55 años con 25%, empieza a ser importante. Es importante dirigir los esfuerzos de investigación, tratamiento y rehabilitación a este grupo de edad puesto que el consumo de sustancias adictivas y alcohol están aumentando sobre todo para los chicos, aunque se acortan las diferencias para las chicas.

La utilidad de este estudio sería informar tanto a los clínicos como a los pacientes y poder influir beneficiosamente en la salud conociendo las pautas de comportamiento asociadas al género y conocer que las mujeres hablan más de sus síntomas y consultan más, hechos analizados por de Miguel⁶ y Montero et al.⁵. Para finalizar queremos destacar que para las personas mayores de 65 años sería importante la relación de ayuda que podría establecerse para evitar el sentimiento de soledad, ya que son los varones con edad superior a 65 años los que experimentan un aumento mayor de la soledad debido a que no han sido educados para ello ni tampoco para realizar las tareas domésticas. En este sentido creemos importante detectar la depresión en todos los grupos de edad y conocer los determinantes sociales y de rol asociados a cada uno de ellos.

Agradecimientos

Agradecimientos a la dirección de Atención Primaria, del Servicio Territorial Terres de l'Ebre.

Agradecemos a las personas que contestaron la encuesta telefónica de la ciudad de Roquetes del Centro de Salud Tortosa-Oeste.

Bibliografía

1. García Campayo J, Lou Arnal S. Trastornos afectivos y género. Claves en Salud Mental. 2006;6(Monografía):1-6.
2. Matud MP, Guerrero K, Matías R. Relevancia de las variables socio-demográficas, en las diferencias de género en depresión. Int J Clin Health Psychol. 2006;6:7-21.
3. Vázquez-Barquero FL, Torres A. Prevención del comienzo de la depresión. Estado actual y desafíos futuros. Boletín de Psicología. 2005;83:21-44.
4. Goldberg D, Bridges K, Duncan-Jones P, Grayson D. Detecting anxiety and depression in general medical settings. Br Med J. 1988;297:897-9.
5. Montero I, Aparicio D, Gómez-Beneyto M, Moreno-Küstner B, Reneses B, Usall J, et al. Género y salud mental en un mundo cambiante. Gac Sanit. 2004;18:132-9.
6. De Miguel JM. Sociología de la Medicina. Barcelona: Vicens Universidad; 1978.

Pilar Montesó-Curto^{a,*} y Carina Aguilar-Martín^b

^a *Departamento de Enfermería, Campus Terres de l'Ebre, Universidad Rovira i Virgili (URV), Tarragona, España*

^b *Departamento de Evaluación de les Terres de l'Ebre, Instituto Catalán de la Salud, Sección Departamento Territorial, Tortosa, Tarragona, España*

* Autor para correspondencia.

Correo electrónico: maripilar.monteso@urv.cat
(P. Montesó-Curto).

<http://dx.doi.org/10.1016/j.aprim.2013.07.009>

Utilidad en la hipertrofia benigna de próstata de la ecografía clínica en atención primaria

Usefulness of ultrasound in benign prostate hypertrophy in primary care

Sr. Director:

El uso de la ecografía en la consulta de Atención Primaria (AP) puede ser de indudable ayuda para el médico clínico para mejorar su rendimiento y reducir la incertidumbre del proceso diagnóstico¹; sin embargo, es una técnica operador dependiente que requiere de una formación y experiencia, por lo que su uso no está muy extendido.

Además, es necesaria una definición de los escenarios clínicos donde la realización de la prueba pueda ser asumida de forma fiable y segura por los médicos de familia. La valoración y seguimiento de los pacientes con síntomas de tracto urinario inferior (STUI) y sospecha o diagnóstico de hipertrofia benigna de próstata (HBP) puede ser uno de esos escenarios. Las guías actuales (NICE, Asociación Europea de Urología, Guía de Consenso Española)²⁻⁴ no recomiendan de forma obligatoria esta prueba en el seguimiento de los pacientes con HBP, probablemente por la dificultad de que los sistemas sanitarios puedan responder a una excesiva demanda de pruebas complementarias, pero sí la recomien-

dan opcionalmente; además, el residuo posmiccional (RPM), que se obtiene casi siempre ecográficamente, se recomienda siempre en las guías europea y española^{3,4}. Presentamos un caso clínico de nuestra consulta, donde se utiliza la ecografía clínica abdominal de forma habitual.

Varón de 65 años con antecedentes de hipertensión arterial en tratamiento con enalapril y amlodipino. Acude a urgencias por dolor cólico en fosa renal derecha; es diagnosticado de probable cólico renoureteral derecho, acudiendo 2 días después a su médico de familia, ya asintomático. Se interroga sobre el STUI, refiriendo síntomas obstructivos frecuentes que se traducen en un IPSS de 19, aunque no afecta a su calidad de vida, por lo que no había consultado nunca al considerarlo normal para su edad. Se realiza exploración general normal, tacto rectal con próstata lisa y elástica levemente incrementada de tamaño, analítica con función renal normal, PSA 2,3 y microhematuria. Se realiza simultáneamente ecografía al final de la consulta tras ingesta de líquidos, observando una zona anecogénica anexa a la vejiga (fig. 1A), que se comunica con la misma (fig. 1B), que corresponde a un divertículo vesical. Asimismo se observa una próstata de ecoestructura normal y tamaño de 30,1 cc. Por último, presentaba un riñón derecho de tamaño y ecoestructura normal, pero no se consiguió ver el riñón izquierdo en fosa renal ni pelvis. Tras enviar al paciente a orinar en 2 ocasiones, persistía un RPM de 289 cc (normal hasta 100-150 cc). Se inició tratamiento con tamsulosina y se

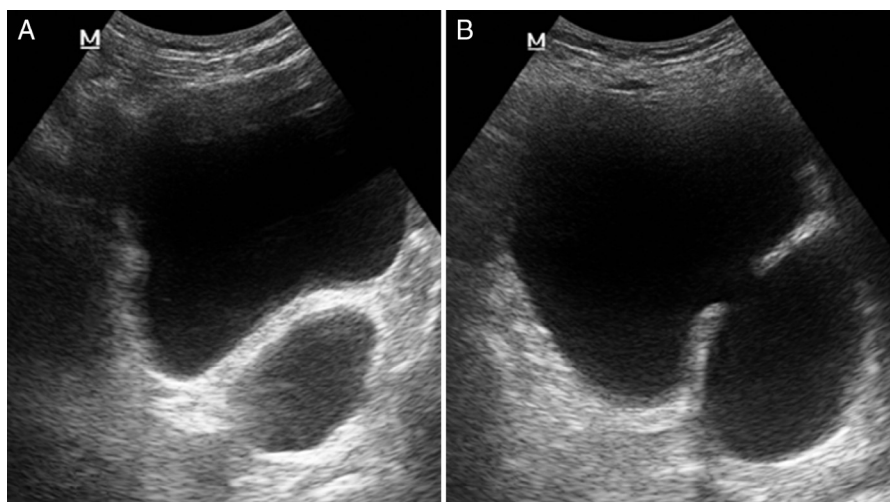


Figura 1 Imagen anecogénica junto a pared vesical en zona posterior izquierda (1A), que se comunica con la luz vesical (1B).

derivó a urología para estudios urodinámicos y confirmación de agenesia renal izquierda.

La ecografía abdominal en la HBP es muy útil para descartar complicaciones que pueden ser criterios de derivación a urología, como la existencia de divertículos vesicales, vejiga de lucha, litiasis, hidronefrosis u otras alteraciones renales, así como residuo posmiccional elevado³⁻⁶; y aporta información del tamaño de la próstata (aunque la utilidad clínica de este dato es limitada)⁵. La ecoestructura de la próstata no es valorable en la ecografía abdominal, siendo más útiles para descartar carcinoma los datos clínicos como el tacto rectal y el PSA^{5,6}.

Las guías solo recomiendan solicitar ecografía en los pacientes con STUI si presentan hematuria o infección recurrente. Pensamos que si se dispone de ecografía en la consulta de AP puede realizarse en todos los pacientes con STUI, aportando información útil para detectar complicaciones y valorar la realización de pruebas especializadas en segundo nivel asistencial, además de objetivar el tamaño de la próstata de forma más objetiva que con el tacto rectal.

En nuestro caso se confirmó la existencia de agenesia renal izquierda, aunque se pospusieron otros estudios urodinámicos que estarían indicados por rechazo del paciente, ante la mejoría sintomática con tratamiento médico.

Financiación

El trabajo fue presentado como comunicación en las Jornadas de Hipertrofia Benigna de Próstata que organizaron en mayo de 2013 la SoMaMFyC, Semergen, SEMG y la Sociedad de Urología, con el patrocinio de Glaxo, obteniendo un premio económico accésit a la 2.^a mejor comunicación, con el que se financiará esta publicación si es aceptada.

Bibliografía

1. Esquerrà M, Roura P, Masat T, Canal V, Maideu J, Cruixent R. Ecografía abdominal: una herramienta diagnóstica al

alcanze de los médicos de familia. *Aten Primaria*. 2012;44:576-85.

- National Institute for Health and Clinical Excellence (NICE). The management of lower urinary tract symptoms in men. Clinical guidelines CG97. Londres: NICE; 2010 [consultado 20 Jul 2013]. Disponible en: <http://www.nice.org.uk/nicemedia/live/12984/48557/48557.pdf>
- Oelke M, Bachmann A, Descazeaud A, Emberton M, Gravas S, Michel MC, et al. Guidelines on the management of male lower urinary tract symptoms (LUTS), including benign prostatic obstruction (BPO). European Association of Urology Uroweb 2012 [consultado 23 Jul 2013]. Disponible en: http://www.uroweb.org/gls/pdf/12_Male_LUTS_LR%20May%209th%202012.pdf
- Molero JM, Pérez D, Brenes FJ, Naval E, Fernández-Pro A, Martín JA, et al. Criterios de derivación en hiperplasia prostática benigna para Atención Primaria, versión 2011. *Aten Primaria*. 2012;44:371-3.
- García R, Sanz E, Arias F, Rodríguez-Patrón R, Mayayo T. Diagnóstico y seguimiento de la hipertrofia prostática benigna mediante ecografía. *Arch Esp Urol*. 2006;59:353-60.
- Patel NS, Blick C, Kumar PVS, Malone PR. The diagnostic value of abdominal ultrasound, urine cytology, and prostate-specific antigen testing in the lower urinary tract symptoms clinic. *Int J Clin Pract*. 2009;63:1734-8.

Rafael Alonso-Roca^{a,*}, Macarena Kittel-Tarifa^b, Paula Chao-Escuer^c y Belén de Nicolás-Navas^d

^a Consultorio de Torrejón de la Calzada, Centro de Salud de Griñón, Área Sur, Madrid, España

^b Centro de Salud Isabel II de Parla, Área Sur, Madrid, España

^c Consultorio de Batres/Serranillos, Centro de Salud de Griñón, Área Sur, Madrid, España

^d Centro de Salud Pintores de Parla, Área Sur, Madrid, España

* Autor para correspondencia.

Correo electrónico: alonsorocarafael@gmail.com (R. Alonso-Roca).

<http://dx.doi.org/10.1016/j.aprim.2013.07.008>