



Atención Primaria

www.elsevier.es/ap



Diagnóstico. Estudio radiológico. Ecografía, tomografía computarizada y resonancia magnética

Francisco Javier Gallo Vallejo^a y Vicente Giner Ruiz^b

Especialistas en Medicina Familiar y Comunitaria, Miembros del Grupo de Trabajo de Enfermedades Reumatólogicas de la Sociedad Española de Medicina Familiar y Comunitaria

^aCentro de Salud Zaidín-Sur, Granada, España

^bCentro de Salud Ciudad Jardín, Alicante, España

PALABRAS CLAVE

Artrosis;
Diagnóstico
por la imagen;
Radiología;
Ecografía;
Seguridad
del paciente

Resumen

La radiología simple, por su bajo coste, alta disponibilidad en atención primaria y fácil interpretación, debe ser la primera técnica de imagen que el médico de familia se plantee para el diagnóstico y/o seguimiento del paciente artrósico. No obstante, la indicación de esta prueba siempre debe estar fundamentada y si se solicita es porque puede influir en la toma de decisiones con el paciente.

Pese al aumento de indicaciones en el paciente reumatológico, el papel de la ecografía en el paciente artrósico sigue siendo limitado.

La tomografía computarizada (TC) tiene su utilidad, aunque limitada, en la artrosis, especialmente para el estudio de articulaciones complejas (como las sacroilíacas y las vertebrales interapofisarias).

La resonancia magnética (RM) ha supuesto un avance importante a la hora de valorar el estado del cartílago articular y del hueso subcondral en el paciente con artrosis, pero el coste elevado y la rentabilidad diagnóstica-pronóstica de esta técnica obliga a indicarla en casos muy seleccionados.

Las indicaciones de la ecografía, la TC y la RM en el paciente artrósico siguen siendo limitadas en atención primaria y, probablemente, coinciden a menudo con situaciones en las que puede ser necesario derivar al paciente al nivel hospitalario.

El aspecto de la seguridad del paciente debe ser tenido en cuenta, intentando proteger al paciente de excesivas radiaciones ionizantes, mediante repeticiones innecesarias de radiografías o proyecciones inadecuadas, o por solicitud de pruebas como TC, cuando no están indicadas.

© 2013 Elsevier España, S.L. Todos los derechos reservados.

KEYWORDS

Osteoarthritis;
Imaging diagnosis;
Radiology;
Ultrasound;
Patient safety

Diagnosis. Radiological study. Ultrasound, computed tomography and magnetic resonance imaging

Abstract

Because of its low cost, availability in primary care and ease of interpretation, simple X-ray should be the first-line imaging technique used by family physicians for the diagnosis and/or follow-up of patients with osteoarthritis. Nevertheless, this technique should only be used if there are sound indications and if the results will influence decision-making.

Despite the increase of indications in patients with rheumatological disease, the role of ultrasound in patients with osteoarthritis continues to be limited.

Computed tomography (CT) is of some –although limited– use in osteoarthritis, especially in the study of complex joints (such as the sacroiliac joint and facet joints).

Magnetic resonance imaging (MRI) has represented a major advance in the evaluation of joint cartilage and subchondral bone in patients with osteoarthritis but, because of its high cost and diagnostic-prognostic yield, this technique should only be used in highly selected patients.

The indications for ultrasound, CT and MRI in patients with osteoarthritis continue to be limited in primary care and often coincide with situations in which the patient may require hospital referral.

Patient safety should be borne in mind. Patients should be protected from excessive ionizing radiation due to unnecessary repeat X-rays or inadequate views or to requests for tests such as CT, when not indicated.

© 2013 Elsevier España, S.L. All rights reserved.

Puntos clave

- El diagnóstico de la artrosis es fundamentalmente clínico y radiológico.
- La radiología simple continúa siendo la primera técnica de imagen que se utiliza en el paciente artrósico y debe ser correctamente indicada e interpretada por el médico de familia.
- Para el estudio de progresión radiológica de la artrosis sigue siendo válida y utilizada la escala de artrosis de Kellgren y Lawrence.
- Las indicaciones de otras pruebas de imagen (ecografía, tomografía computarizada, resonancia magnética) en el diagnóstico y/o seguimiento del paciente con artrosis en atención primaria son limitadas y probablemente coinciden con situaciones en las que pueda ser necesario derivar al paciente al nivel hospitalario.

Tabla 1 Criterios clínicos y radiológicos de clasificación del American College of Rheumatology (ACR) de la artrosis de rodilla y de cadera

Artrosis de rodilla (sensibilidad 91% especificidad 86%)

- Dolor en la rodilla la mayoría de los días del último mes y al menos 1 de los siguientes:
 - Edad > 50 años
 - Rigidez < 30 min
 - Crujido articular
 - Osteofitos presentes

Artrosis de cadera (sensibilidad 89% especificidad 91%)

- Dolor en la cadera la mayoría de días del último mes y al menos 2 de los siguientes:
 - VSG < 20 mm/h
 - Osteofitos femorales o acetabulares
 - Estrechamiento del espacio articular

VSG: velocidad de sedimentación globular.

Introducción

El diagnóstico de la artrosis es fundamentalmente clínico y radiológico, y el correcto manejo diagnóstico y el seguimiento de estos pacientes se fundamentan tanto en el dolor y la función física por parte del paciente y de su médico como en la identificación de signos físicos y radiológicos.

En los criterios de clasificación de la artrosis en diferentes localizaciones del American College of Rheumatology (ACR) aparecen ya datos radiográficos que sirven para orientarnos en caso de duda ante una posible artrosis de rodilla o de cadera, por ejemplo (tabla 1).

En la práctica clínica parece indudable que los médicos de familia y los reumatólogos recurrimos con frecuencia, y por diferentes razones, a solicitar radiografías a nuestro paciente artrósico, tanto en una fase inicial de la sintomatología como en el seguimiento posterior de los pacientes. Esto, que ocurre en la práctica clínica, coincide con la recomendación de la mayoría de los textos en los que habitualmente se acaba indicando la realización sistemática de una radiografía simple en el paciente con clínica de artrosis y la razón varía: ayuda o confirmación diagnóstica, diagnóstico diferencial con otras causas de dolor osteoarticular, satisfacción del paciente, etc.¹.

¿Qué pruebas de imagen son de utilidad en artrosis?

Radiografía

Por su bajo coste, alta disponibilidad en atención primaria, utilidad y fácil interpretación debe ser la primera técnica de imagen que se utilice en el paciente artrósico y, en general, en la patología osteoarticular².

La radiología simple o convencional no suele ser en sí misma diagnóstica al haber discordancia entre los hallazgos radiológicos y la clínica del paciente, por un lado, y porque en ocasiones distintos procesos osteoarticulares provocan lesiones y procesos reparativos semejantes³⁻⁵.

Por tanto, la indicación de solicitar la radiografía debería estar motivada, como ocurre con cualquier otra prueba complementaria, por su utilidad para influir en la toma de decisiones por el médico que la solicita. Hay algunos estudios que demuestran que los médicos, pese a su decisión de solicitar la radiología, toman la decisión de tratar o no, antes incluso de conocer el resultado de esta. La presencia de artrosis en la radiografía y su grado sí influyen en la decisión de derivar o no al paciente.

Otro factor que no debe quedar en el olvido a la hora de solicitar el estudio radiológico es que la irradiación con rayos X es nociva. El Royal College of General Practitioner (RCGP) nos recuerda que una radiografía de la columna lumbar conlleva una irradiación 150 veces superior a una radiografía de tórax⁶.

Con las anteriores consideraciones, una vez que hemos decidido solicitar estudio radiológico, es conveniente tener en cuenta los siguientes puntos^{1,4}:

— La sensibilidad y especificidad de las imágenes aumenta con el tiempo de evolución del proceso artrósico, es decir, son más útiles cuando las manifestaciones se hacen

subagudas o crónicas, aunque también es cierto que cuando aparece el signo radiográfico ya existe un daño estructural, la mayoría de las veces de difícil regresión.

- En la petición debemos incluir una presunción diagnóstica (de hecho, en muchos petitorios manuales o electrónicos de pruebas de imagen así se nos indica).
- Una radiografía normal puede ser *erróneamente* tranquilizadora.
- No debemos realizar un diagnóstico definitivo con una radiografía de mala calidad.
- Es fundamental saber identificar correctamente las estructuras de la articulación normal para poder detectar luego imágenes patológicas.
- Es conveniente conocer las proyecciones más útiles a solicitar dependiendo de la zona a estudiar (tabla 2).
- Solicitar placas del lado contralateral en las extremidades puede ayudar a la interpretación de las imágenes de la articulación afectada.
- La lectura de las placas de aparato locomotor, al igual que ocurre con una placa de tórax, debe seguir un orden para no pasar por alto ninguna lesión. Una opción es seguir la sistemática de lectura ABCS: A (*alignment*, alineación), B (*bones*, huesos), C (*cartilage and joints*, espacios articulares) y S (*soft tissues*, partes blandas).

¿Cuáles son los signos radiológicos básicos de la artrosis?

Los hallazgos radiológicos (figs. 1 a 5) que podemos encontrar traducen los cambios patológicos que ocurren en la artrosis en los diferentes elementos de la articulación y son muy conocidos⁸:

- Píñzamiento o estrechamiento de la interlínea articular: se hace más evidente a medida que se afecta más el cartilago articular y disminuye su grosor. Se trata de una disminución asimétrica del espacio articular en las gran-

Tabla 2 Proyecciones útiles en pacientes con artrosis

Área anatómica	Proyección	Observaciones
Dedos	PA y L	
Mano	PA	
Hombro	AP en rotación externa/interna	AP verdadera de hombro o proyección de Grashey: visualiza mejor la cavidad articular glenohumeral
Acromioclavicular	Frontal	AP acromioclavicular
Columna cervical	AP y L Oblicuas	Más habituales Para visualizar agujeros de conjunción en los casos en que esté indicado
Columna lumbar	AP y L Oblicuas	Para agujeros de conjunción en los casos en que esté indicado Evitar oblicuas en mujeres fértiles por radiación excesiva en ovarios
Pelvis	AP	Sacroilíacas: AP con 25-30° de angulación cefálica
Cadera	AP en rotación interna Axial	
Rodilla	AP y L en carga o bipedestación Axial a 45°	En sospecha de condromalacia
Pie	AP y L en bipedestación	

AP: anteroposterior; L: lateral; PA: posteroanterior.
Elaboración propia. Basada en ref. 4.

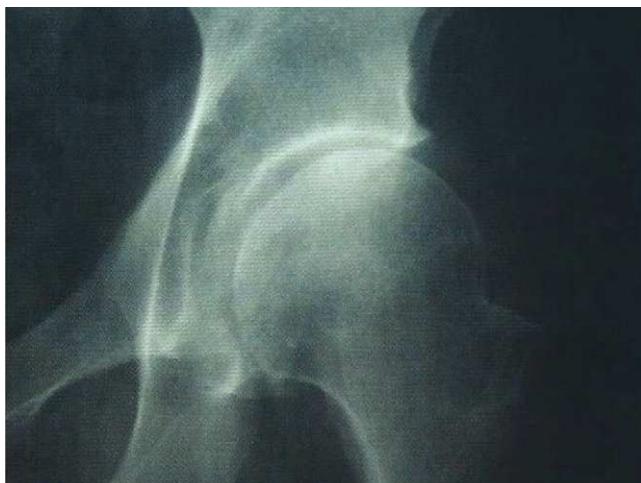

Figura 1. Coxartrosis en fase inicial: pinzamiento inferior espacio articular. Posible inicio de osteofitos. Tomada de ref. 15.

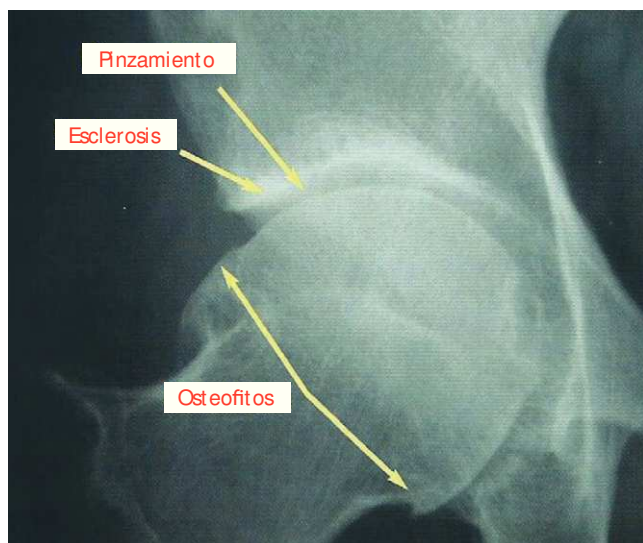


Figura 2. Coxartrosis avanzada: pinzamiento y osteofitos evidentes. Esclerosis. Correspondería a un grado 3 de Kellgren y Lawrence. Tomada de ref. 15.

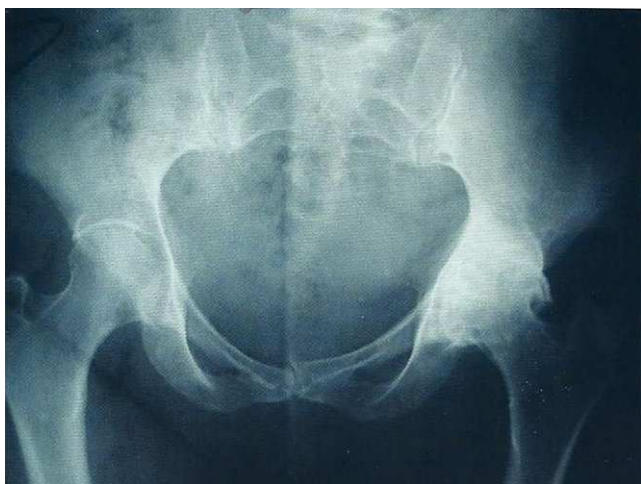

Figura 3. Coxartrosis izquierda muy avanzada. Correspondería a un grado 4 de Kellgren y Lawrence. Tomada de ref. 15.

- des articulaciones de las extremidades inferiores (cadera y rodilla), lo que permite distinguirla de la artritis reumatoide, que suele ser simétrica.
- Esclerosis del hueso subcondral: se manifiesta como aumento de la densidad ósea del hueso subyacente al cartílago articular (se ve con aspecto más blanquecino).
- Osteofitos: proliferaciones óseas en las zonas marginales. Representan el hallazgo radiológico más específico de la artrosis.
- Quistes subcondrales o geodas: aparecen entre las trabéculas del hueso subcondral sometido a presión. Propias de artrosis muy evolucionadas.
- Luxaciones articulares y/o alteraciones del alineamiento óseo: ocurren por remodelación del contorno articular, también propias de la enfermedad avanzada.

Estas alteraciones radiológicas propias de la artrosis difieren según se trate de zonas de máximo estrés de carga o de áreas de baja presión; en las primeras (p. ej., la rodilla) son evidentes la disminución del espacio articular, la esclerosis subcondral y los quistes, en tanto que en las segundas predominan los osteofitos.

Estos signos radiológicos permiten clasificar el grado de artrosis y el estudio de la progresión de la misma según la escala de Kellgren y Lawrence^{9,10} (tabla 3). Este método para estadificar el daño articular en la artrosis sigue siendo muy empleado, aunque da gran valor a la presencia de osteofitos¹¹.

Es conocido que la artrosis afecta a algunas articulaciones con más frecuencia y que es excepcional en otras. Las localizaciones más frecuentes son las interfalángicas de la mano, la acromioclavicular, las sacroilíacas, la coxofemoral, la primera metatarsofalángica, la columna vertebral y la rodilla, que es la articulación más afectada en la enfermedad artrósica y en la que son más evidentes los signos radiológicos antes señalados.

Tabla 3 Clasificación radiológica de la artrosis (método de Kellgren y Lawrence)

Grado 0. No	Ausencia de osteofitos, estrechamiento o quistes
Grado 1. Dudosa	Osteofitos solo. <i>Dudoso pinzamiento de espacio articular</i>
Grado 2. Mínima	Osteofitos pequeños, estrechamiento de la interlínea moderado, puede haber quistes y esclerosis. <i>Claro pinzamiento y presencia de osteofitos</i>
Grado 3. Moderada	Osteofitos claros de tamaño moderado y estrechamiento de la interlínea. <i>Pinzamiento, osteofitos y esclerosis subcondral</i>
Grado 4. Severa	Osteofitos grandes y estrechamiento de la interlínea muy evidente. <i>Colapso espacio articular, importantes osteofitos, esclerosis severa, deformidad ósea</i>

Tomada de ref. 9.

Figura 4. De izquierda a derecha: gonartrosis en los sucesivos grados de Kellgren y Lawrence (del 1 al 4). Las flechas indican presencia de osteofitos. Tomada de ref. 11.

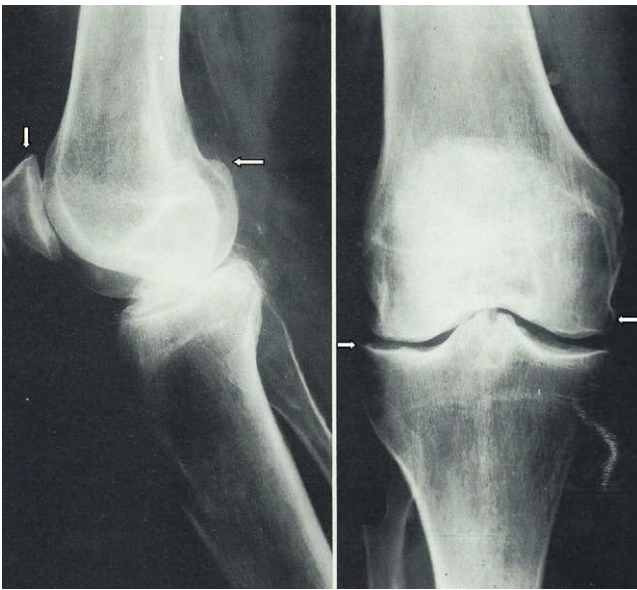


Figura 5. Lateral: estrechamiento espacio femoropatelar. Osteofitos indicados por flechas. Esclerosis subcondral patelar y tibial. Anteroposterior: pinzamiento espacio articular. Osteofitos marginales. Esclerosis subcondral evidente. Tomada de ref. 16.

¿Cuándo nos hemos de plantear pedir una radiografía en el contexto de un dolor mecánico articular en el que, tras la anamnesis y exploración, sospechamos una enfermedad artrósica?

Se debe solicitar en las situaciones siguientes, dependiendo de si se tiene radiología previa o no:

1. Si no se tiene radiología previa.

- Imposibilidad de controlar el dolor con el tratamiento adecuado en 4-6 semanas.

- Deterioro importante de la calidad de vida del paciente (independiente del tiempo de evolución).
- Duda diagnóstica.
- Tras 3 meses de evolución sintomática.

2. Si tenemos una radiología previa debemos considerar la petición de una nueva si:

- Hay sospecha de patología diferente de la inicial en la que la radiología pueda ser útil en el diagnóstico o toma de decisiones.
- Hay deterioro progresivo de la calidad de vida, para derivar y valorar la indicación de medidas de ortopedia o rehabilitación.

Ecografía

Actualmente no está justificado, desde el punto de vista clínico, solicitar otras pruebas de imagen para el diagnóstico de la artrosis¹².

Sin embargo, en la última década, la ecografía está teniendo un importante desarrollo y expansión en el estudio de problemas del aparato locomotor¹³, en lo que influye ser una técnica accesible, económica, sin secundarismos ni uso de radiaciones, que está disponible cada vez más para los médicos de atención primaria, bien para poder solicitarse como prueba diagnóstica o bien disponible para su realización en los centros de salud.

Igualmente, en su desarrollo ha influido mucho la aparición de sondas de alta frecuencia de más de 7,5 MHz, que han permitido visualizar mucho mejor las estructuras superficiales.

¿Qué utilidad puede tener en el diagnóstico y/o seguimiento del paciente con artrosis?

Para algunos autores¹³, la ecografía, ante un problema clínico del aparato locomotor, permite establecer un diagnóstico

morfológico y tomar una actitud terapéutica inmediata y realizar un seguimiento posterior del paciente. Además contribuye a un mayor entendimiento de la lesión anatomoclínica de ciertas enfermedades reumáticas.

En cuanto al estudio de las artropatías y espondiloartropatías, detecta fenómenos inflamatorios y daño estructural en las articulaciones, tendones y entesis con mayor sensibilidad que la exploración clínica y la radiografía, y muy similar a la resonancia magnética (RM). Empleando el modo Doppler

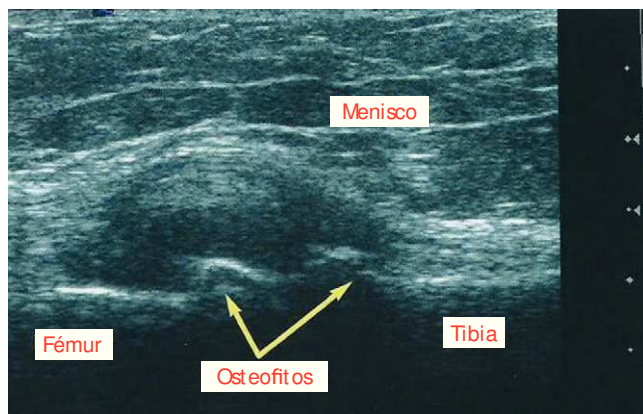


Figura 6. Ecografía de rodilla (compartimiento medial, corte longitudinal). Presencia de osteofitos y extrusión de menisco medial. Tomada de ref. 15.

acoplado a la escala de grises ayuda a diferenciar los procesos inflamatorios de los mecánicos de las articulaciones¹³. En la artrosis permite visualizar los osteofitos (imagen hiperecoica) de forma precoz (fig. 6), antes que la radiografía, las erosiones e irregularidades corticales y diagnosticar sinovitis precozmente, así como alteraciones del cartílago articular (imagen anecoica de límites claros y bien definidos) permitiendo medir el grosor de este⁸.

El cartílago articular de la rodilla es el más estudiado y fácilmente visualizable en la ecografía, en lo que mejora claramente a la radiología simple. En las figuras 7-9 se recogen imágenes ecográficas de articulaciones normales y artrósicas.

En cuanto a los signos de lesión del cartílago articular, la disminución de espesor del cartílago es un signo tardío de la lesión condral; las imágenes hiperecoicas en su interior y la pérdida de la anecogenicidad relacionada con la disminución de agua del cartílago son 2 signos precoces ecográficos de esta lesión del cartílago y se visualizan en artrosis sin ningún hallazgo radiológico⁸.

En resumen, el papel de la ecografía en el diagnóstico y seguimiento de la artrosis, en atención primaria, es limitado.

Puede ser útil para detectar la presencia de derrame en articulaciones poco accesibles, como la cadera (fig. 10), y en la detección de sinovitis en artrosis evolucionadas que puede relacionarse con la aparición del dolor. Probablemente se trate de supuestos complejos en los que sea necesario derivar.

Figura 7. Arriba: articulación acromioclavicular normal. Abajo: con signos de artrosis (osteofitos). Imagen cedida por el Dr. José Manuel García Aparicio.

Figura 8. Arriba: articulación femorotibial externa normal. Abajo: con signos de artrosis (pinzamiento del espacio articular con adelgazamiento del menisco y presencia de osteofitos). Imagen cedida por el Dr. José Manuel García Aparicio.

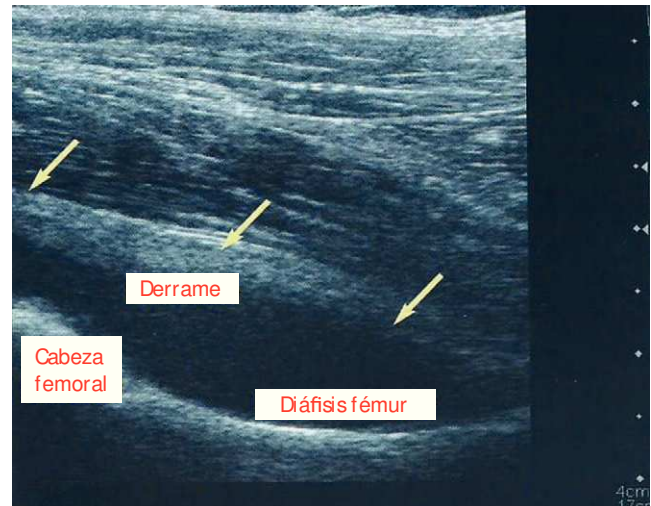


Figura 10. Ecografía de cadera: derrame articular. Tomada de ref. 15.

Figura 9. Arriba: aspecto ecográfico de tróclea femoral normal. Abajo: con signos de artrosis (adelgazamiento con irregularidad del cartílago). Imagen cedida por el Dr. José Manuel García Aparicio.

Tomografía computarizada

La tomografía computarizada (TC) tiene su utilidad en la artrosis al permitir un mejor estudio radiológico en las articulaciones complejas, en donde con la radiología convencional tenemos dudas diagnósticas, como es el caso de las sacroilíacas y en la columna vertebral (interapofisarias).

En rodilla, la TC se reserva para el estudio de la articulación femoropatelar, especialmente cuando se sospecha un mal alineamiento y para la detección de cuerpos libres.

Esta prueba es, en definitiva, una buena técnica cuando se trata de visualizar hueso —incluso mejor que la RM—, siendo más sensible que la radiología para visualizar calcificaciones, aire y grasa, con el inconveniente conocido de que utiliza radiaciones ionizantes y de forma considerable. Por ejemplo, la dosis efectiva en una TC de pelvis es de unos 10-20 mSv (millisievert, unidad de dosis efectiva), lo que equivale a la de unas 500-1.000 radiografías de tórax.

En resumen, el papel de la TC en el diagnóstico y seguimiento de la artrosis, en atención primaria, es limitado.

Puede ser útil en los casos de duda diagnóstica en articulaciones complejas (sacroilíacas, interapofisarias). Probablemente se trate de supuestos complejos en los que sea necesario derivar.

Resonancia magnética

La RM es una prueba más sensible que la radiología simple y permite evidenciar múltiples alteraciones intraarticulares de partes blandas (lesión del cartílago, derrame articular, lesiones ligamentosas, etc.), que justifican la clínica del pa-

ciente a pesar de que los hallazgos radiológicos sean nulos o mínimos.

En el diagnóstico de la artrosis ha supuesto un avance considerable a la hora de valorar el estado del cartílago articular y del hueso subcondral. La presencia de alteraciones en este último, sobre todo cuando se asocian con pérdida importante de cartílago, se asocia a artrosis sintomática y a un mayor riesgo de progresión de la enfermedad, lo que tiene importantes implicaciones clínicas.

Los osteofitos también pueden ser localizados más fácilmente que con la radiología simple y en localizaciones donde esta no los muestra con claridad⁸.

Entre sus inconvenientes se encuentra poseer una baja especificidad en el estudio de patología ósea y el coste elevado de la técnica, que obliga a una indicación individualizada en casos seleccionados⁸.

La indicación principal de la RM en el estudio de un paciente con coxartrosis es la sospecha de necrosis avascular de cabeza femoral asociada y puede ser también de utilidad en el diagnóstico precoz de la coxartrosis.

En cuanto a la rodilla, la principal indicación de la RM es el diagnóstico de lesiones intraarticulares como la rotura y degeneración meniscal, y la rotura de los ligamentos colaterales y cruzados. También es la mejor técnica de imagen para el diagnóstico de condromalacia rotuliana¹³.

En columna vertebral, la RM prácticamente casi ha desplazado a la TC en el estudio de las discopatías degenerativas, y en la valoración de la hernia discal ha demostrado mayor sensibilidad que la TC en las de localización cervical y dorsal, mientras que a nivel lumbar son similares.

En resumen, el papel de la RM en el diagnóstico y seguimiento de la artrosis, en atención primaria, es limitado aunque con más alternativas que la ecografía y la TC.

Puede ser útil en dolor de origen raquídeo con déficit neurológico y mala evolución o con sospecha de patología grave subyacente, lesiones intraarticulares de la rodilla con mala evolución, sospecha de necrosis aséptica o sospecha de distrofia simpaticorreleja. Probablemente se trate de supuestos complejos en los que sea necesario derivar.

Respecto de las pruebas de imagen (complementarias a la radiología simple) y como norma general:

- La ecografía nos será de mucha utilidad para visualizar partes blandas periarticulares y estructuras articulares (cartilago, cortical ósea, sinovial, cuerpos libres).
- La TC mantiene su utilidad cuando se sospecha patología del hueso y en articulaciones de estructura compleja (cadera, raquis, esternoclavicular, etc.).
- Las indicaciones de la RM y de la ecografía van aumentando. La RM va ganando a la TC cada vez más indicaciones, en tanto la ecografía se las va ganando a la RM, especialmente por su accesibilidad para el médico de atención primaria y por su bajo coste^{2,14}.

Agradecimientos

Al Dr. José Manuel García Aparicio por la cesión de imágenes ecográficas que aparecen en este artículo.

Conflicto de intereses

Los autores declaran no tener ningún conflicto de intereses.

Bibliografía

1. Giner Ruiz V, Sanfélix Genovés J. Artrosis de cadera y rodilla: criterios diagnósticos y papel de la radiología. Univadis: Curso on line. Metodología de trabajo en Atención Primaria.
2. semFYC. Aparato locomotor: Exploraciones complementarias en Atención Primaria. Barcelona: Sociedad Española de Medicina de Familia y Comunitaria; 2007. Disponible en: www.semfy.com
3. Panero Hidalgo P. Artrosis. En: SEMERGEN DoC. Patología osteoarticular. 2.ª ed. Madrid: Edicomplet; 2009. p. 7-13.
4. Ivorra Cortés J. Radiología convencional en reumatología. En: Manual SER de Enfermedades Reumáticas. 4.ª ed. Madrid: Editorial Médica Panamericana; 2004.
5. Hannan MT, Felson DT, Pincus T. Analysis of the discordance between radiographic changes and knee pain in osteoarthritis of the knee. *J Rheumatol.* 2000;27:1513-7.
6. Las pruebas radiológicas: Radiografía convencional. Disponible en: www.espalda.org
7. Nicholson DA, Lang I, Hughes P, Driscoll PA. Shoulder. En: Nicholson DA, Driscoll PA, editors. ABC of Emergency Radiology. 1st ed. Cambridge: BMJ Publishing Group; 1995. p. 17-22.
8. Pulido Morillo FJ. Diagnóstico. En: Guía de Buena Práctica Clínica en Artrosis. OMC. Ministerio de Sanidad y Consumo. Madrid: IM&C, S.A.; 2008.
9. Kellgren JH, Lawrence JS. Radiological assessment of osteoarthritis. *Ann Rheum Dis.* 1957;16:494-502.
10. Felson DT, McAlidon TE, Anderson JJ, Naimark A, Weissman BW, Aliabadi P, et al. Defining radiographic osteoarthritis for the whole knee. *Osteoarthritis Cartilage.* 1997;5:241-50.
11. Vargas A, Bernal A, Pineda C. Imagenología: nuevas técnicas usadas en la osteoartritis. Monográfico Osteoartritis. *Reumatología Clínica.* 2007;3. Disponible en: www.reumatologiaclinica.org
12. Castaño Carou A. Artrosis. Disponible en: www.fisterra.com
13. Usón Jaeger J. Ecografía y otras técnicas de imagen (TC, RM, gammagrafía, capilaroscopia) en Reumatología. En: Manual SER de Enfermedades Reumáticas. 4.ª ed. Madrid: Editorial Médica Panamericana; 2004.
14. Naredo E, Usón J. Ecografía musculoesquelética. Aspectos básicos. Hombro. En: Sociedad Española de Reumatología. Monografía SER: Técnicas de diagnóstico y tratamiento en Reumatología. Madrid: Médica Panamericana; 2004.
15. Primer Curso de Actualización en el abordaje integral de la artrosis en atención primaria. Farmalia Comunicación, S.L. 2007.
16. Atlas de Reumatología. Madrid: Editorial Médica Internacional, S.A.; 1982.