



IMÁGENES

Efecto de memoria cardíaca

Cardiac memory effect

Ion Koldobika Iribar Diéguez^{a,*} e Iván Guitera Rubio^b

^a Servicio de Urgencias, Organización Sanitaria Integrada, Hospital Comarcal Bidasoa de Hondarribia, Hondarribia, Guipúzcoa, España

^b Servicio de Cardiología, Organización Sanitaria Integrada, Hospital Comarcal Bidasoa de Hondarribia, Hondarribia, Guipúzcoa, España

Presentamos el electrocardiograma (ECG) de un varón de 68 años que consulta por palpitaciones persistentes de horas de evolución. El paciente, sin factores de riesgo cardiovascular, refiere años de episodios autolimitados y niega dolor torácico, mareo presincope, síncope, ni otra clínica acompañante.

En los ECG seriados en el servicio de urgencias de nuestro hospital apreciamos un ritmo sinusal a 90 lpm con extrasístoles ventriculares (EV) frecuentes en forma de bigeminismo y alteración de la repolarización en el ECG inicial (fig. 1), que se normaliza tras desaparecer las extrasístoles (fig. 2). Es lo que ha venido a denominarse: fenómeno de memoria cardíaca.

El fenómeno de memoria cardíaca es una alteración electrofisiológica conocida desde que en el año 1969 fuera comunicada por Kanu Chatterjee, pero a la que no se le dio nombre hasta que lo hiciera Rosenbaum et al. en 1982¹. Es una alteración conocida por los cardiólogos, pero escasamente reconocida por médicos de atención primaria o urgenciólogos. Y precisamente lo atractivo de la misma es su impacto en el manejo clínico de estos pacientes, ya que se manifiesta con alteraciones de la onda T: inversión de la misma², salvo excepciones³. Esta alteración lleva frecuentemente al diagnóstico erróneo de estar ante un evento isquémico^{2,4,5}, pericarditis o una miocardiopatía

hipertrófica. Sin embargo, se trata de un hallazgo electrocardiográfico benigno y transitorio, que se puede producir con la recuperación (brusca o progresiva⁶) de un patrón ventricular normal tras un período de activación ventricular anómala debida a diferentes causas igualmente limitadas en el tiempo^{2,4-6}:

- Bloqueo de rama izquierda (ejemplo más representativo)
- Estimulación ventricular artificial
- Estimulación ventricular por un haz accesorio
- Arritmias ventriculares
- Preexcitación ventricular
- Extrasístolia ventricular frecuente (nuestro caso)

Las características de la onda T en esta anomalía eléctrica del corazón nos pueden hacer pensar en el origen no isquémico de la misma^{2,5,6}: la polaridad espacial de las ondas T anormales (inducidas por la memoria) coincide con la de los complejos QRS aberrantes condicionantes.

Sin embargo, sostener dicho origen no isquémico en base exclusivamente a características electrocardiográficas puede ser arriesgado^{2,4}, por lo que el análisis debería de ser más global e incluir también la valoración de los factores de riesgo cardiovasculares del paciente, las características clínicas del cuadro que motiva la consulta (dolor torácico...), una comparación con los ECG seriados y anteriores, y la realización de análisis que descarten la existencia actual de un evento isquémico.

Por tanto, lo importante será conocer la existencia de esta alteración y valorarla de un modo global.

* Autor para correspondencia.

Correo electrónico: ionkiribar@yahoo.es (I.K. Iribar Diéguez).

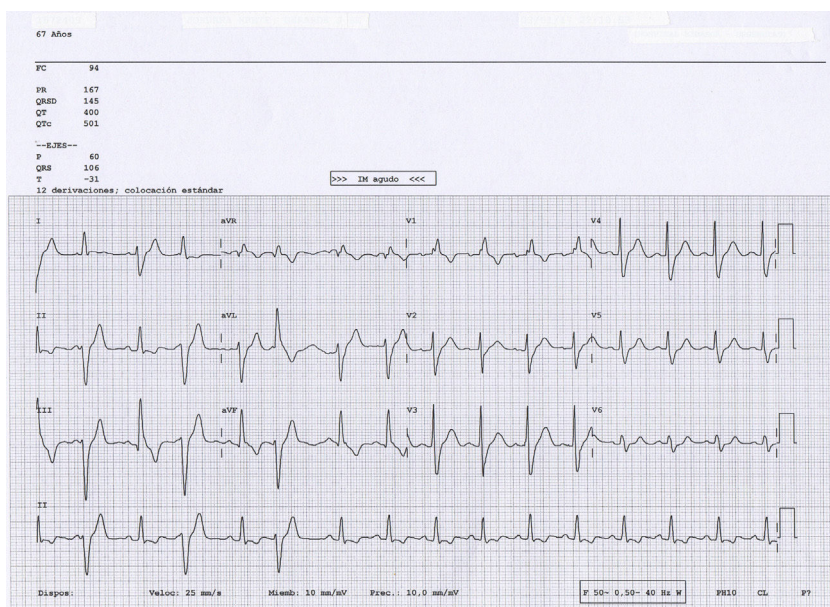


Figura 1 Ritmo sinusal a 94 lpm con EV frecuentes en forma de bigeminismo, BRDHH y alteración de la repolarización.

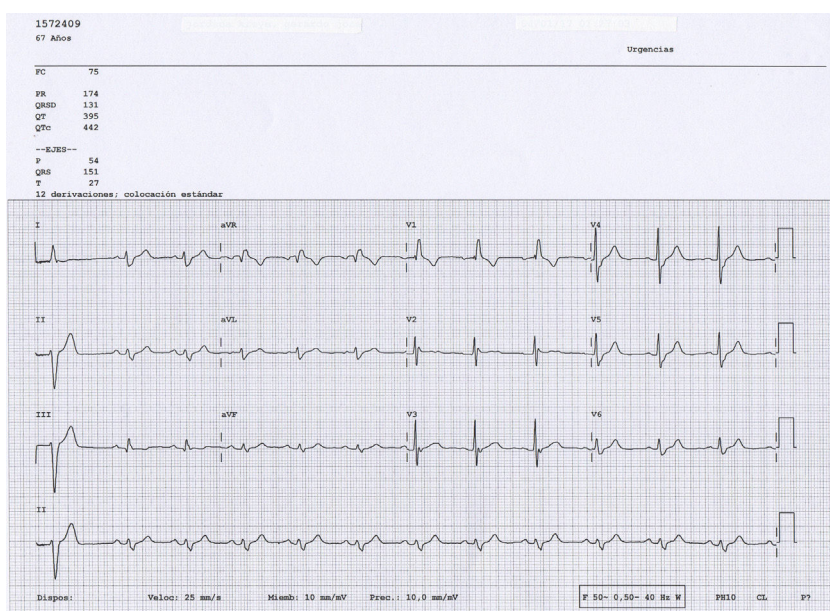


Figura 2 Ritmo sinusal a 75 lpm con normalización (en este caso brusca) de las alteraciones de la repolarización al desaparecer las extrasístoles.

Bibliografía

- Rosenbaum MB, Blanco HH, Elizari MV, Lazzari JO, Davidenko JM. Electrotonic modulation of the T wave and cardiac memory. *Am J Cardiol.* 1982;50:213-22.
- Rocha A, Acosta D, Agorrody V, Américo C, Bazzino O. Anormalidades en la onda T luego de bloqueo completo de rama izquierda transitorio: efecto de memoria cardíaca. *Rev Urug Cardiol.* 2012;27:67-70.
- Kalbfleisch SJ, Sousa J, el-Atassi R, Calkins H, Langberg J, Morady F. Repolarization abnormalities after catheter ablation of accessory atrioventricular connections with radiofrequency current. *J Am Coll Cardiol.* 1991;18:1761-6.
- Carmona Puerta R, Ramos Ramírez RR, Rodríguez León A, Padrón Peña G. El fenómeno de la memoria cardíaca: un gran simulador. Presentación de dos casos. *CorSalud.* 2010;2:179-86.
- Febres Aldana CA, Fernández-Ruiz R, Febres-Aldana AJ, D'Alessandro Martínez AD. La memoria cardíaca en perspectiva: mecanismos e implicaciones clínicas. *Avances Cardiol.* 2015;35:230-9.
- Cáneva A, Garro HA, Pastori JD, Acunzo SR, Fernández PA, Elizari MV, et al. Memoria cardíaca «doble» y efectos de la memoria cardíaca a corto plazo sobre la memoria cardíaca a largo plazo en pacientes sometidos a ablación por radiofrecuencia de taquiarritmias supraventriculares. *Rev Electro y Arritmias.* 2011;4:66-72.