



## ARTÍCULO ESPECIAL

# Utilidad y fiabilidad de la ecografía clínica en Medicina Familiar: ecocardiografía y ecografía pulmonar



Santiago Díaz Sánchez<sup>a,b,c</sup>, Laura Conangla Ferrín<sup>a,b,d</sup>,  
Ignacio Manuel Sánchez Barrancos<sup>a,b,e,\*</sup>, Jesús Pujol Salud<sup>a,b,f</sup>,  
José Antonio Tarrazo Suárez<sup>a,b,g</sup> y José Manuel Morales Cano<sup>a,b,h</sup>

<sup>a</sup> Especialista en Medicina Familiar y Comunitaria

<sup>b</sup> Grupo de Trabajo de Ecografía, Sociedad Española de Medicina Familiar y Comunitaria, España

<sup>c</sup> Centro de Salud Los Pintores, Servicio Madrileño de Salud, Parla, Madrid, España

<sup>d</sup> Centro de Atención Primaria Badalona2, Centre Dalt la Vila, Instituto Catalán de la Salud, Badalona, Barcelona, España

<sup>e</sup> Consultorio de Membrilla, Centro de Salud Manzanares 2, Servicio de Salud de Castilla-La Mancha, Membrilla, Ciudad Real, España

<sup>f</sup> Centro de Atención Primaria Balaguer, Instituto Catalán de la Salud, Balaguer, Lleida, España

<sup>g</sup> Centro de Salud Siero-Sariego, Servicio Asturiano de Salud, Pola de Siero, Asturias, España

<sup>h</sup> Centro de Salud Ciudad Real 2, Servicio de Salud de Castilla-La Mancha, Ciudad Real, España

Recibido el 30 de octubre de 2018; aceptado el 22 de noviembre de 2018

Disponible en Internet el 23 de enero de 2019

### PALABRAS CLAVE

Ecografía clínica;  
Ecocardiografía;  
Ecografía pulmonar;  
Medicina familiar;  
Utilidad;  
Fiabilidad

### KEYWORDS

Point of care  
ultrasound;  
Focused cardiac  
ultrasound;  
Lung ultrasound;

**Resumen** El médico de familia está incorporando la ecografía clínica como técnica de exploración y diagnóstico en su actividad asistencial, del mismo modo que el resto de los especialistas. Su papel generalista lo convierte en un potencial utilizador de todas las posibles aplicaciones de esta técnica, lo cual puede causar un elevado impacto en su capacidad de manejar, enfocar y resolver un gran número de situaciones clínicas. En este artículo nos dedicamos a valorar la utilidad y la efectividad de la ecografía clínica por parte del médico de familia en sus aspectos más novedosos, como son la ecocardiografía clínica y la ecografía pulmonar.

© 2018 Publicado por Elsevier España, S.L.U. Este es un artículo Open Access bajo la licencia CC BY-NC-ND (<http://creativecommons.org/licenses/by-nc-nd/4.0/>).

### Usefulness and reliability of point of care ultrasound in Family Medicine: Focused cardiac and lung ultrasound

**Abstract** The family doctor incorporates clinical ultrasound as an exploration and diagnosis technique in his care activity, the same way as the rest of the specialists. His generalist role makes him a potential user of all possible applications of this technique, which can provide a

\* Autor para correspondencia.

Correo electrónico: [imanuels@sescam.jccm.es](mailto:imanuels@sescam.jccm.es) (I.M. Sánchez Barrancos).

Family practice;  
Usefulness;  
Reliability

high impact on his ability to manage, focus and solve a large number of clinical situations. In this article we focus on assessing the usefulness and reliability of clinical ultrasound performed by the family doctor in their most novel aspects such as focused cardiac ultrasound and lung ultrasound.

© 2018 Published by Elsevier España, S.L.U. This is an open access article under the CC BY-NC-ND license (<http://creativecommons.org/licenses/by-nc-nd/4.0/>).

## Introducción

La ecografía clínica se ha convertido en una herramienta en manos de cualquier médico asistencial que completa la exploración física, hasta ser invocada como su «quinto pilar»<sup>1</sup>. Rompiendo los esquemas tradicionales y las resistencias clásicas de los médicos radiólogos y no radiólogos que entendían que adentrarse en su práctica entrañaba más riesgos que beneficios, la ecografía enfocada clínicamente (en inglés, point of care ultrasound o POCUS<sup>2</sup>) se ha extendido a todas las especialidades médicas, que la han ido incorporando sin eludir en muchos casos el debate de la necesaria formación de quienes la incorporen a su quehacer<sup>3-5</sup>.

Aunque al hablar de ecografía la mayoría de nosotros aún piensa en las aplicaciones de la esfera abdominal y musculoesquelética, en la actualidad son pocas las utilidades de esta técnica que no se han extendido a especialistas no radiólogos, y esto es más patente en especialidades generalistas como Medicina Interna y Medicina Familiar y Comunitaria, donde ningún escenario es del todo ajeno a nuestra práctica<sup>6</sup>, y en las que el impacto positivo del uso de la ecografía queda fuera de toda duda.

En esta serie de artículos encaminados a recopilar la utilidad y la fiabilidad de la ecografía clínica realizada por el médico de familia en sus aplicaciones más novedosas vamos a centrarnos en la ecocardiografía y la ecografía pulmonar, dejando para el último lugar de esta serie la ecografía de tiroides, la ecografía en el paciente con traumatismo toracoabdominal y con sospecha de trombosis venosa profunda, sin cerrar la puerta en el futuro a otras como la ecografía ocular o cutánea, que están aún en un horizonte más lejano para el médico de Atención Primaria (AP).

## Ecocardiografía

Por su accesibilidad y los datos que proporciona, la ecocardiografía es una prueba diagnóstica imprescindible en la evaluación de cualquier paciente con sospecha de cardiopatía, pues permite obtener información en tiempo real de la anatomía y de la funcionalidad cardiaca. Como toda ecografía, es muy dependiente del operador, por lo que los estudios reglados requieren una adecuada formación<sup>7,8</sup>. No obstante, la ecografía cardiaca no ha permanecido ajena al auge que la ecografía clínica ha experimentado en los últimos años, y son muchas las especialidades médicas que la han incorporado a su práctica clínica habitual<sup>2,9</sup>. En el ámbito de la AP española es la aplicación ecográfica menos extendida a pesar de la disponibilidad de los cardiólogos para liderar la formación de los no cardiólogos en este campo<sup>10,11</sup>. La necesidad de una sonda y un software específicos ha sido una de

las causas fundamentales, pero es tanta la rentabilidad de la prueba, que esperamos que este error sea subsanado en un futuro próximo, ya que diferentes estudios demuestran una alta rentabilidad diagnóstica, con una curva de aprendizaje teórico-práctica relativamente corta<sup>11-13</sup>.

## Técnica de exploración

La ecocardiografía 2D permite evaluar la anatomía cardiaca y medir con precisión los espesores parietales y el tamaño de las cavidades. El doppler, en sus distintas modalidades, permite evaluar la velocidad de movimiento de los flujos sanguíneos y de determinadas estructuras cardíacas: el pulsado permite analizar los flujos en zonas concretas (volumen de muestra), pero no registrar flujos de alta velocidad; el continuo permite registrar flujos de alta velocidad, pero evaluando los cambios a la largo de toda la línea de exploración, sin localizar la zona de aceleración; el tisular permite valorar la velocidad de movimiento del tejido miocárdico; y, finalmente, el doppler color permite establecer la dirección del flujo<sup>13</sup>, representándose en rojo los flujos que se acercan al transductor, y en azul los que se alejan; en el resto de los estudios, el análisis espectral de la velocidad se muestra en un sistema cartesiano, que representa en el eje de las abscisas el tiempo y en el de las ordenadas la velocidad, en el que los flujos que se acercan al transductor generan una curva positiva por encima de la línea basal, y los que se alejan, una negativa.

En la ecocardiografía se utilizan sondas sectoriales de baja frecuencia (2 a 5 MHz), parecidas a las convex pero con una superficie de contacto con la piel mucho más pequeña, lo que permite evitar la sombra acústica que producen las costillas y mejorar la visión (fig. 1).

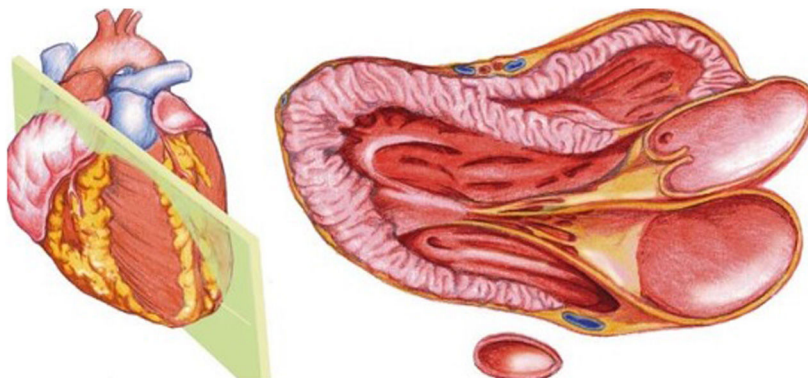
El acceso ecográfico al corazón se hace a través de «ventanas» sin interposición de tejido pulmonar (gas) entre su cara anterior y la pared torácica. La estandarización de las imágenes permite comparar los diferentes estudios. Las ecografías regladas requieren la obtención de múltiples planos a través de las 4 ventanas posibles (paraesternal, apical, subcostal y supraclavicular); no obstante, los objetivos diagnósticos de la ecocardiografía (ecografía clínica no reglada y realizada por no cardiólogos) pueden alcanzarse con un número reducido de planos, siendo recomendable obtener una buena calidad de imagen en al menos 2 de ellos para una correcta valoración del paciente<sup>14</sup>.

Para acercarse a la cara anterior del corazón a la pared torácica el paciente ha de colocarse en decúbito lateral izquierdo, con el brazo izquierdo hacia arriba, separado del tórax. Tras terminar los planos paraesternales y apicales, se colocará al paciente en decúbito supino para obtener el plano subcostal o subxifoideo.

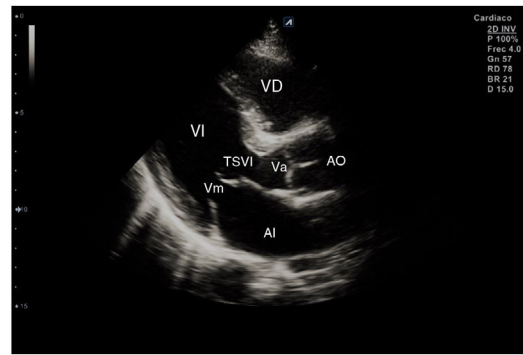


**Figura 1** Sonda sectorial de baja frecuencia para ecocardiografía.

El plano *paraesternal de eje largo* se obtiene con la sonda sobre el segundo o el tercer espacio intercostal izquierdo, próxima al esternón y perpendicular a la piel, sobre una línea que une el hombro derecho con la cadera izquierda (fig. 2).



**Figura 2** Esquema de plano paraesternal de eje largo.



**Figura 3** Corte ecográfico de plano paraesternal de eje largo. VD: ventrículo derecho; VI: ventrículo izquierdo; AI: aurícula izquierda; TSVI: tracto de salida del ventrículo izquierdo; Va: válvula aórtica; Vm: válvula mitral

La zona más próxima al transductor es la pared anterior del ventrículo derecho (VD), siendo también visibles la válvula mitral, la válvula aórtica (valva coronaria derecha y no coronaria), el ventrículo izquierdo (VI), la aurícula izquierda (AI), el tracto de salida del VI con la raíz aórtica, parte de la aorta ascendente y el pericardio. Si el corte es bueno, el septo interventricular anterior y la pared anterior de la aorta deben estar alineadas al mismo nivel y dispuestas de forma perpendicular al plano de estudio. La válvula mitral aparece en el centro de la imagen, de forma que su valva anterior se continúa con la pared posterior de la aorta. La aorta descendente puede verse también por detrás de la AI (fig. 3).

Las medidas a obtener en este plano son: la raíz aórtica (al principio de la sístole ventricular, con las valvas abiertas), la AI (al final de la sístole ventricular), el septo interventricular anterior y la pared posterior (en diástole) y el diámetro diastólico del VI (en telediástole y posición medioventricular, con apertura máxima).

Desde el plano anterior, sin cambiar el apoyo de la sonda, se realiza un giro de 90° en sentido horario, obteniendo el plano *paraesternal de eje corto*, que es un corte perpendicular al anterior (fig. 4). En este eje, basculando la sonda, se puede cortar de forma transversal el corazón desde el ápex, si se angula hacia la cadera izquierda, pasando por los músculos papilares (fig. 5) hasta la base, donde están la válvula mitral (fig. 6) y aórtica (fig. 7), si se hace hacia el hombro derecho.

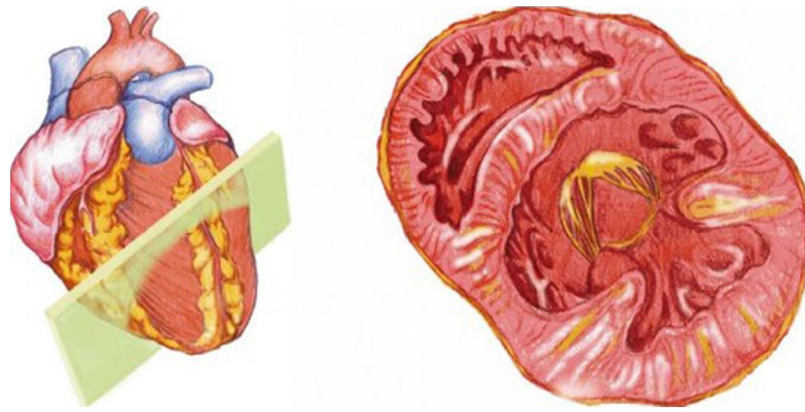


Figura 4 Esquema de plano paraesternal de eje corto

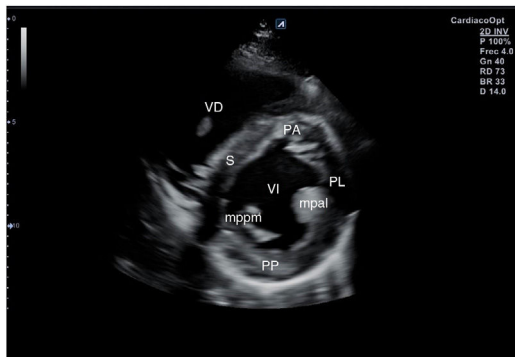


Figura 5 Plano paraesternal de eje corto: corte sobre músculos papilares. VD: ventrículo derecho; VI: ventrículo izquierdo; S: septo; PA: pared anterior; PL: pared lateral; PP: pared posterior; mppm: músculo papilar posteromedial; mpal: músculo papilar anterolateral

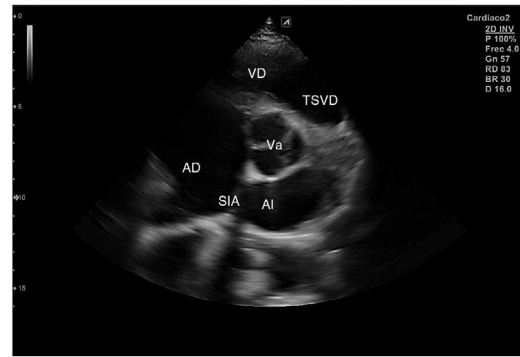


Figura 7 Plano paraesternal de eje corto: corte sobre válvula aórtica. Va: válvula aórtica; AI: aurícula izquierda; AD: aurícula derecha; SIA: septo interauricular; VD: ventrículo derecho; TSVD: tracto de salida del ventrículo derecho

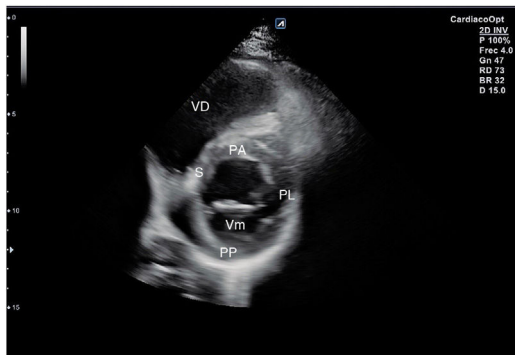


Figura 6 Plano paraesternal de eje corto: corte sobre válvula mitral. VD: ventrículo derecho; S: septo; PA: pared anterior; PL: pared lateral; PP: pared posterior; Vm: válvula mitral

En este plano se visualizan todas las paredes del VI. A nivel de la válvula mitral se observa el orificio valvular, sus valvas con las comisuras, el tabique interventricular y las paredes libres de ambos ventrículos.

Para obtener los planos apicales la sonda se coloca sobre el latido cardíaco en el ápex, bajo la mamilla izquierda, a la altura del quinto espacio intercostal, con la marca dirigida a la izquierda del paciente y angulado en dirección al hombro derecho. Este plano, *apical de 4 cámaras* (fig. 8), muestra

las 4 cavidades cardíacas y las válvulas auriculoventriculares vistas desde el ápex (fig. 9). En él, el plano del anillo tricuspídeo se sitúa más cerca del ápex que el mitral y el VD se ve más trabeculado. Es la vista de elección para medir la superficie de la AI, comparar el tamaño de ambos ventrículos y descartar la presencia de disfunción y/o dilatación ventricular. Angulando el transductor hacia anterior se obtiene el *plano apical de 5 cámaras*, que permite observar el tracto de salida del VI y valorar el flujo a través de la válvula aórtica (fig. 10); y al rotarlo 90° en sentido antihorario, el *apical de 2 cámaras*, que muestra las paredes anterior e inferior del VI (fig. 11).

Para obtener el *plano subcostal*, con el paciente en decúbito supino, se orienta la sonda desde el epigastrio hacia el hombro izquierdo, con una inclinación de unos 15°, utilizando el hígado como ventana acústica. Esta es una ventana muy útil en pacientes con enfermedad pulmonar. En este corte (fig. 12) aparecen las 4 cámaras separadas por sus correspondientes septos; el VD es el más próximo al transductor, por lo que aparece en la parte más superior y próxima en la pantalla.

**Objetivos de la ecocardiografía: escenarios clínicos de aplicación en Atención Primaria**

Nos referiremos a los objetivos diagnósticos de utilidad clínica, que presentan una elevada concordancia con los

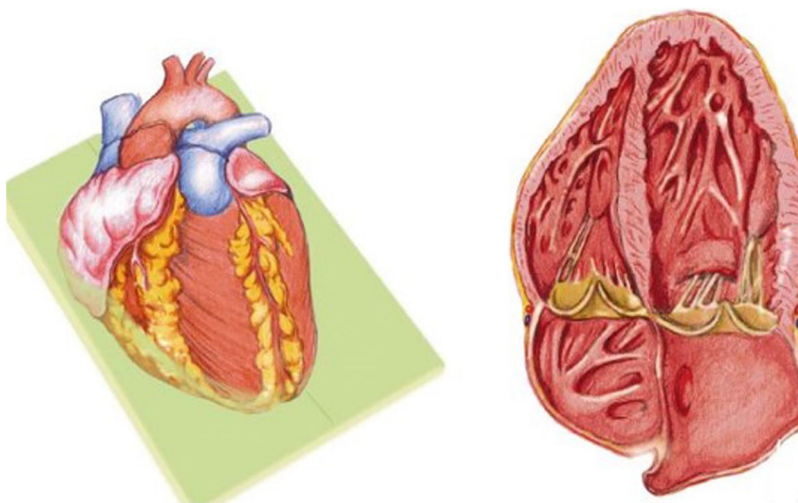


Figura 8 Esquema de plano apical de 4 cámaras

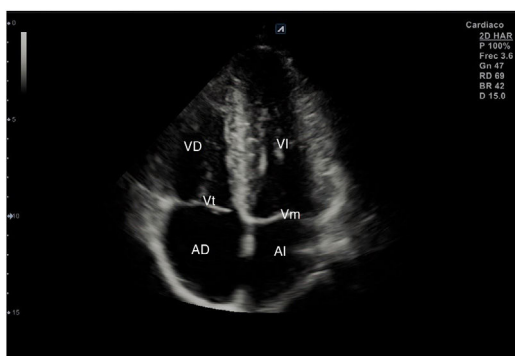


Figura 9 Corte ecográfico de plano apical de 4 cámaras. AI: aurícula izquierda; AD: aurícula derecha; VI: ventrículo izquierdo; VD: ventrículo derecho; Vt: válvula tricúspide; Vm: válvula mitral

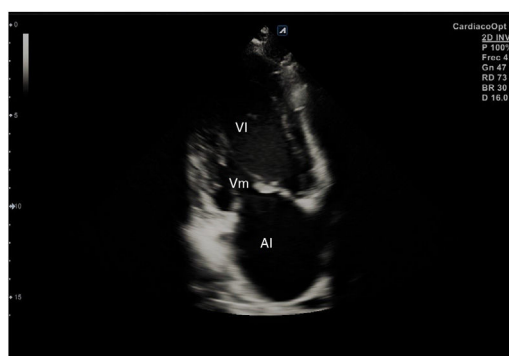

Figura 11 Corte ecográfico de plano apical de 2 cámaras. AI: aurícula izquierda; VI: ventrículo izquierdo; Vm: válvula mitral.

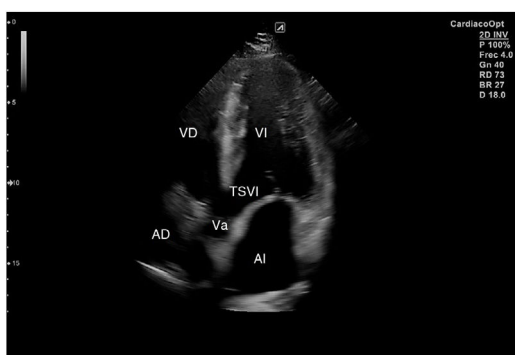


Figura 10 Corte ecográfico de plano apical de 5 cámaras. AI: aurícula izquierda; AD: aurícula derecha; VI: ventrículo izquierdo; VD: ventrículo derecho; TSVI: tracto de salida del ventrículo izquierdo; Va: válvula aórtica

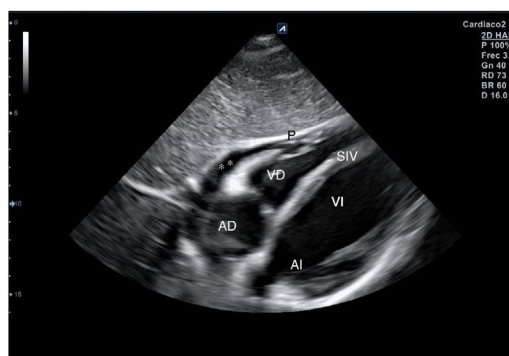


Figura 12 Corte ecográfico de plano subcostal o subxifoideo. VD: ventrículo derecho; AD: aurícula derecha; VI: ventrículo izquierdo; AI: aurícula izquierda; SIV: septo interventricular; P: pericardio; \*\* derrame pericárdico

estudios reglados y que requieren una curva de aprendizaje corta<sup>15</sup>.

Valoración de la *función sistólica del VI*: se recomienda estimarla de forma global y subjetiva en normal y moderada o severamente deprimida, ya que diversos estudios de validación han mostrado un alto nivel de concordancia con los

métodos cuantitativos<sup>16</sup>. La valoración objetiva mediante los métodos Teicholz y Simpson queda fuera de los objetivos de la ecocardiografía clínica; no obstante, en situaciones de función sistólica moderadamente deprimida, puede ser útil evaluar la fracción de eyección del VI mediante la excursión sistólica del plano del anillo mitral<sup>17,18</sup>, o la medición de la

separación entre la válvula anterior de la mitral y el septo interventricular (punto E)<sup>19</sup>.

Las *alteraciones cardíacas estructurales*, como la dilatación/hipertrofia del VI o la dilatación de la AI, son sencillas de identificar y aportan información significativa sobre la situación cardíaca<sup>20</sup>.

La evaluación de la *función del VD* también se puede hacer de forma subjetiva. La detección de un VD dilatado (diámetro telediastólico del VD mayor que el del VI en el plano apical de 4 cámaras, siempre que el VI no esté dilatado) implica una disfunción del VD; además, la medición de la excursión sistólica del plano del anillo tricuspídeo es un método sencillo para cuantificar la disfunción sistólica del VD que aporta información pronóstica adicional en determinados escenarios clínicos (la insuficiencia cardíaca, el embolismo pulmonar<sup>21</sup>).

La ecografía es el método de elección para el diagnóstico del *derrame pericárdico* y la *evaluación del taponamiento cardíaco*. Numerosos estudios han demostrado la alta capacidad diagnóstica de los «no cardiólogos» en la detección del derrame pericárdico y en la evaluación del taponamiento mediante el colapso de las cavidades derechas<sup>22</sup>, aunque el diagnóstico de taponamiento es un diagnóstico clínico que no debe basarse solo en criterios ecográficos.

También se ha verificado la capacidad de los «no cardiólogos» para evaluar la volemia e inferir de forma indirecta la presión venosa central mediante la estimación del *diámetro y la colapsabilidad de la vena cava inferior*<sup>23</sup>. Esta medida es muy útil para identificar a los pacientes que precisan reposición de volumen cuando su diámetro está disminuido y el índice de colapsabilidad es alto; y, por el contrario, una vena cava inferior dilatada y no colapsable en pacientes con cardiopatía estructural es un signo indirecto de hipertensión pulmonar y un marcador de mal pronóstico en los pacientes con insuficiencia cardíaca. Su evaluación

permite, por tanto, establecer balances hídricos sin necesidad de recurrir a la canalización de vías centrales para la monitorización de la presión venosa central en pacientes no críticos.

La detección de *alteraciones valvulares significativas* (apertura limitada, regurgitaciones, alteraciones anatómicas) ha demostrado una alta fiabilidad como método de despistaje cuando es realizada por médicos con un entrenamiento limitado<sup>24</sup>; no obstante, la cuantificación de la gravedad de las distintas valvulopatías está fuera de los objetivos de la ecocardiografía clínica.

La ecocardiografía clínica también permite detectar las alteraciones segmentarias de la contractilidad, la existencia de masas, trombos o vegetaciones intracardíacas, o la presencia de signos indicativos de disección aórtica, como la presencia de una aorta ascendente dilatada; pero, del mismo modo, todos estos hallazgos requieren confirmación mediante estudios reglados.

### Utilidad de la ecocardiografía clínica en Atención Primaria

Por lo general, los escenarios clínicos de la enfermedad cardiovascular en el ámbito de la AP se caracterizan por la mayor ambigüedad de su presentación clínica y por afectar a una población con múltiples factores de riesgo cardiovascular, pero con una baja prevalencia de enfermedad grave. En este contexto, la ecocardiografía clínica permite realizar evaluaciones más precisas y completas, con las que tomar decisiones más adecuadas, ya sea para asumir el manejo de determinados pacientes o para proceder a su derivación con la prioridad necesaria.

En la [tabla 1](#) se resumen los escenarios más frecuentes, la valoración ecográfica que requieren y su posible utilidad en la consulta diaria de AP.

**Tabla 1** Escenarios clínicos en ecocardiografía clínica en Atención Primaria

Escenario clínico	Objetivos ecográficos	Utilidad en Atención Primaria
Paciente con elevado RCV Cardiomegalia radiológica Alteraciones ECG basal Disnea	Medir: VI, VD, AI, AD, SIV, AA, VCI  DTDVI MAPSE Estimación subjetiva de la FEVI Disfunción diastólica: HVI, tamaño AI VCI: diámetro, colapsabilidad	Evaluación precisa del RCV Evaluación cardiopatía hipertensiva Presencia de derrame pericárdico Descartar origen cardíaco de la disnea Estimación de la volemia
Sospecha de EP Sospecha de HTP	Cociente VD/VI VCI Tamaño AD Estimación subjetiva función sistólica VD TAPSE	Evaluación precisa VD
Soplo cardíaco	Morfología mitral, aórtica Regurgitaciones valvulares	Despistaje de valvulopatías significativas
Dolor torácico	Derrame pericárdico Repercusión cavidades cardíacas	Diagnóstico/seguimiento pericarditis

AA: aorta ascendente; AD: aurícula derecha; AI: aurícula izquierda; DTDVI: diámetro telediastólico del ventrículo izquierdo; ECG: electrocardiograma; EP: embolismo pulmonar; FEVI: fracción de eyección del ventrículo izquierdo; HTP: hipertensión pulmonar; HVI: hipertrofia del ventrículo izquierdo; MAPSE: excursión sistólica del plano del anillo mitral; RCV: riesgo cardiovascular; SIV: septo interventricular; TAPSE: excursión sistólica del plano del anillo tricuspídeo; VCI: vena cava inferior; VD: ventrículo derecho; VI: ventrículo izquierdo.

La valoración ecográfica del tamaño de las cavidades cardíacas o la detección de un derrame pericárdico significativo permiten determinar el origen de la *cardiomegalia radiológica*<sup>25</sup>.

La evaluación de la *disnea* se basa en la historia clínica y en la exploración física; no obstante, el diagnóstico de insuficiencia cardíaca puede ser difícil, sobre todo en pacientes ancianos con broncopatía crónica asociada. En estos casos, la detección de lesiones estructurales cardíacas como la disfunción y el aumento del tamaño del VI, la dilatación de la AI o la presencia de hipertrofia del VI pueden ayudar a establecer el origen de la disnea<sup>26</sup>. En las guías europeas, para el diagnóstico de insuficiencia cardíaca, es obligada la detección de alguna de las lesiones cardíacas anteriormente enumeradas<sup>27</sup>, que pueden ser identificadas con fiabilidad mediante ecocardiografía clínica, a la espera de confirmación mediante un estudio reglado.

En casos de *dolor torácico de probable origen pericárdico* pero de diagnóstico incierto, la presencia de derrame pericárdico mediante ecografía confirma el diagnóstico de pericarditis.

Ante la *sospecha de un embolismo pulmonar*, la sensibilidad de la ecocardiografía para su diagnóstico es de alrededor del 30%, ya que solo los embolismos de cierta entidad provocan disfunción del VD. No obstante, algunos estudios observacionales indican que la evaluación de la presencia de dilatación o disfunción del VD puede tener un valor diagnóstico y pronóstico en pacientes con diagnóstico de embolismo pulmonar no masivo<sup>28</sup>.

La presencia de *soplos* constituye uno de los principales motivos de derivación al cardiólogo, de ahí la importancia de una primera aproximación desde la ecocardiografía clínica para confirmar la presencia de válvulas normales o sin lesión significativa<sup>29</sup>. No obstante, si la sospecha de alteración valvular es alta, se requiere un estudio ecográfico reglado.

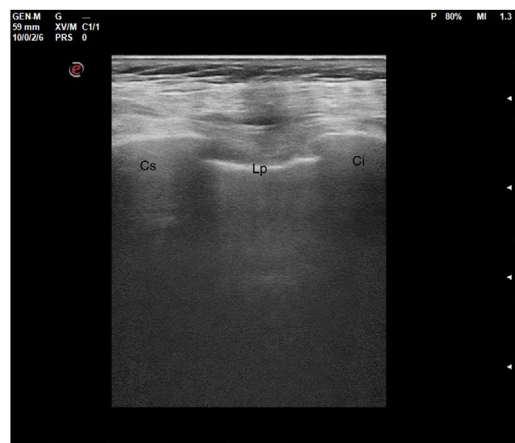
Por último, la ecocardiografía clínica mejora la capacidad diagnóstica cuando se añade a la exploración física y al ECG, ya que permite la detección de alteraciones cardíacas significativas, incluso en estadios preclínicos. En este contexto, constituye una herramienta fundamental para la correcta evaluación de los pacientes *con elevado riesgo cardiovascular*.

## Ecografía pulmonar

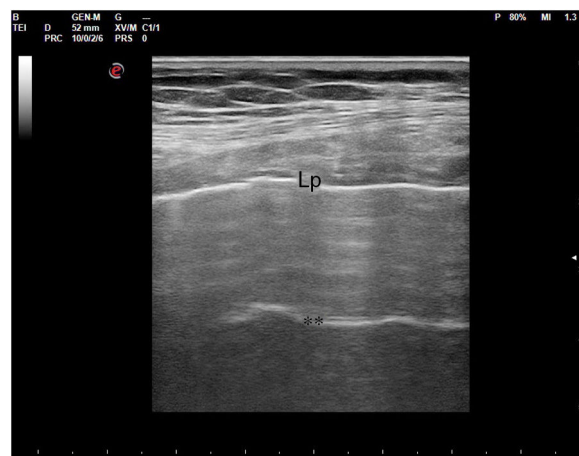Con el objetivo de estandarizar las áreas de exploración y los criterios diagnósticos de los patrones ecográficos fundamentales, y sintetizar la evidencia científica disponible en ese momento, el consenso internacional de expertos en ecografía pulmonar publicó en 2012 su documento de recomendaciones<sup>30</sup>, de obligada lectura para quien quiera iniciarse en este campo.

## Técnica de exploración

Como norma general, para el estudio del pulmón puede usarse cualquier sonda ecográfica, teniendo en cuenta las características y limitaciones de cada una. No es necesario un preset específico, pudiendo usarse el predeterminado para cada sonda, pero ajustando la profundidad a las características del paciente y estudio, y colocando el foco a



**Figura 13** Corte longitudinal de la pared torácica. Imagen ecográfica. Cs: costilla superior; Lp: línea pleural; Ci: costilla inferior.



**Figura 14** Corte oblicuo intercostal de la pared torácica. Imagen ecográfica. Lp: Línea pleural; \*\* artefacto de reverberación de la línea pleural.

nivel de la línea pleural. Dado que el estudio se basa en la interpretación de artefactos, hay que evitar aplicaciones o software de minimización de los mismos.

En el pulmón, la ecografía se comporta como un densitómetro. En un pulmón aireado (ya sea normal o con hiperaireación, como ocurre en el enfisema), la gran diferencia de impedancia acústica entre la pared torácica y el aire no permite obtener una imagen anatómica. En este caso, se evidencia la línea pleural, una franja horizontal hiperecogénica altamente reflectante del haz de ultrasonido. En el corte longitudinal (fig. 13), la línea pleural aparece entre 2 costillas sucesivas, en el denominado signo del murciélago: las corticales de las costillas, hiperecogénicas y con sombra posterior, constituirían las alas del murciélago, y la línea pleural, el cuerpo. En el corte oblicuo o intercostal (fig. 14), la línea pleural se presenta en su máxima extensión. Es una estructura dinámica, que se desliza con los movimientos respiratorios en el denominado deslizamiento (o «sliding») pleural. Al tratarse de una superficie altamente reflectante del ultrasonido, genera unos artefactos en profundidad, denominados líneas A. Las líneas

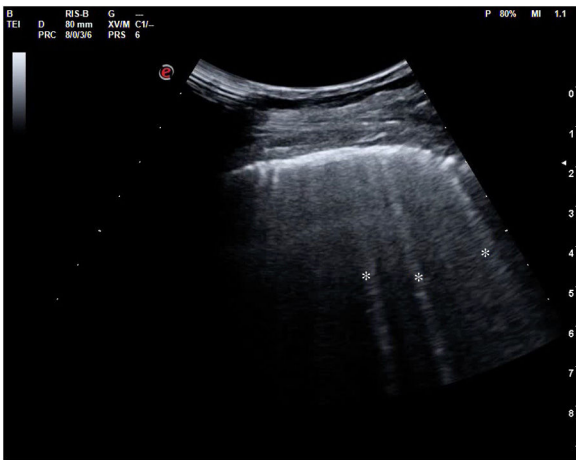


Figura 15 Líneas "B" señaladas por asterisco (\*)

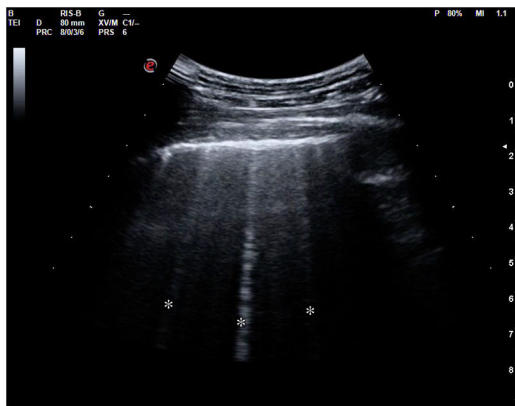


Figura 16 Líneas "B" señaladas por asterisco (\*)

A son hiperecogénicas, horizontales y paralelas, siempre a la misma distancia entre ellas (que es la misma distancia que hay entre la línea pleural y la sonda). Su presencia indica que la sonda está colocada perpendicular a la pleura, y no traduce enfermedad.

Mediante la ecografía podemos reconocer varios patrones de afectación pulmonar con gran sensibilidad y especificidad (tabla 2).

Cuando hay una pérdida parcial de aireación por ocupación del espacio intersticial (ya sea por líquido o por tejido fibroso), aparecen en la ecografía las denominadas líneas B (figs. 15 y 16). Las líneas B son artefactos verticales, también denominados en cola de cometa o láser-like, hiperecogénicos, que nacen de la línea pleural y alcanzan el final de la pantalla sin atenuarse. Se mueven sincrónicamente con el deslizamiento pleural. Pueden hallarse de forma aislada (en el síndrome intersticial focal), o difusa y bilateral.

Según el Consenso Internacional<sup>30</sup>, la presencia de 3 o más líneas B en al menos 2 áreas torácicas (fig. 17) en cada hemitórax traduce síndrome intersticial difuso. Para ello, se establecieron 8 áreas torácicas (4 en cada hemitórax: 2 anteriores y 2 laterales) en el paciente en decúbito supino.

La pérdida total de aireación dará un patrón de consolidación, como sucede por ejemplo en la neumonía o la atelectasia (fig. 18). En el síndrome alveolar, en que el aire ha sido sustituido por inflamación o tejido consolidado,

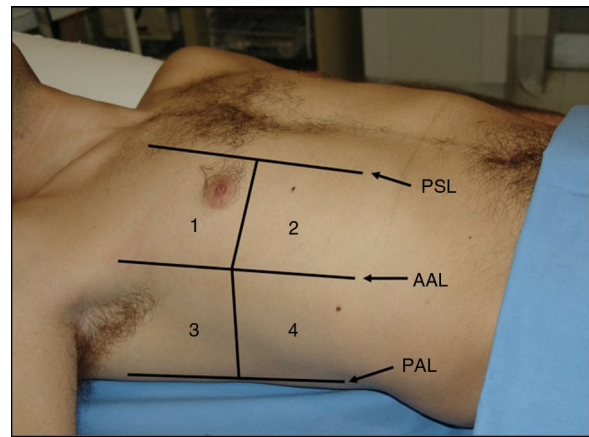


Figura 17 Representación de las zonas o áreas ecográficas para el estudio del pulmón. PSL: línea paraesternal; AAL: línea axilar anterior; PAL: línea axilar posterior

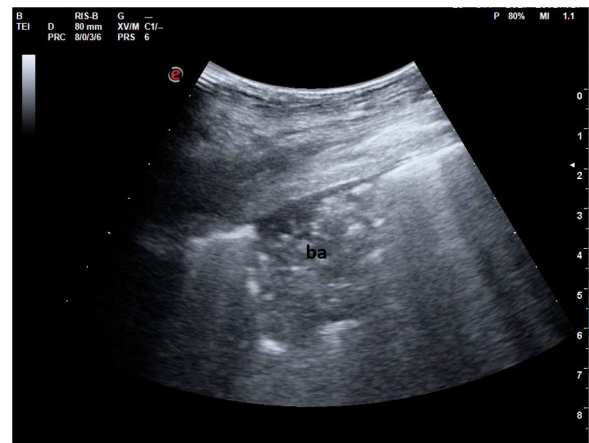


Figura 18 Imagen ecográfica de una condensación pulmonar con broncograma aéreo (ba).

la ecografía obtendrá una imagen anatómica del pulmón. El órgano se mostrará con una apariencia tissue-like, de ecogenicidad similar a la del hígado, pudiendo presentar broncograma aéreo (hiperecogénico) o fluido (anecogénico), y su vascularización podrá ser estudiada mediante doppler color. Algunas consolidaciones pueden presentarse con derrame pleural asociado (fig. 19).

### Escenarios clínicos de aplicación y utilidad en Atención Primaria (tabla 3)

#### Dolor pleurítico

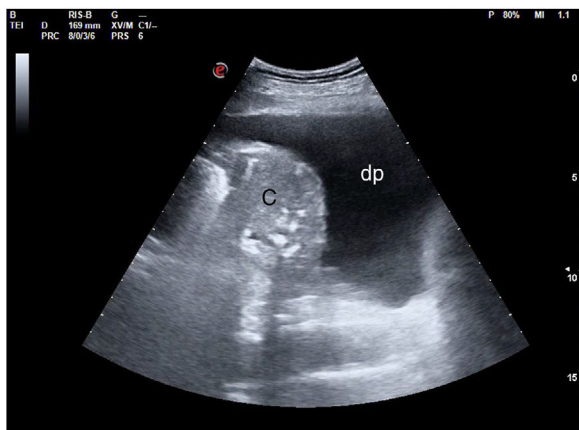En el diagnóstico diferencial del dolor pleurítico la ecografía puede ser de gran ayuda para determinar el origen del mismo, distinguiendo entre un origen en la pared torácica o causas pleuropulmonares. Permite visualizar discontinuidad cortical en la fractura costal, lesiones ocupantes de espacio en la pared, neumotórax, patrón intersticial focal, consolidación pulmonar o derrame pleural, como principales causas detectables del dolor<sup>31</sup>.



**Tabla 2** Patrones en ecografía pulmonar

	Pulmón aireado	Patrón intersticial	Consolidación
Características ecográficas	Línea pleural con o sin sliding, líneas A	Líneas B localizadas (focal) o múltiples y bilaterales (difuso)	Región subpleural pobre en ecos, patrón tissue-like
Diagnóstico diferencial	Normal, enfisema, EPOC, neumotórax (signos característicos)	Focal: normal, agudización EPOC, preconsolidación, contusión pulmonar, TEP Difuso: insuficiencia cardíaca descompensada (EAP), fibrosis, neumonía intersticial, SDRA Características clínicas y antecedentes del paciente	Neumonía, TEP, atelectasia (compresiva u obstructiva), contusión pulmonar
A considerar	Características de la línea pleural: sliding, pulso pulmonar. En el neumotórax, seguir algoritmo específico <sup>41</sup>	Número y distribución de líneas B, patrón parcheado u homogéneo, áreas afectadas, irregularidades en la línea pleural, presencia o no de consolidaciones subpleurales	Tamaño y márgenes de la consolidación, presencia o no de broncograma, doppler color, presencia o no de derrame pleural asociado y características ecográficas del mismo

EAP: edema agudo de pulmón; EPOC: enfermedad pulmonar obstructiva crónica; SDRA: síndrome de distrés respiratorio agudo; TEP: tromboembolismo pulmonar.



**Figura 19** Imagen ecográfica de condensación (c) y derrame pleural (dp).

### Valoración de la disnea aguda

Uno de los grandes retos a los que se enfrenta el médico de familia en Urgencias y en su consulta diaria es el diagnóstico diferencial de la disnea. La ecografía permite distinguir un origen cardíaco (presencia de líneas B bilaterales y difusas en la insuficiencia cardíaca descompensada) o respiratorio (ecografía generalmente normal en la agudización de la EPOC, consolidación en el tromboembolismo pulmonar o la atelectasia, etc.)<sup>32-34</sup>.

### Insuficiencia cardíaca

La presencia de líneas B bilaterales y difusas caracteriza el patrón ecográfico del síndrome intersticial<sup>35</sup>. En el paciente

con insuficiencia cardíaca traduce congestión pulmonar y es por tanto signo de descompensación. La ecografía ha mostrado tener aplicaciones en el diagnóstico<sup>36</sup>, en la monitorización y la evaluación de la respuesta al tratamiento<sup>37,38</sup>, y en el pronóstico<sup>39,40</sup> de la insuficiencia cardíaca.

### Neumotórax

Los signos ecográficos de neumotórax (falta de sliding, de líneas B y de pulso pulmonar, y la presencia de punto pulmón) han sido claramente descritos, así como los criterios diagnósticos<sup>41</sup>. La ecografía ha mostrado una sensibilidad muy superior a la radiografía de tórax en la detección de neumotórax, con una similar alta especificidad<sup>42</sup>. Para la detección de un neumotórax simple se utilizará preferiblemente la sonda lineal, con mejor resolución superficial, y se estudiarán las áreas elevadas del tórax (en el paciente en decúbito supino se corresponderá con las áreas anteroinferiores).

### Neumonía

La ecografía torácica mostrará una imagen de consolidación en la neumonía, con una sensibilidad superior al 85% y una especificidad de alrededor del 90%, con ligeras oscilaciones en las series revisadas, siendo por ello más precisa que la radiografía de tórax<sup>43-45</sup>. El diagnóstico diferencial de las consolidaciones es complejo y dependerá en gran parte no solo de las características ecográficas, sino también del contexto clínico del paciente. Permitirá, además de establecer el diagnóstico, monitorizar la evolución y la respuesta al tratamiento.

**Tabla 3** Escenarios clínicos y utilidad de la ecografía pulmonar en Atención Primaria

Escenario	Hallazgos esperables	Utilidad en Atención Primaria
Dolor de carácter pleurítico	Lesión cortical costal, engrosamiento pleural, patrón intersticial focal, signos de neumotórax, consolidación pulmonar, derrame pleural	Facilita el diagnóstico diferencial, orienta el tratamiento, motiva la derivación al hospital
Paciente con disnea aguda	Patrón intersticioalveolar bilateral, consolidación pulmonar, infartos subpleurales, normalidad	Facilita el diagnóstico diferencial, orienta el tratamiento, evalúa la respuesta al mismo, motiva la derivación al hospital
Paciente con insuficiencia cardíaca	Presencia de líneas B difusas y bilaterales con o sin derrame pleural acompañante	Confirma el diagnóstico, ayuda a monitorizar la respuesta al tratamiento, orienta la derivación
Sospecha de neumotórax	Ausencia de deslizamiento pleural, presencia de líneas A y signo del código de barras en modo M, punto pulmón (cuando es localizado)	Confirma el diagnóstico y la extensión, orienta la derivación
Sospecha de neumonía	Signos de consolidación, broncograma aéreo, posible derrame pleural asociado en el hemitórax afecto	Facilita el diagnóstico, monitoriza la respuesta al tratamiento, orienta la derivación
Derrame pleural	Presencia de espacio sin ecos entre pleura parietal o visceral (trasudado), o con ecos de densidad variable (exudado), incluso septos (complejo)	Confirma su presencia, orienta la necesidad de derivación, guía la toracocentesis, orienta el calibre de la aguja

## Derrame pleural

Se visualizará como la presencia de líquido entre la pleura parietal y la visceral; anecogénico en los trasudados, pudiendo tener cualquier aspecto en los exudados (desde anecogénico hasta derrames pleurales complejos, tabicados y con contenido ecogénico)<sup>46</sup>. Se puede estimar la cantidad de derrame<sup>47</sup>, así como anticipar la complejidad de la toracocentesis (permite prever la necesidad de agujas de mayor calibre en derrames complejos, la dificultad de drenaje en los tabicados o determinar el mejor abordaje). El uso de la ecografía durante la toracocentesis permite guiar la aguja, mejorando la precisión y minimizando el riesgo de complicaciones, por lo que es altamente recomendable<sup>48</sup>.

## Puntos clave

- La ecografía clínica es una herramienta que complementa la anamnesis y la exploración física, lo que facilita y agiliza la toma de decisiones en cualquier entorno de atención médica.
- El médico de familia es el especialista que más se puede beneficiar del empleo de la ecografía porque debe ser competente en todos los terrenos de la enfermedad.
- La ecocardiografía clínica y la ecografía pulmonar, por su fiabilidad, seguridad, reproducibilidad y bajo coste, deben estar accesibles para su empleo en Atención Primaria.
- Estas 2 técnicas, aplicadas en escenarios concretos y con una técnica de estudio definida, confirman o descartan enfermedad con una elevada fiabilidad y orientan de modo eficaz la conducta del profesional.
- Este artículo revisa la fiabilidad y la utilidad de la ecocardiografía clínica y la ecografía pulmonar.

## Conflicto de intereses

Los autores declaran no tener ningún conflicto de intereses.

## Bibliografía

1. Narula J, Chandrashekar Y, Braunwald E. Time to add a fifth pillar to bedside physical examination: Inspection, palpation, percussion, auscultation, and insonation. *JAMA Cardio*. 2018;3:346–50, <http://dx.doi.org/10.1001/jamacardio.2018.0001>.
2. Moore CL, Copel JA. Point-of-care ultrasonography. *N Engl J Med*. 2011;364:749–57, <http://dx.doi.org/10.1056/NEJMra0909487>.
3. Sánchez IM, Tranche S. Razones para la pertinencia de la ecografía realizada por médicos de familia. *Aten Primaria*. 2015;47:261–3, <http://dx.doi.org/10.1016/j.aprim.2015.04.001>.
4. Torres J, García FJ, Garmilla P, Beltrán L, Canora J, Casas JL, et al. Documento de posicionamiento sobre la incorporación de la ecografía clínica en los servicios de Medicina Interna. *Rev Clin Esp*. 2018;218:192–8, <http://dx.doi.org/10.1016/j.rce.2018.02.001>.
5. Ayuela JM, Clau-Terré F, Vicho R, Guerrero M, Carrillo A, Ochagavía A, et al. Documento de consenso para la formación en ecografía en Medicina Intensiva. Proceso asistencial, uso de la técnica y adquisición de competencias profesionales. *Med Intensiva*. 2014;38:33–40, <http://dx.doi.org/10.1016/j.medin.2013.07.003>.
6. Sánchez IM. Ecografía y Atención Primaria. *Aten Primaria*. 2017;49:378–80, <http://dx.doi.org/10.1016/j.aprim.2017.03.003>.
7. García MA, Carreras F, Salvador A, Casaldáliga J, Evangelista A. Normas para la correcta formación en ecocardiografía. Recomendaciones de la Sección de Registros Gráficos y

- Ecocardiografía de la Sociedad Española de Cardiología. *Rev Esp Cardiol*. 1997;50 Supl 5:2-7.
8. Ryan T, Armstrong W, Khandheria B. Task Force 4: Training in echocardiography. *J Am Coll Cardiol*. 2008;51:361-7.
  9. Torres-Macho J, García de Casasola G, Grupo de Trabajo de Ecografía Clínica, Sociedad Española de Medicina Interna. Ecocardiografía clínica en Medicina Interna. *Med Clin (Barc)*. 2012;138:567-9.
  10. Evangelista A. Formación en ecocardiografía: recomendaciones para otras especialidades. En: Aguilar RJ, Paré JC, coordinadores. Libro Blanco de la Sección de Imagen Cardíaca de la Sociedad Española de Cardiología. Madrid: Acción Médica; 2011. p. 297-318.
  11. Barba J, Pérez de Isla L. Ecocardiografía fuera del ámbito de la cardiología. Posición y recomendaciones de la Sociedad Española de Cardiología. *Rev Esp Cardiol*. 2016;69:644-6.
  12. Martin LD, Howell EE, Ziegelstein RC, Martire C, Whiting-O'Keefe QE, Shapiro EP, et al. Hand-carried ultrasound performed by hospitalists: Does it improve the cardiac physical examination? *Am J Med*. 2009;122:35-41.
  13. Rodríguez Padial L. Principios físicos. El ecógrafo. En: Rodríguez Padial L, editor. Ecocardiografía. Madrid: Edicomplet; 2006.
  14. Via G, Hussain A, Wells M, Reardon R, ElBarbary M, Noble VE, et al. International evidence-based recommendations for focused cardiac ultrasound. *J Am Soc Echocardiogr*. 2014;27, 683.e1-683.e33.
  15. Andersen GN, Haugen BO, Graven T, Salvesen O, Mjølstad OC, Dalen H. Feasibility and reliability of point-of-care pocket-sized echocardiography. *Eur J Echocardiogr*. 2011;12:665-70.
  16. Gudmundsson P, Rydberg E, Winter R, Willenheimer R. Visually estimated left ventricular ejection fraction by echocardiography is closely correlated with formal quantitative methods. *Int J Cardiol*. 2005;101:209-12.
  17. Hu K, Liu D, Herrmann S, Niemann M, Gaudron PD, Voelker W, et al. Clinical implication of mitral annular plane systolic excursion for patients with cardiovascular disease. *Eur Heart J Cardiovasc Imaging*. 2013;14:205-12.
  18. Matos J, Kronzon I, Panagopoulos G, Perk G. Mitral annular plane systolic excursion as a surrogate for left ventricular ejection fraction. *J Am Soc Echocardiogr*. 2012;25:969-74.
  19. McKaigney CJ, Krantz MJ, La Rocque CL, Hurst ND, Buchanan MS, Kendall JL. E-point septal separation: A bedside tool for emergency physician assessment of left ventricular ejection fraction. *Am J Emerg Med*. 2014;32:493-7.
  20. Kimura BJ, Amundson SA, Phan JN, Agan DL, Shaw DJ. Observations during development of an internal medicine residency training program in cardiovascular limited ultrasound examination. *J Hosp Med*. 2012;7:537-42.
  21. Daley J, Grothberg J, Pare J, Medoro A, Liu R, Hall MK, et al. Emergency physician performed tricuspid annular plane systolic excursion in the evaluation of suspected pulmonary embolism. *Am J Emerg Med*. 2017;35:106-11.
  22. Panoulas VF, Daigeler AL, Malaweera AS, Lota AS, Baskaran D, Rahman S, et al. Pocket-size hand-held cardiac ultrasound as an adjunct to clinical examination in the hands of medical students and junior doctors. *Eur Heart J Cardiovasc Imaging*. 2013;14:323-30.
  23. Corl KA, George NR, Romanoff J, Levinson AT, Chheng DB, Merchant RC, et al. Inferior vena cava collapsibility detects fluid responsiveness among spontaneously breathing critically-ill patients. *J Crit Care*. 2017;41:130-7.
  24. Kobal SL, Trento L, Baharami S, Tolstrup K, Naqvi TZ, Cercek B, et al. Comparison of effectiveness of hand-carried ultrasound to bedside cardiovascular physical examination. *Am J Cardiol*. 2005;96:1002-6.
  25. Liu SC, Chang WT, Huang CH, Weng TI, Ma Matthew HM, Chen WJ. The value of portable ultrasound for evaluation of cardiomegaly patients presenting at the emergency department. *Resuscitation*. 2005;64:327-31.
  26. Dinh VA, Ko HS, Rao R, Bansal RC, Smith DD, Kim TE, et al. Measuring cardiac index with a focused cardiac ultrasound examination in the ED. *Am J Emerg Med*. 2012;30:1845-51, <https://doi.org/10.1016/j.ajem.2012.03.025>.
  27. McMurray JJ, Adamopoulos S, Anker SD, Auricchio A, Böhm M, Dickstein K, et al. ESC guidelines for the diagnosis and treatment of acute and chronic heart failure 2012: The Task Force for the Diagnosis and Treatment of Acute and Chronic Heart Failure 2012 of the European Society of Cardiology. Developed in collaboration with the Heart Failure Association (HFA) of the ESC. *Eur Heart J*. 2012;33:1787-847, <https://doi.org/10.1093/eurheartj/ehs104>.
  28. Dresden S, Mitchell P, Rahimi L, Leo M, Rubin-Smith J, Bibi S, et al. Right ventricular dilatation on bedside echocardiography performed by emergency physicians aids in the diagnosis of pulmonary embolism. *Ann Emerg Med*. 2014;63:16-24, <https://doi.org/10.1016/j.annemergmed.2013.08.016>.
  29. Cowie B, Kluger R. Evaluation of systolic murmurs using transthoracic echocardiography by anaesthetic trainees. *Anaesthesia*. 2011;66:785-90.
  30. Volpicelli G, ElBarbary M, Blaivas M, Lichtenstein DA, Mathis G, Kirkpatrick AW, et al. International evidence-based recommendations for point-of-care lung ultrasound. *Intensive Care Med*. 2012;38:577-91, <http://dx.doi.org/10.1007/s00134-012-2513-4>.
  31. Volpicelli G, Cardinale L, Berchiolla P, Mussa A, Bar F, Frascisco MF. A comparison of different diagnostic tests in the bedside evaluation of pleuritic pain in the ED. *Am J Emerg Med*. 2012;30:317-24, <http://dx.doi.org/10.1016/j.ajem.2010.11.035>.
  32. Lichtenstein D, Meziere G. A lung ultrasound sign allowing bedside distinction between pulmonary edema and COPD: The comet-tail artifact. *Intensive Care Med*. 1998;24:1331-4, <http://dx.doi.org/10.1007/s001340050771>.
  33. Al Deeb M, Barbic S, Featherstone R, Dankoff J, Barbic D. Point-of-care ultrasonography for the diagnosis of acute cardiogenic pulmonary edema in patients presenting with acute dyspnea: A systematic review and meta-analysis. *Acad Emerg Med*. 2014;21:843-52, <http://dx.doi.org/10.1111/acem.12435>.
  34. Prosen G, Klemen P, Štrnad M, Grmec S. Combination of lung ultrasound (a comet-tail sign) and N-terminal pro-brain natriuretic peptide in differentiating acute heart failure from chronic obstructive pulmonary disease and asthma as cause of acute dyspnea in prehospital emergency setting. *Crit Care*. 2011;15:R114, <http://dx.doi.org/10.1186/cc10140>.
  35. Lichtenstein D, Meziere G, Biderman P, Gepner A, Barre O. The comet-tail artifact. An ultrasound sign of alveolar-interstitial syndrome. *Am J Respir Crit Care Med*. 1997;156:1640-6, <http://dx.doi.org/10.1164/ajrccm.156.5.96-07096>.
  36. Platz E, Hempel D, Pivetta E, Rivero J, Solomon SD. Echocardiographic and lung ultrasound characteristics in ambulatory patients with dyspnea or prior heart failure. *Echocardiography*. 2014;31:133-9, <http://dx.doi.org/10.1111/echo.12346>.
  37. Öhman J, Harjola VP, Karjalainen P, Lassus J. Focused echocardiography and lung ultrasound protocol for guiding treatment in acute heart failure. *ESC Heart Fail*. 2018;5:120-128, <http://dx.doi.org/10.1002/ehf2.12208>.
  38. Mozzini C, Di Dio Perna M, Pesce G, Garbin U, Fratta Pasini AM, Ticinesi A, et al. Lung ultrasound in internal medicine efficiently drives the management of patients with heart failure and speeds up the discharge time. *Intern Emerg Med*. 2018;13:27-33, <http://dx.doi.org/10.1007/s11739-017-1738-1>.
  39. Coiro S, Porot G, Rossignol P, Ambrosio G, Carluccio E, Tritto I, et al. Prognostic value of pulmonary congestion assessed by lung ultrasound imaging during heart failure hospitalisation:

- A two-center cohort study. *Sci Rep.* 2016;6:39426, <http://dx.doi.org/10.1038/srep39426>.
40. Platz E, Merz AA, Jhund PS, Vazir A, Campbell R, McMurray JJ. Dynamic changes and prognostic value of pulmonary congestion by lung ultrasound in acute and chronic heart failure: A systematic review. *Eur J Heart Fail.* 2017;19:1154-1163, <http://dx.doi.org/10.1002/ehf.839>.
  41. Volpicelli G. Sonographic diagnosis of pneumothorax. *Intensive Care Med.* 2011;37:224-32, <http://dx.doi.org/10.1007/s00134-010-2079-y>.
  42. Alrajab S, Youssef AM, Akkus NI, Caldito G. Pleural ultrasonography versus chest radiography for the diagnosis of pneumothorax: Review of the literature and meta-analysis. *Crit Care.* 2013;17, <http://dx.doi.org/10.1186/cc13016>. R208.
  43. Alzahrani SA, Al-Salamah MA, Al-Madani WH, Elbarbary MA. Systematic review and meta-analysis for the use of ultrasound versus radiology in diagnosing of pneumonia. *Crit Ultrasound J.* 2017;9:6, <http://dx.doi.org/10.1186/s13089-017-0059-y>.
  44. Llamas-Álvarez AM, Tenza-Lozano EM, Latour-Pérez J. Accuracy of lung ultrasonography in the diagnosis of pneumonia in adults: Systematic review and meta-analysis. *Chest.* 2017;151:374-82, <http://dx.doi.org/10.1016/j.chest.2016.10.039>.
  45. Long L, Zhao HT, Zhang ZY, Wang GY, Zhao HL. Lung ultrasound for the diagnosis of pneumonia in adults: A meta-analysis. *Medicine (Baltimore).* 2017;96:e5713, <http://dx.doi.org/10.1097/MD.0000000000005713>.
  46. Brogi E, Gargani L, Bignami E, Barbariol F, Marra A, Forfori F, et al. Thoracic ultrasound for pleural effusion in the intensive care unit: A narrative review from diagnosis to treatment. *Crit Care.* 2017;21:325, <http://dx.doi.org/10.1186/s13054-017-1897-5>.
  47. Ibitoye BO, Idowu BM, Ogunrombi AB, Afolabi BI. Ultrasonographic quantification of pleural effusion: Comparison of four formulae. *Ultrasonography.* 2018;37:254-60, <http://dx.doi.org/10.1466/usg.17050>.
  48. Dancel R, Schnobrich D, Puri N, Franco-Sadud R, Cho J, Grikis L, et al. Recommendations on the use of ultrasound guidance for adult thoracentesis: A position statement of the Society of Hospital Medicine. *J Hosp Med.* 2018;13:126-35, <http://dx.doi.org/10.12788/jhm.2940>.