



IMÁGENES

Anillo de Schatzki en el diagnóstico diferencial de disfagia

Schatzki ring in the differential diagnosis of dysphagia

Javier Páramo Zunzunegui*, Ignacio Ortega Fernández y Fátima Senra Lorenzana

Servicio de Cirugía General y del Aparato Digestivo, Hospital Universitario de Móstoles, Móstoles, Madrid, España



Mujer de 37 años con historia clínica previa de reflujo gastroesofágico (RGE) de más de 5 años de evolución. Buen control sintomático con inhibidores de bomba de protones (IBP). Consulta por la aparición reciente de disfagia y vómitos alimentarios con la ingesta. Se solicita estudios endoscópico y baritado esófago-gastro-duodenal (EGD) que evidencia la existencia de un anillo de Schatzki, asociado a esofagitis grado D/D de la clasificación de los Ángeles y hernia hiatal por deslizamiento (figs. 1 y 2).

El anillo de Schatzki es una estructura membranosa formada por mucosa y submucosa localizada en la unión escamo-columnar del esófago distal y que se asocia a hernia de hiato¹. Se cree que es secundario al RGE, en respuesta a la exposición ácida. Se ha postulado como mecanismo de defensa del esófago distal, ya que su asociación con el esófago de Barrett en estos pacientes es menor². La mayoría de los pacientes con diagnóstico de anillo de Schatzki permanecen asintomáticos, aunque de estarlo, el síntoma más frecuente es la disfagia³. La rotura biópsica por cuadrantes y la dilatación neumática mediante endoscopia son las 2 técnicas más frecuentemente empleadas para la rotura del anillo y la reducción de la estenosis⁴.

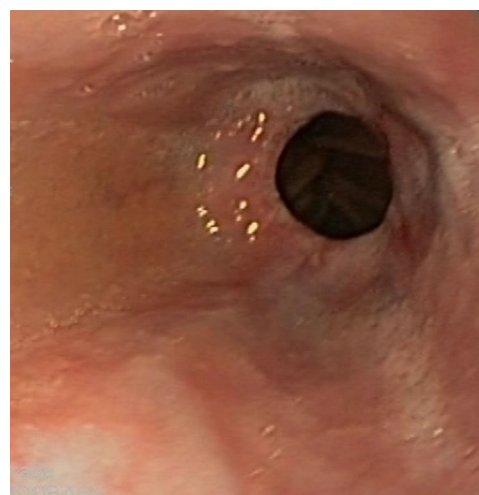


Figura 1 Anillo de Schatzki visualizado en endoscopia digestiva alta.

* Autor para correspondencia.

Correo electrónico: Javier.paramo@salud.madrid.org (J. Páramo Zunzunegui).

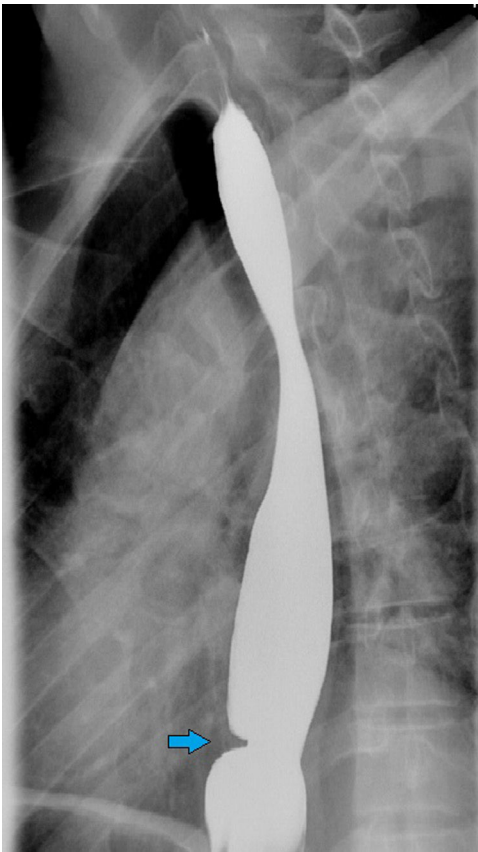


Figura 2 Impronta de anillo esofágico en EGD.

Bibliografía

1. Hossain SM, de Caestecker J. Acute oesophageal symptoms. Clin Med (Lond). 2015;15:477-81.
2. Levin MD, Mendel'son G. Schatzki ring as a symptom of gastroesophageal reflux disease [Article in Russian]. Vestn Rentgenol Radiol. 2015;1:5-15.
3. Hossain SM, de Caestecker J. Acute oesophageal symptoms. Clin Med (Lond). 2015;15:477-81.
4. Smith MS. Diagnosis and management of esophageal rings and webs. Gastroenterol Hepatol (N Y). 2010;6:701-4.