

Enfermedades Infecciosas y Microbiología Clínica

www.elsevier.es/eimc



Diagnóstico a primera vista

Onicólisis distal en un paciente anciano polimedicado resuelta con terapia fotodinámica

Distal onycholysis resolved with photodynamic therapy in an elderly patient on multiple medication

Carmen Aspiroz^{a,b,*}, Yolanda Gilaberte^{b,c}, Pablo Paz-Cristóbal^b y Antonio Rezusta^{b,d}

^a Microbiología, Hospital Royo Villanova, Zaragoza, España

^b Instituto Aragonés de Ciencias de la Salud

^c Servicio de Dermatología, Hospital San Jorge, Huesca, España

^d Servicio de Microbiología, Hospital Universitario Miguel Servet, Zaragoza, España

Caso clínico

Varón de 77 años de edad, que presentaba alteraciones en las uñas de los dedos de sus manos que habían progresado en el último mes. Su historia médica reciente era compleja, ya que en los últimos 10 meses había sufrido numerosos reingresos e intervenciones a raíz de un primer ingreso hospitalario causado por una pancreatitis aguda litiasica. Así, sufrió sucesivas complicaciones infecciosas nosocomiales, entre las que destacan una bacteriemia asociada a catéter por *Staphylococcus aureus* resistente a meticilina, una diarrea por *Clostridium difficile* y un absceso de psoas secundario a una espondilodiscitis. Recibió tratamientos con diferentes antimicrobianos (piperacilina-tazobactam, ceftriaxona, vancomicina, metronidazol), y tras su alta médica, se le prescribió terapia oral de mantenimiento con cotrimoxazol y rifampicina, y posteriormente con linezolid durante meses.

En el examen físico el paciente mostraba decoloración amarillenta de la lámina ungueal, y onicodistrofia en las uñas de los dedos tercero y cuarto de la mano izquierda (fig. 1A).

Se realizó una toma de muestras en el laboratorio de Microbiología, consistente en el raspado de las uñas afectadas y obtención de material del pliegue ungueal. Se sembraron en agar sangre, agar Dixon modificado, agar Sabouraud (SDA) y CHROMagar. En las muestras ungueales, la visión directa con KOH al 40% y la visión con blanco de calcoflúor fueron positivas, revelando gran número de levaduras ovales, compatibles con *Malassezia* (fig. 2B). En el cultivo, se obtuvieron levaduras compatibles con *Candida* spp. en todas las muestras, pero fundamentalmente en la muestra del pliegue ungueal; mientras que unas levaduras lipófilas, compatibles con *Malassezia*, crecieron en gran cantidad en el agar Dixon sembrado con las escamas ungueales (fig. 2A). La identificación de espe-

cie confirmó la presencia de las levaduras como *C. albicans*¹ y *M. furfur*^{1,2}, sin aislarse dermatofitos. Una segunda toma de muestras, a las 2 semanas, confirmó los resultados de la visión directa y el cultivo previos.

Evolución

Considerando el diagnóstico de onicomicosis mixta por *M. furfur* y *C. albicans* en las uñas 3 y 4 de la mano izquierda, y valorando el débil estado de salud del paciente, así como la polimedicación a la que estaba sometido, se propuso la terapia fotodinámica con metilaminolevulinato (TFD-MAL), que fue aceptada por el paciente, firmando el correspondiente consentimiento informado. Dicho tratamiento se llevó a cabo siguiendo el protocolo de Watanabe et al³. Así, la lámina ungueal se adelgazó con urea al 40% en oclusión y posteriormente se aplicó crema de MAL al 16% (Metvix®) en la uña y el área periungueal, todo ello bajo vendaje oclusivo (Tegaderm®). Estas áreas se protegieron de la luz durante 3 h para posteriormente ser irradiadas con una lámpara Aktilite® (PhotoCure, Noruega) a dosis de 37 J/cm². No se registraron efectos secundarios ni dolor durante o tras la irradiación. La mejoría clínica fue evidente desde la primera sesión, pero se realizaron dos sesiones más, separadas por 2 semanas. En todas ellas se volvió a realizar visión directa y cultivo, los cuales ya se negativizaron tras la segunda sesión. Seis meses más tarde, el paciente estaba clínica y microbiológicamente curado (fig. 1B), no habiéndose producido recurrencias en 18 meses de seguimiento.

Comentario

Presentamos el primer caso de onicomicosis mixta por *C. albicans* y *M. furfur* eficazmente tratado con TFD-MAL. La TFD-MAL se utiliza ampliamente en dermatología para el tratamiento del cáncer cutáneo no-melanocitario. Su mecanismo de acción consiste en inducir una fotosensibilización celular endógena. El MAL,

* Autor para correspondencia.

Correo electrónico: carmenaspiroz@gmail.com (C. Aspiroz).

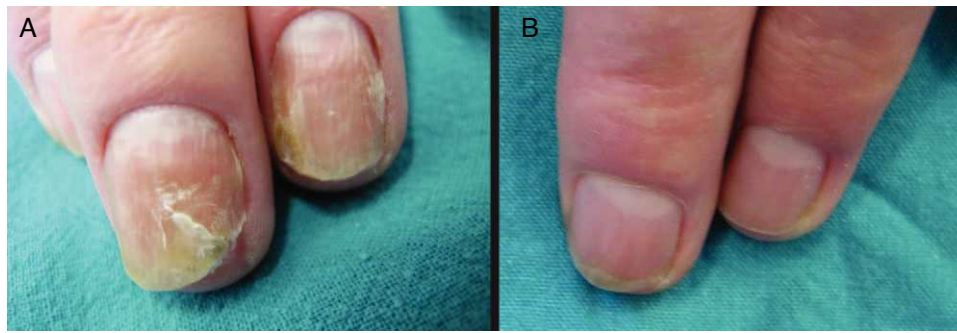


Figura 1. A y B: lesiones ungueales antes y después de TFD.

derivado metilado del ácido aminolevulínico —a su vez precursor de las porfirinas—, es metabolizado intracelularmente induciendo el acúmulo de una sustancia fotosensible, la protoporfirina IX. Cuando estas células son iluminadas con una luz de adecuada longitud de onda (630 nm), se produce una reacción fotodinámica por la que distintas especies reactivas del oxígeno interaccionan con estructuras celulares, fundamentalmente membranas, induciendo la muerte celular, por apoptosis o necrosis⁴. El hecho de que las levaduras, al igual que las células tumorales, tengan un metabolismo más rápido que las células normales cutáneas es uno de los posibles mecanismos de la mayor acumulación del fotosensibilizante en aquellas, actuando así la TFD de forma selectiva⁵.

La TFD con ALA y MAL se ha demostrado eficaz en algunos casos de *tinea unguium*^{3,6}, y en casos aislados de infecciones superficiales por *Malassezia*⁷; sin embargo, no existe experiencia clínica en las onicomicosis por levaduras.

El tratamiento de las onicomicosis es difícil ya que es largo y tedioso y con un alto porcentaje de fracasos. Además, los antifúngicos orales pueden asociarse a efectos adversos e interacciones con otros fármacos, especialmente en pacientes ancianos con enfermedades sistémicas concomitantes.

La participación como agente etiológico de *Malassezia* en cuadros de onicomicosis es controvertida^{8–10}, pero pensamos que en nuestro caso cumple con los requisitos necesarios para atribuirle valor causal¹⁰. Como otros autores, coincidimos en que el hallazgo de levaduras compatibles con *Malassezia* es infrecuente pero conocido, y que sobre todo se asocia con onicólisis distal de las uñas de las manos y en asociación con *Candida* spp., como en esta ocasión¹¹.

La identificación dentro del género *Malassezia* también concuerda tanto con los escasos casos descritos como con la experiencia de autores expertos en estas levaduras, siendo *M. furfur* la especie implicada¹² y no otras especies más frecuentemente relacionadas con otras enfermedades en nuestro medio, como *M. globosa* en la pitiriasis versicolor o *M. restricta* en la dermatitis seborreica¹¹.

Las infecciones por levaduras ocurren con más frecuencia en pacientes con enfermedades subyacentes, como diabetes, cáncer y desórdenes inmunológicos. En nuestro paciente, el empleo durante largo tiempo de tratamiento antimicrobiano de amplio espectro pudo haberlo predispuesto a sufrir la previa colonización y posterior infección ungueal por *C. albicans* y *M. furfur*.

Nuestro trabajo apoya que la TFD con MAL puede ser un tratamiento efectivo en las onicomicosis, en este caso por levaduras. La ausencia de efectos adversos y la posibilidad incluso de combinarla con cualquier tratamiento antifúngico, si fuera necesario, la hacen muy prometedora. Aunque la TFD no tiene, hoy por hoy, ninguna indicación microbiológica aprobada y, por lo tanto, se puede considerar una terapia experimental, ya cuenta con experiencia real en el tratamiento de algunas infecciones, correspondientes sobre todo a micosis superficiales¹³. No obstante, se necesitan ensayos clínicos para confirmar la utilidad de la TFD-MAL en el protocolo terapéutico de las onicomicosis.

Financiación

Financiado en parte por el PI120/09 del Departamento de Ciencia, Tecnología y Universidad del Gobierno de Aragón, España.

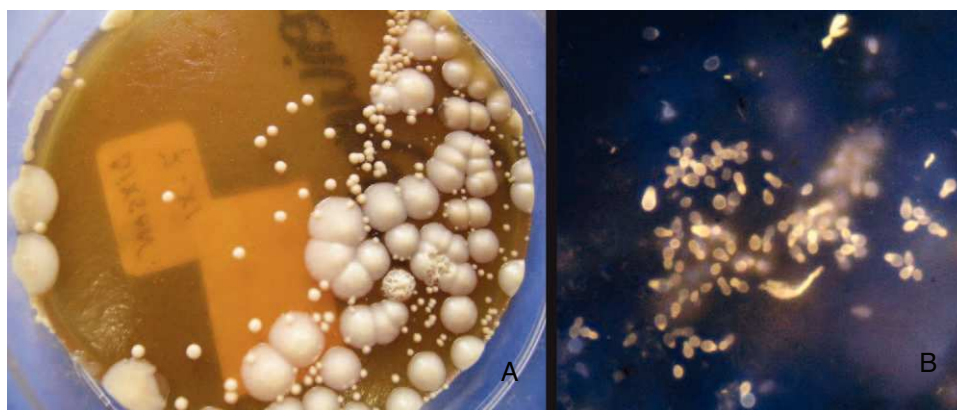


Figura 2. 2A: Agar Dixonnm: levaduras correspondientes a *Malassezia furfur* (colonias pequeñas), *C. albicans* (colonias grandes, lisas) y escasas colonias de levaduras correspondientes a *C. parapsilosis* consideradas colonizantes sin valor (colonias grandes, rugosas). 2B: Levaduras ovales correspondientes a *Malassezia furfur* (blanco de calcoflúor, $\times 400$).

Bibliografía

1. Linares MJ, Solís F. Identificación de levaduras. En: Pemán J, Martín-Mazuelos E, Rubio MC, editors. *Guía práctica de la identificación y diagnóstico en Micología Clínica*. 1.ª ed. Bilbao: Revista Iberoamericana de Micología; 2001. p. 1–18.
2. Guého E, Midgley G, Guillot J. The genus *Malassezia* with description of four new species. *Antonie Van Leeuwenhoek*. 1996;69:337–55.
3. Watanabe D, Kawamura C, Masuda Y, Akita Y, Tamada Y, Matsumoto Y. Successful treatment of toenail onychomycosis with photodynamic therapy. *Arch Dermatol*. 2008;144:19–21.
4. Gilaberte Y, Serra-Guillén C, De las Heras M, Ruiz-Rodríguez R, Fernández-Lorente M, Benvenuto-Andrade C, et al. Terapia fotodinámica en dermatología. *Actas Dermosifiliogr*. 2006;97:83–102.
5. Monfrecola G, Procaccini E, Bevilacqua M, Manco A, Calabro G, Santoianni P. In vitro effect of 5-aminolevulinic acid plus visible light on *Candida albicans*. *Photochem Photobiol Sci*. 2004;3:419–22.
6. Sotiriou E, Koussidou-Ermonti T, Chaidemenos G, Apalla Z, Ioannides D. Photodynamic therapy for distal and lateral subungual toenail onychomycosis caused by *Trichophyton rubrum*: preliminary results of a single-centre open trial. *Acta Derm Venereol*. 2010;90:216–7.
7. Kim YJ, Kim YC. Successful treatment of pityriasis versicolor with 5-aminolevulinic acid photodynamic therapy. *Arch Dermatol*. 2007;143:1218–9.
8. Chowdhary A, Randhawa HS, Sharma S, Brandt ME, Kumar S. *Malassezia furfur* in a case of onychomycosis: colonizer of etiologic agent? *Med Mycol*. 2005;43:87–90.
9. Escobar ML, Carmona-Fonseca J, Santamaría L. Onicomicosis por *Malassezia*. *Rev Iberoam Micol*. 1999;16:225–9.
10. Del Palacio A, Garau M. Comentarios al trabajo "Onicomicosis por *Malassezia*". *Rev Iberoam Micol*. 2000;17:69–70.
11. Crespo-Erchiga V, Florencia VD. *Malassezia* species in skin diseases. *Curr Opin Infect Dis*. 2002;15:133–42.
12. Batra R, Boekhout T, Guého E, Cabañes FJ, Dawson Jr TL, Gupta AK. *Malassezia* Baillon, emerging clinical yeasts. *FEMS Yeast Res*. 2005;5:1101–13.
13. Qiao J, Li R, Ding Y, Fang H. Photodynamic therapy in the treatment of superficial mycoses: an evidence-based evaluation. *Mycopathologia*. 2010;170:339–43.