




# Enfermedades Infecciosas y Microbiología Clínica

www.elsevier.es/eimc



Diagnóstico a primera vista

## Dolor crónico y lesión única en metáfisis del radio

## Chronic pain and a single lesion in the distal radius

Nicolás Di Benedetto<sup>a,\*</sup>, Eva Calabuig<sup>a</sup>, Eva González<sup>b</sup> y Miguel Salavert<sup>a</sup>

<sup>a</sup> Unidad de Enfermedades Infecciosas, Hospital Universitario y Politécnico La Fe, Valencia, España

<sup>b</sup> Servicio de Microbiología, Hospital Universitario y Politécnico La Fe, Valencia, España



### Descripción clínica del caso

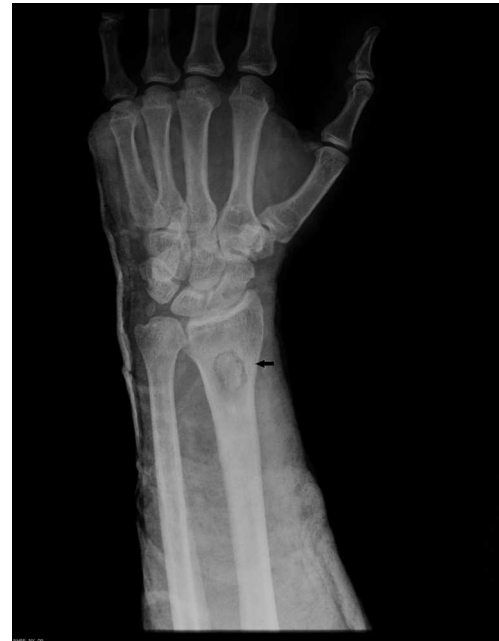Varón de 58 años de edad con antecedente de fractura abierta de antebrazo izquierdo en la infancia. Consultó por dolor de un año de evolución (que comenzó tras un traumatismo), impotencia funcional e inflamación en la zona distal del antebrazo izquierdo. Fue tratado inicialmente con analgésicos y una pauta de 10 días de amoxicilina-ácido clavulánico, logrando mejoría de los signos inflamatorios pero con persistencia del dolor. Por este motivo volvió a consultar, y en la exploración física observaron signos de flogosis en la muñeca izquierda e impotencia funcional, encontrándose apirético. Las radiografías mostraron una lesión radioluciente en la metáfisis del radio con un área de esclerosis en su interior (fig. 1). La velocidad de sedimentación globular, proteína C reactiva y leucocitos resultaron normales.

### Evolución

Para alcanzar un diagnóstico más certero, dada la ambigüedad radiológica, se realizó una resonancia magnética (RM), en la que se observó una zona de engrosamiento cortical endóxico y esclerosis de la esponjosa de la medular asociadas a una cavidad de 15 × 20 × 20 mm, con realce periférico con contraste, sugestiva de absceso de Brodie. Con estos hallazgos se decidió realizar un desbridamiento quirúrgico con raspado del sequestro y toma de cultivos. En el cultivo del contenido de la colección y tejido óseo remitido se aisló un estafilococo coagulasa negativo identificado como *Staphylococcus lugdunensis*. La anatomía patológica mostró datos de osteomielitis subaguda. Fue tratado con levofloxacino y rifampicina durante 6 semanas, logrando resolución de la infección. Continuó el seguimiento en consultas externas sin presentar incidencias durante un período de 18 meses.

### Comentario final

El absceso de Brodie, descrito por primera vez en 1832, es un tipo de osteomielitis subaguda o crónica paucisintomática que afecta



**Figura 1.** Radiografía anteroposterior de antebrazo izquierdo. Se aprecia una lesión radioluciente de márgenes bien definidos en la metáfisis del radio (flecha).

generalmente la metáfisis de huesos largos, como el fémur y la tibia<sup>1</sup>. La imagen radiográfica típica de radiolucencia se acompaña a veces de un área de esclerosis central, indicativa de sequestro óseo. Predomina en hombres, y la edad media al diagnóstico es de 30 años (rango, 14 a 46 años)<sup>2</sup>. Habitualmente se origina a partir de un foco hematógeno, pero también puede ocurrir posteriormente a un traumatismo<sup>3</sup>. El agente etiológico más frecuente es *Staphylococcus aureus*, siendo llamativo su comportamiento de baja virulencia localmente y evolutivamente lento durante años, sin asociar repercusión sistémica. Su patogenia no ha sido claramente dilucidada, y en ocasiones (hasta en el 50% de los casos) el cultivo puede resultar negativo<sup>2</sup>. Se debe realizar el diagnóstico diferencial con tumores óseos, como el osteosarcoma, que es la neoplasia primaria ósea más frecuente y se localiza característicamente en la metáfisis de

\* Autor para correspondencia.

Correo electrónico: [dibenedettonicolas@gmail.com](mailto:dibenedettonicolas@gmail.com) (N. Di Benedetto).

huesos largos; con el sarcoma de Ewing, que además de dar imágenes similares puede tener una presentación clínica semejante (fiebre, dolor e inflamación), y con otras entidades menos frecuentes, como son el fibrosarcoma, el condrosarcoma, el plasmocitoma óseo, el linfoma primario de hueso, los tumores benignos (p.ej., hemangiomas, lipomas) y las metástasis óseas aisladas<sup>4</sup>. En el caso presentado, el microorganismo aislado fue *S. lugdunensis*, un estafilococo coagulasa-negativo (ECN) que ha sido asociado a varias entidades, y entre ellas: síndrome de shock tóxico, bacteriemias, endocarditis, osteomielitis, artritis séptica, endoftalmítis, infección de partes blandas, del sistema nervioso e infecciones urinarias<sup>5</sup>. En un estudio retrospectivo de 70 casos de infección causada por *S. lugdunensis*, 9 fueron osteomielitis, aunque no se han comunicado casos de absceso de Brodie<sup>5</sup>. Es generalmente sensible a los antibióticos, incluidos muchos betalactámicos, y ha compartido puntos de corte de sensibilidad con *S. aureus*. *S. lugdunensis* es un patógeno con conducta clínica más virulenta que otros ECN, más parecida a la de *S. aureus*, por lo que debe ser considerado como un patógeno emergente primario<sup>5,6</sup>. Por ello es obligado llegar a la identificación de especie de los ECN en el laboratorio de microbiología antes de informarlos como cepas que pudieran ser consideradas como simples contaminantes<sup>7</sup>. La actitud terapéutica recomendada para el absceso de Brodie es el desbridamiento quirúrgico y antibioterapia dirigida al microorganismo aislado en el cultivo. El drenaje

percutáneo puede ser una alternativa exitosa al desbridamiento quirúrgico. Como ocurrió en el caso presentado, habitualmente la respuesta es adecuada y las recidivas son infrecuentes.

### Financiación

Esta investigación fue financiada en parte por la Fundación Carolina y la Fundación BBVA.

### Bibliografía

1. Miller WB, Murphy WA, Gilula LA. Brodie abscess: Reappraisal. *Radiology*. 1979;132:15–23.
2. Kanoun ML, Khorbi A, Khmiri C, Tebourbi A, Hadded N, Boughzala W, et al. [Diagnosis and treatment of Brodie's abscess in adults: About twenty cases]. *Tunis Médicale*. 2007;85:857–61.
3. Guermazi A, Mohr A, Genant HK. Brodie abscess: Another type of chronic post-traumatic osteomyelitis. *Eur Radiol*. 2003 Jul;13:1750–2.
4. Widhe B, Widhe T. Initial symptoms and clinical features in osteosarcoma and Ewing sarcoma. *J Bone Joint Surg Am*. 2000;82:667–74.
5. Babu E, Oropello J. *Staphylococcus lugdunensis*: The coagulase-negative staphylococcus you don't want to ignore. *Expert Rev Anti Infect Ther*. 2011;9:901–7.
6. Klotchko A, Wallace MR, Licitra C, Sieger B. *Staphylococcus lugdunensis*: An emerging pathogen. *South Med J*. 2011;104:509–14.
7. Frank KL, del Pozo JL, Patel R. From clinical microbiology to infection pathogenesis: How daring to be different works for *Staphylococcus lugdunensis*. *Clin Microbiol Rev*. 2008;21:111–33.