




# Enfermedades Infecciosas y Microbiología Clínica

www.elsevier.es/eimc



Diagnóstico a primera vista

## Queratitis en un paciente anciano

### Keratitis in an elderly patient

Margarita Bolaños-Rivero<sup>a,\*</sup>, Juan Luis Toledo-Monzón<sup>b</sup>,  
Hanan Zarrif<sup>a</sup> y Antonio Manuel Martín-Sánchez<sup>a</sup>

<sup>a</sup> Servicio de Microbiología, Hospital Universitario Insular de Gran Canaria, Las Palmas de Gran Canaria, España

<sup>b</sup> Servicio de Oftalmología, Hospital Universitario Insular de Gran Canaria, Las Palmas de Gran Canaria, España



#### Descripción del caso

Paciente de 83 años que acude al servicio de urgencias porque sus familiares aprecian una lesión central en el ojo izquierdo de una semana de evolución. La lesión era de aparición espontánea, sin traumatismo previo, y no era portador de lentes de contacto. Entre sus antecedentes personales destaca que es diabético e hipertenso en tratamiento. Asimismo presenta un glaucoma en tratamiento con betabloqueantes y una queratopatía bullosa desde el año 2002 que requirió trasplante corneal hace 4 años. Utiliza corticoides tópicos de forma crónica por queratoplastia fracasada.

A la exploración se aprecia un infiltrado corneal central con adelgazamiento perilesional y neovascularización de la zona. Se recoge muestra de la lesión mediante raspado con espátula de Kimura, inoculando un tioglicolato, una placa de agar chocolate y una extensión para tinción de Gram. Además se obtiene muestra en una torunda tipo Amies. Las muestras se envían al laboratorio de Microbiología y se pauta tratamiento empírico con moxifloxacino vía tópica y voriconazol (tópico y vía oral [200 mg cada 12 h]). En la tinción de Gram se observan pseudohifas (fig. 1). A las 48 h de incubación crecen unas colonias blanquecinas y rugosas en agar chocolate y agar sabouraud-dextrosa (fig. 2). Tras su aislamiento en el medio cromogénico CHROMagar Candida (Becton Dickinson) estas colonias presentan un color rosado a las 48 h de incubación y que cambian a azul (fig. 3), siendo más intenso el color azul a medida que avanzaban los días.

#### Evolución

Dicha levadura fue identificada como *Kodamaea ohmeri* mediante la tarjeta YST de Vitek2 (bioMérieux), API® 20C AUX (bioMérieux) y espectrometría de masas MALDI-TOF (Bruker Daltonics, Alemania). Dicha identificación se confirma en el

Centro Nacional de Microbiología (Majadahonda) mediante la amplificación de la región ITS1-5,8s-ITS2, para la cual se utilizaron los oligonucleótidos ITS1 (TCCGTAGGTGAACCTGCCG) e ITS4 (TCCTCCGCTATTGATATGC)<sup>1</sup>. Se realizó el estudio de la sensibilidad mediante E-test (bioMérieux), usando las placas de RPMI suplementado con glucosa al 2% para anfotericina y equinocandinas y Mueller Hinton GMB para los azoles. Se toman como referencia los puntos de corte de EUCAST para *Candida albicans*, siendo resistente a fluconazol (CMI 32) y a caspofungina (CMI 32) y sensible a voriconazol (CMI 0,094) y a anfotericina B (CMI 0,094).

Al paciente se le ve en consulta cada 48 h con disminución progresiva del tamaño del absceso, aunque permanece una zona de necrosis central. Debido a que no tiene visión en ese ojo y la conjuntiva está fibrosada (lo que impide hacer un recubrimiento corneal sobre la perforación central), se decidió la enucleación del mismo.

#### Comentario final

Entre el 6 y el 60% de las queratitis infecciosas están causadas por hongos, dependiendo de la región geográfica, siendo más frecuente los hongos filamentosos en las regiones con climas cálidos y húmedos. Los hongos filamentosos más frecuentemente implicados son *Fusarium* spp., *Aspergillus* spp., *Acremonium* spp. y *Alternaria* spp. En cambio, las queratitis por levaduras se presentan cuando existe compromiso de la superficie corneal, en usuarios de corticoides tópicos crónicos y tras procedimientos quirúrgicos<sup>2</sup>.

*Kodamaea (Pichia) ohmeri* es la forma ascoporógena, y el teleomorfo de *Candida guilliermondii* var. *membranaefaciens*, perteneciente a la familia *Saccharomycetaceae*, ha sido confundido con *Candida guilliermondii*, cuyo estado teleomorfo es *Meyerozyma guilliermondii*. *Kodamaea ohmeri* puede ser identificada erróneamente como *Candida tropicalis*, *Candida haemulonii* o *Candida parapsilosis*, por lo que la identificación bioquímica o molecular es obligatoria<sup>3</sup>. Es una levadura ambiental que se emplea en la industria alimentaria para la fermentación de frutas y vegetales. El primer aislado clínico se realizó en 1984, procedente de un líquido pleural, pero fue considerado como contaminante. El primer caso publicado

\* Autor para correspondencia.  
Correo electrónico: mbolriv@gobiernodecanarias.org (M. Bolaños-Rivero).

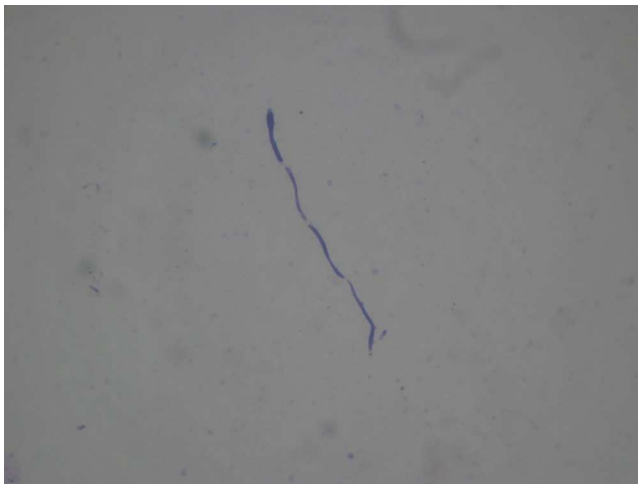


Figura 1. Tinción de Gram del absceso corneal, donde se observan pseudohifas.

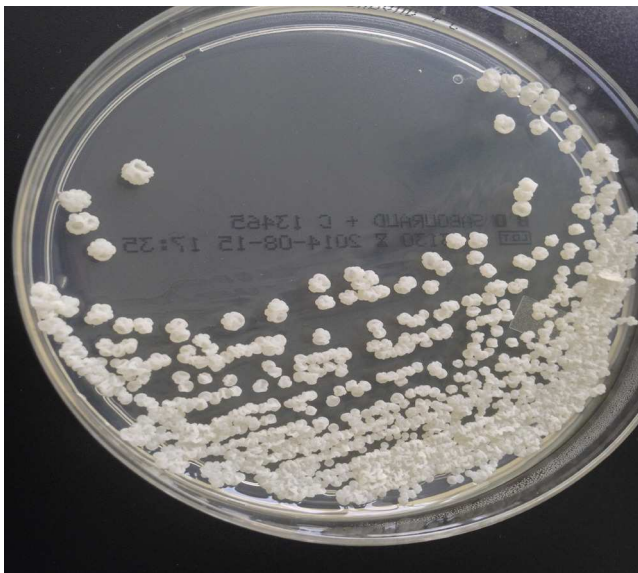

Figura 2. Aspecto de las colonias en agar sabouraud a las 48 h.

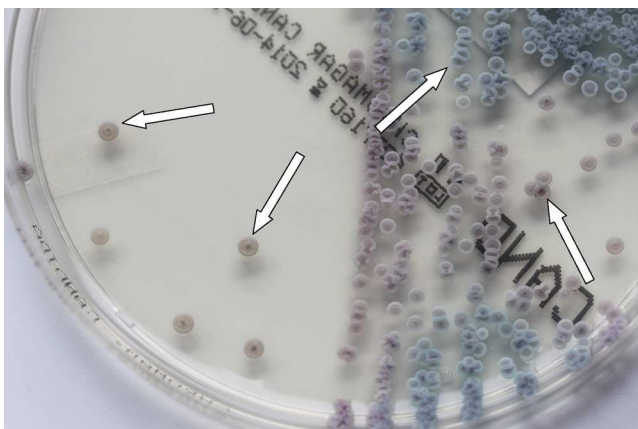


Figura 3. Aspecto de las colonias en CHROMagar a las 48 h de incubación.

y donde se documenta su poder patógeno fue en 1998 en una paciente inmunodeprimida con fungemia<sup>4</sup>. Desde entonces se ha descrito como patógeno emergente en pacientes inmunodeprimidos e inmunocompetentes, causando fungemias, endocarditis, peritonitis y celulitis<sup>5-10</sup>. En las series publicadas, más de un tercio de los casos ocurren en pacientes pediátricos<sup>6,7</sup>, y la mortalidad atribuible a estas infecciones es alta<sup>7,8</sup>.

Aunque los datos existentes no permiten recomendar un tratamiento empírico, en la mayoría de estas infecciones se emplea anfotericina B, con una buena evolución, por lo que se considera un agente de primera línea<sup>3</sup>. Debido a la escasa penetración intraocular de la anfotericina B, el voriconazol se ha convertido en una alternativa prometedora de tratamiento, dado su excelente penetración y su gran espectro de cobertura fúngica<sup>2</sup>. En cuanto a otros antifúngicos, en varios casos publicados, los autores refieren que esta levadura es sensible a las equinocandinas<sup>7-9</sup>, aunque también hay casos descritos de resistencia<sup>10</sup>.

En este caso de queratitis existen factores de riesgo para sospechar la etiología fúngica (edad, tratamiento con corticoides, córnea dañada), por lo que está indicado el tratamiento empírico con voriconazol o anfotericina B<sup>11</sup>.

La principal característica macroscópica de la morfología de esta colonia es su aspecto rugoso y el cambio de coloración que manifiesta en el medio cromogénico CHROMagar, que no se produce en otra especie de levadura y resulta muy útil en la identificación.

#### Agradecimientos

Al Dr. Oscar Zaragoza Hernández, del Centro Nacional de Microbiología (Majadahonda).

#### Bibliografía

- White TJ, Bruns TD, Lee SB, Taylor JW. Amplification and direct sequencing of fungal ribosomal RNA genes for phylogenetics. En: Innis MA, Gelfand DH, Sninsky JJ, Whit TJ, editores. PCR Protocols: A Guide to Methods and Applications. San Diego, CA: Academic Press, Inc.; 1990. p. 315-22.
- Mellado F, Rojas T, Cumsille C. Fungal keratitis: Review of diagnosis and treatment. Arq Bras Oftalmol. 2013;76:52-6.
- Arendrup MC, Boekhout T, Akova M, Meis JF, Cornely OA, Lortholary O, et al. ESCMID and ECMM joint clinical guidelines for the diagnosis and management of rare invasive yeast infections. Clin Microbiol Infect. 2014;20 Suppl 3: 76-98.
- Bergman MM, Gagnon D, Doern GV. Pichia ohmeri fungemia. Diag Microbiol Infect Dis. 1998;30:229-31.
- Yang BH, Peng MY, Hou SH, Sun JR, Lee SY, Lu JJ. Fluconazole-resistant *Kodamaea ohmeri* fungemia associated with cellulitis: Case report and review of the literature. Int J Infect Dis. 2009;13:e493-7.
- De Miguel-Martinez I, Carrillo-Quintero D, Cano-Lira JF, Ojeda-Vargas M. *Kodamaea ohmeri*: causa de fungemia en un paciente con carcinoma vesical invasivo. Enfer Infecc Microbiol Clin. 2013;31:633-4.
- Shang ST, Lin JC, Ho SJ, Yang YS, Chang FY, Wang NC. The emerging life-threatening opportunistic fungal pathogen *Kodamaea ohmeri*: Optimal treatment and literature review. J Microbiol Immunol Infect. 2010;43:200-6.
- Al-Sweih N, Khan ZU, Ahmad S, Devarajan L, Khan S, Joseph L, et al. *Kodamaea ohmeri* as an emerging pathogen: A case report and review of the literature. Med Mycol. 2011;49:766-70.
- Lee JS, Shin JH, Kim MN, Jung SI, Park KH, Cho D, et al. *Kodamaea ohmeri* isolates from patients in a university hospital: identification, antifungal susceptibility and pulsed-field gel electrophoresis analysis. J Clin Microb. 2007;45: 1005-10.
- Eddouzi J, Lohberger A, Vogne C, Manai M, Sanglard D. Identification and antifungal susceptibility of large collection of yeast strains isolated in Tunisian hospitals. Med Mycol. 2013;51:737-46.
- Tuli SS. Fungal keratitis. Clin Ophthalmol. 2011;5:275-9.