



# Enfermedades Infecciosas y Microbiología Clínica

www.elsevier.es/eimc



Diagnóstico a primera vista

## Úlceras plantares verdes

### Green foot ulcers



Francisco Javier García-Martínez<sup>a,\*</sup>, Inmaculada López-Martín<sup>b</sup>, María Castellanos-González<sup>a</sup> y María Agustina Segurado-Rodríguez<sup>a</sup>

<sup>a</sup> Servicio de Dermatología, Hospital Universitario del Sureste, Arganda del Rey, Madrid, España

<sup>b</sup> Centro de Salud Soto del Real, Soto del Real, Madrid, España

#### Caso clínico

Mujer de 49 años, con antecedentes de alergia a  $\beta$ -lactámicos, remitida para valoración de unas pequeñas úlceras dolorosas distribuidas de forma bilateral y simétrica en la región plantar anterior de ambos pies de un mes de evolución. La paciente trabajaba en un ambiente húmedo y utilizaba botas de caucho. Negaba haber sufrido traumatismos o heridas en esa localización. A la exploración se objetivaron 2 pequeñas úlceras a nivel de la cabeza del tercer metatarsiano del pie derecho y 3 en el izquierdo (fig. 1). Estas presentaban una morfología redondeada u ovalada con un fondo exudativo y un característico halo hiperqueratósico de color verdoso. Al iluminar las úlceras con luz de Wood se observó una tenue fluorescencia verde clara periférica. Con la epiluminiscencia observamos una intensa coloración verdosa en torno a las úlceras y azulada siguiendo un patrón «paralelo del surco» y en «celosía» (fig. 2). Se recogieron muestras para cultivo mediante frotis del fondo de las úlceras con una torunda estéril con medio, y mediante un raspado de escamas de los bordes verdosos.

#### Evolución

Se instauró tratamiento empírico con ciprofloxacino oral (250 mg/12 h, durante 2 semanas), recomendándose también el limado de las áreas hiperqueratósicas y la aplicación de fomentos de ácido acético al 4% por inmersión, 10 min al día. En el cultivo de ambas muestras se aislaron bacilos gramnegativos correspondientes a *Pseudomonas aeruginosa* (*P. aeruginosa*) confirmando el diagnóstico de pie verde ulcerativo. Dos semanas después, las úlceras se habían reepitelizado, aunque persistía la coloración verdosa periférica. Apoyándose en los resultados del cultivo y el antibiograma, su médico de atención primaria decidió completar el tratamiento con levofloxacino oral (500 mg al día) durante

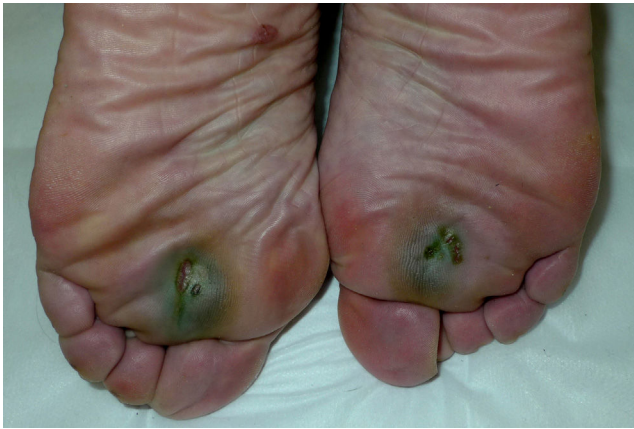2 semanas, con buena tolerancia y resolución completa de la pigmentación y de las úlceras.

#### Comentario

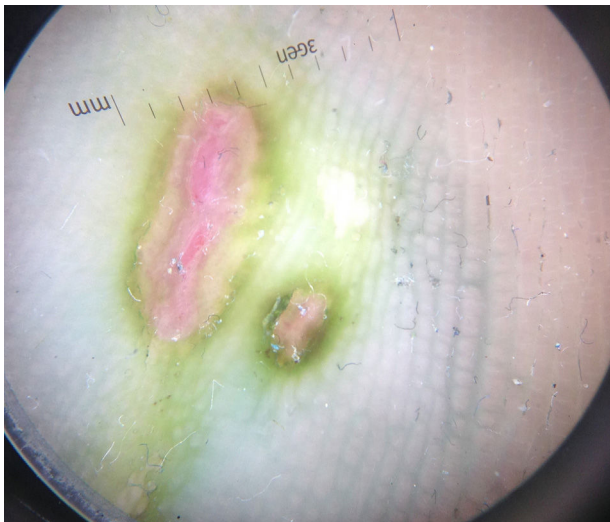
*P. aeruginosa* es un bacilo gramnegativo móvil, aerobio estricto, que se aísla con frecuencia en medios naturales húmedos, como el agua, el suelo o las plantas, así como en el medio hospitalario<sup>1</sup>. *P. aeruginosa* es responsable de un amplio espectro de infecciones cutáneas aunque en pacientes inmunocompetentes son relativamente infrecuentes<sup>2-4</sup>. En pacientes sanos las bacterias del género *Pseudomonas* penetran la piel a través de soluciones de continuidad provocando: otitis externas (otitis del nadador), perionixis (síndrome de las uñas verdes), intertrigos interdigitales, síndrome del pie verde<sup>5,6</sup>, foliculitis (foliculitis de las piscinas) y la onfalitis del recién nacido. Por el contrario, cuando afectan a pacientes inmunocomprometidos, pueden ocasionar infecciones potencialmente graves como la sobreinfección de úlceras de decúbito o del pie diabético, el ectima gangrenoso, celulitis o abscesos, así como fascitis necrotizante y otitis externa maligna<sup>1,3,7</sup>. Tras revisar la literatura no hemos encontrado referencias a formas ulcerativas del síndrome del pie verde a nivel sub-metatarsiano en pacientes sanos.

La presencia de coloración verdosa de cualquier lesión cutánea nos deberá hacer sospechar la presencia de bacterias del género *Pseudomonas*. La mayoría de las cepas de *P. aeruginosa* producen pigmentos como la pioverdina y la piocianina, responsables de la coloración verde azulada de las uñas infectadas y de la fluorescencia verde clara que emiten con la luz de Wood. Sin embargo, para alcanzar un diagnóstico de certeza se requiere la toma de cultivos y la realización de un antibiograma. Los cultivos mediante frotis pueden contaminarse con bacterias comensales cutáneas<sup>8</sup>, por lo que el raspado de escamas de los bordes queratósicos en este tipo de úlceras puede aumentar la especificidad de los cultivos. La dermatoscopia no suele emplearse en el diagnóstico de las piodermitis, sin embargo, nos permitió observar la presencia de una intensa coloración verde rodeando la úlcera, y un tinte azulado periférico con un patrón definido paralelo del surco y en celosía no visible a simple vista (fig. 2).

\* Autor para correspondencia.  
Correo electrónico: fgarcia@aevd.es (F.J. García-Martínez).



**Figura 1.** Úlceras plantares de localización bilateral y simétrica de coloración verdosa.



**Figura 2.** Imagen dermatoscópica de las úlceras. Se pueden apreciar 2 ulceraciones de bordes queratósicos de color verde botella. En la periferia, la pigmentación es azulada y adopta un patrón paralelo del surco y en celosía.

El tratamiento de las infecciones no complicadas por *P. aeruginosa* se basará en la antibioterapia seleccionada a partir del antibiograma<sup>1</sup>. Aunque controvertida, la monoterapia es aceptada en infecciones por *Pseudomonas* de piel y tejidos blandos no complicadas en pacientes inmunocompetentes. En el presente caso optamos por las quinolonas asociadas a antisépticos tópicos como los fomentos de ácido acético al 4% por su buen perfil de biodisponibilidad en tejidos blandos. Al igual que en los intertrigos interdigitales se recomienda el desbridamiento de los bordes queratósicos de estas úlceras<sup>2</sup>.

### Bibliografía

1. Fariñas MC, Martínez-Martínez L. Infecciones causadas por bacterias gramnegativas multirresistentes: enterobacterias, *Pseudomonas aeruginosa*, *Acinetobacter baumannii* y otros bacilos gramnegativos no fermentadores. *Enferm Infecc Microbiol Clin.* 2013;31:402–9.
2. Fangman W, Burton C. Hyperkeratotic rim of gram-negative toe web infections. *Arch Dermatol.* 2005;141:658.
3. Agger WA, Mardan A. *Pseudomonas aeruginosa* infections of intact skin. *Clin Infect Dis.* 1995;20:302–8.
4. Ara Martín M, Zaballos Diego P, Simal Gil E, Zubiri Ara ML. Folliculitis por *Pseudomonas aeruginosa*. *Actas Dermosifiliogr.* 2003;94:107–9.
5. LeFeber WP, Golitz LE. Green foot. *Pediatr Dermatol.* 1984;2:38–40.
6. Bae JM, Park YM. Green foot syndrome: A case series of 14 patients from an armed forces hospital. *J Am Acad Dermatol.* 2013;69:e198–9.
7. Concheiro J, Loureiro M, González-Vilas D, García-Gavín J, Sánchez-Aguilar D, Toribio J. Erisipelas y celulitis. Estudio retrospectivo de 122 casos. *Actas Dermosifiliogr.* 2009;100:888–94.
8. Burillo A, Moreno A, Salas C. Microbiological diagnosis of infections of the skin and soft tissues. *Enferm Infecc Microbiol Clin.* 2007;25:579–86.