

A pesar de los continuos avances en la identificación de microorganismos mediante métodos clásicos basados en test fenotípicos, como el método API® HK (BioMérieux, Marci L'Étoile, Francia) o mediante métodos automatizados, continua siendo difícil, en ocasiones, la identificación de ciertas especies como *M. atlantae*, ya sea por la dificultad en el cultivo como por la excesiva tardanza en su identificación⁴. Por este motivo, y para evitar el retraso diagnóstico, se están desarrollando nuevos métodos de detección rápida, como el MALDI-TOF, de espectrometría de masas⁵.

La primera referencia de identificación bacteriana por este método data de 1996 y fue realizada por Holland et al.⁶ y Krishnamurthy et al.⁷. Destaca por ser un método fácil, coste-efectivo y el más rápido en identificación en hemocultivos. Presenta una eficacia entre el 43-94% según el patógeno.

Esta tecnología permite la identificación de microorganismos mediante el análisis de proteínas, principalmente ribosomales, a partir de colonias o directamente de muestras a través de la creación de un espectro de masas (que es específico para cada especie) y dando como resultado tanto género como especie del microorganismo, en función del *score* de fiabilidad, cuyos límites establece el propio fabricante (<1,7 no fiable ni para género ni especie, 1,7-2 fiable para género, no así para especie, > 2 muy fiable tanto para género como para especie)⁸.

Como limitaciones de la técnica, destacan el elevado coste y la necesidad de realización de antibiograma por métodos clásicos.

Para solventarlo, se están desarrollando nuevas técnicas para la identificación rápida resistencia a antibioterapia como detección de betalactamasas y cepas de *Staphylococcus aureus* resistente a la metilina mediante MALDI-TOF⁹.

Financiación

No hemos recibido financiación de ningún tipo para la realización de este trabajo.

Conflicto de intereses

Declaramos no tener ningún conflicto de intereses.

Corioamnionitis y sepsis neonatal causada por *Eikenella corrodens*



Chorioamnionitis and neonatal septicaemia due to Eikenella corrodens

Eikenella corrodens (*E. corrodens*) es un cobicacilo gramnegativo anaerobio facultativo de lento crecimiento, considerado flora habitual de la cavidad oral y de los tractos respiratorio superior y digestivo. Las infecciones más frecuentes en las que está implicado son las de cabeza y cuello, infecciones intraabdominales, endocarditis e infecciones por mordedura humana¹. Sin embargo, son pocos los casos de infecciones ginecológicas y obstétricas descritos en la literatura.

Presentamos un caso de corioamnionitis y sepsis neonatal causada por *E. corrodens*.

Mujer de 25 años con gestación gemelar bicorial biamniótica que ingresó en semana 24+3 por cuello borrado sin dinámica de parto. No refería antecedentes médicos relevantes y el cribado prenatal era normal. Al décimo día del ingreso, y tras rotura prematura de membranas, se produjo el parto espontáneo que requirió de cesárea por situación transversa del primer gemelo. Ante la sospecha de

Bibliografía

- Sung JY, Hong SK, Kim EC. The first Korean case of *Moraxella osloensis* bacteremia in a patient with acute myeloid leukemia. *Ann Lab Med*. 2014;34:256-8.
- De Baere T, Muylaert A, Everaert E, Wauters G, Claeys G, Verschaegeen G, et al. Bacteremia due to *Moraxella atlantae* in a cancer patient. *J Clin Microbiol*. 2002;40:2693-5.
- Buchman AL, Pickett MJ. *Moraxella atlantae* bacteraemia in a patient with systemic lupus erythematosus. *J Infect*. 1991;23:197-9.
- Ferreira L, Vega S, Sánchez-Juanes F, González M, Herrero A, Muñiz MC, et al. Identifying bacteria using a matrix-assisted laser desorption ionization time-of-flight (MALDI-TOF) mass spectrometer. Comparison with routine methods used in clinical microbiology laboratories. *Enferm Infecc Microbiol Clin*. 2010;28:492-7.
- Biswas S, Rolain JM. Use of MALDI-TOF mass spectrometry for identification of bacteria that are difficult to culture. *J Microbiol Methods*. 2013;92:14-24.
- Holland RD, Wilkes JG, Rafii F, Sutherland JB, Persons CC, Voorhees KJ, et al. Rapid identification of intact whole bacteria based on spectral patterns using matrix-assisted laser desorption/ionization with time-of-flight mass spectrometry. *Rapid Commun Mass Spectrom*. 1996;10:1227-32.
- Krishnamurthy T, Ross PL, Rajamani U. Detection of pathogenic and non-pathogenic bacteria by matrix assisted laser desorption/ionization time-of-flight mass spectrometry. *Rapid Commun Mass Spectrom*. 1996;10:883-8.
- Lau AF, Drake SK, Calhoun LB, Henderson CM, Zelazny AM. Development of a clinically comprehensive database and a simple procedure for identification of molds from solid media by matrix-assisted laser desorption ionization-time-of-flight mass spectrometry. *J Clin Microbiol*. 2013;51:828-34.
- Pettersson B, Kodjo A, Ronaghi M, Uhlen M, Tonjum T. Phylogeny of the family *Moraxellaceae* by 16S rDNA sequence analysis, with special emphasis on differentiation of *Moraxella* species. *Int J Syst Bacteriol*. 1998;48:75-89.

Irene García-Fernández-Bravo^{a,*}, Lucía Ordieres-Ortega^a, Francisco Braojos-Sánchez^b y Pablo Demelo-Rodríguez^a

^a Departamento de Medicina Interna, Hospital General Universitario Gregorio Marañón, Madrid, España

^b Servicio de Microbiología, Hospital General Universitario Gregorio Marañón, Madrid, España

* Autor para correspondencia.

Correo electrónico: irenefb@gmail.com

(I. García-Fernández-Bravo).

<http://dx.doi.org/10.1016/j.eimc.2016.03.005>
0213-005X/

© 2016 Elsevier España, S.L.U. y Sociedad Española de Enfermedades Infecciosas y Microbiología Clínica. Todos los derechos reservados.

corioamnionitis se envió muestra de placenta para cultivo microbiológico y examen histológico.

La recién nacida (800 g) presentaba signos clínicos y bioquímicos de infección. El hemograma mostró 4.000 leucocitos/ μ l, (9% segmentados, 72% linfocitos y 15% monocitos) y 11.2000 plaquetas/ μ l. La proteína C reactiva fue de 5,3 mg/dl. Se extrajo un frasco de hemocultivo y se instauró tratamiento antibiótico empírico con ampicilina (50 mg/kg/dosis cada 12 h) y tobramicina (5 mg/kg/dosis cada 48 h).

El examen histológico de la placenta reveló focos activos de corioamnionitis, y en el cultivo microbiológico se aisló un bacilo gramnegativo a las 48 h de incubación. Las colonias crecidas en agar sangre presentaron una morfología típica puntiforme con bordes circulares de color gris, translúcidas y no hemolíticas (fig. 1). Desprendían un olor característico a hipoclorito y fueron catalasa negativas y oxidasa positivas.

El frasco de hemocultivo fue positivo a las 34 h de incubación y tras la tinción de Gram, que reveló cobicacilos gramnegativos, se subcultivó en agar chocolate y agar sangre a 37 °C y 5% CO₂. A las 24 h de incubación, las colonias crecidas presentaron idénticas características morfológicas y bioquímicas que las del cultivo de la placenta. Para la identificación de ambos microorganismos

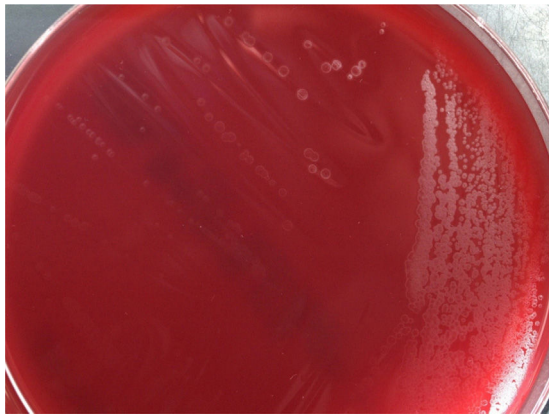


Figura 1. Aspecto de las colonias en agar sangre tras 24 h de incubación.

se utilizó el sistema automático Vitek 2[®] System (bioMérieux, España), que no consiguió discriminar el microorganismo. Se realizó una identificación presuntiva mediante pruebas bioquímicas (indol negativo, ornitina descarboxilasa y prolil arilamidasa positivas, no fermentación de hidratos de carbono). Finalmente, se amplificó y secuenció el gen 16S ARNr confirmándose la identidad de ambas bacterias como *E. corrodens*.

El estudio de sensibilidad se realizó por tiras de gradiente de antibiótico en agar Müeller-Hinton, suplementado con 5% de sangre y NAD (MH-F, Oxoid). Las cepas aisladas, de acuerdo con el documento del CLSI M45², fueron sensibles a penicilina (CMI: 1 µg/ml), amoxicilina-ácido clavulánico (CMI: 1 µg/ml), cefotaxima (CMI: 0,06 µg/ml), eritromicina (CMI: 4 µg/ml), ciprofloxacino (CMI: 0,006 µg/ml), cotrimoxazol (CMI: <0,002 µg/ml) y doxiciclina (CMI: 1 µg/ml), intermedias a gentamicina (CMI: 4 µg/ml) y amikacina (CMI: 16 µg/ml), y resistentes a clindamicina (CMI: >256 µg/ml) y metronidazol (CMI: >256 µg/ml), concordantes con la sensibilidad antibiótica descrita en la bibliografía para este microorganismo¹.

E. corrodens es una bacteria que tradicionalmente se ha incluido en el denominado grupo HACEK, formado por microorganismos de crecimiento lento y cultivo exigente, en el cual se incluyen especies de los géneros *Haemophilus*, *Aggregatibacter*, *Cardiobacterium*, *Eikenella* y *Kingella*.

La penicilina G o la amoxicilina-ácido clavulánico se consideran el tratamiento de elección. En nuestro caso, tras conocer el antibiograma, se empleó penicilina G endovenosa (50.000 UI/kg/dosis cada 12 h durante 7 días) con evolución favorable y hemocultivo estéril a los 5 días de vida.

Son escasos los trabajos publicados que documenten sepsis neonatal por *E. corrodens*^{3–5}. Habitualmente se aísla en infecciones mixtas, en pacientes con algún grado de inmunodepresión. En

el caso presentado la corioamnionitis por *E. corrodens* pudo producirse tras diseminación ascendente desde la vagina, debido a una colonización genital por dicha bacteria durante el embarazo. Algunos autores sugieren que el sexo oral durante la gestación contribuye a presentar corioamnionitis por este microorganismo^{6–9}. La sepsis precoz del recién nacido ocurrió presumiblemente por transmisión vertical.

Las infecciones producidas por *E. corrodens* pueden estar infravaloradas debido al lento crecimiento de la bacteria y a que pueden aparecer en infecciones mixtas, por lo que su identificación constituye un desafío microbiológico.

Conflicto de intereses

Los autores declaramos no tener ningún conflicto de intereses.

Bibliografía

- Murray PR, Baron EJ, Jorgensen JH, Landry ML, Pfaller MA. Manual of Clinical Microbiology. 9th edition Washington: ASM Press; 2007. p. 621–35.
- Clinical and Laboratory Standards Institute: Methods for Antimicrobial Dilution and Disk Susceptibility Testing of Infrequently Isolated or Fastidious Bacteria. 3rd edition Wayne, PA: Approved standard M45. CLSI; 2015.
- Andrés MT, Martín MC, Fierro JF, Méndez FJ. Chorioamnionitis and neonatal septicemia caused by *Eikenella corrodens*. J Infect. 2002;44:133–4.
- Cendejas Bueno E, Romero Gómez MP, Sáez Nieto JA, Omeñaca Terés F, Ares Segura S, Peña García P. Sepsis neonatal por *Eikenella corrodens*. An Pediatr (Barc). 2007;67:603–14.
- Garnier F, Masson G, Bedu A, Masson P, Decroissette E, Guignon V, et al. Maternofetal infections due to *Eikenella corrodens*. J Med Microbiol. 2009;58:273–5.
- Jadhav AR, Belfort MA, Dildy GA. *Eikenella corrodens* chorioamnionitis: Modes of infection. Am J Obstet Gynecol. 2009;200:4–5.
- Jeppson KG, Reimer LG. *Eikenella corrodens* chorioamnionitis. Obstet Gynecol. 1991;78 Suppl:S503–5.
- Sporcken JM, Muytjens HL, Vemer HM. Intra-uterine infection due to *Eikenella corrodens*. Acta Obstet Gynecol Scand. 1985;64:683–4.
- Kostadinov S, Pinar H. Amniotic fluid infection syndrome and neonatal mortality caused by *Eikenella corrodens*. Pediatr Dev Pathol. 2005;8:489–92.

Itziar Angulo López^{a,*}, Amaia Aguirre Quiñonero^a,
Marina Fernández Torres^a y Estíbaliz Alegría Echaury^b

^a Servicio de Microbiología, Hospital Universitario Marqués de Valdecilla-IDIVAL, Santander, España

^b Servicio de Pediatría, Hospital Universitario Marqués de Valdecilla, Santander, España

* Autor para correspondencia.

Correo electrónico: iangulo@humv.es (I. Angulo López).

<http://dx.doi.org/10.1016/j.eimc.2016.03.004>
0213-005X/

© 2016 Elsevier España, S.L.U. y Sociedad Española de Enfermedades Infecciosas y Microbiología Clínica. Todos los derechos reservados.

Aneurisma micótico intracraneal en lactante con meningitis neumocócica



Intracranial mycotic aneurysm in a 5 month-old infant with pneumococcal meningitis

Niño de 5 meses de edad, previamente sano y vacunado según el calendario oficial (incluye la vacuna antineumocócica 23-valente), que ingresa en la unidad de cuidados intensivos pediátricos por un cuadro de sepsis y crisis convulsivas generalizadas. Se realiza una punción lumbar que muestra un líquido compatible con meningitis bacteriana (1.200 leucocitos, 80% neutrófilos, glucosa 2 mg/dl

y proteínas 2 g/dl) y se observan diplococos Gram positivos en la tinción de Gram. Se inicia tratamiento antibiótico con cefotaxima (300 mg/kg/día) y vancomicina (60 mg/kg/día). Se aísla en sangre y en líquido cefalorraquídeo *Streptococcus pneumoniae* sensible a penicilina (MIC 0,008 µg/ml) y cefotaxima (MIC 0,012 µg/ml), que fue identificado posteriormente como serotipo 15C, no incluido en la vacuna.

A las 24 h del inicio del tratamiento el niño estaba afebril, con mejoría del estado general y del nivel de conciencia, y se suspende la vancomicina. El tercer día empeora y reaparecen las crisis, se realiza una TC craneal que muestra aumento del tamaño ventricular y efusiones frontales, por lo que se coloca un drenaje ventricular