



# Enfermedades Infecciosas y Microbiología Clínica

www.elsevier.es/eimc



Diagnóstico a primera vista

## Una causa infrecuente de absceso hepático gaseoso



### An unusual cause of a gas-forming liver abscess

María Desirée Armas Ojeda<sup>a,\*</sup>, Cristina Roque Castellano<sup>a</sup>, Guillermo Hernández Vicente<sup>b</sup> y Ana Bordes Benítez<sup>c</sup>

<sup>a</sup> Servicio de Cirugía General y del Aparato Digestivo, Hospital Universitario de Gran Canaria Doctor Negrín, Las Palmas de Gran Canaria, Las Palmas, España

<sup>b</sup> Servicio de Radiodiagnóstico, Hospital Universitario de Gran Canaria Doctor Negrín, Las Palmas de Gran Canaria, Las Palmas, España

<sup>c</sup> Servicio de Microbiología, Hospital Universitario de Gran Canaria Doctor Negrín, Las Palmas de Gran Canaria, Las Palmas, España

#### Caso clínico

Mujer de 63 años, sin antecedentes de interés, que acudió al servicio de urgencias por dolor abdominal en hipocondrio derecho de una semana de evolución, fiebre y astenia. A su llegada, se encontraba estable hemodinámicamente, destacaba palidez mucocutánea y el abdomen estaba distendido, timpánico y doloroso en hipocondrio derecho con defensa localizada. En la analítica destacó 16.770 leucocitos/ $\mu$ l (91% neutrófilos), hemoglobina de 10 g/dl y una elevación del ácido láctico (5,66 mmol/l). La TC abdominal evidenció una neoplasia de sigma con conglomerado adenopático locorregional y múltiples metástasis hepáticas bilobares de gran tamaño. La mayor de ellas presentaba burbujas aéreas en su interior, compatible con lesión metastásica necrosada y sobreinfectada, con neumoperitoneo en su vecindad secundario a su rotura (figs. 1–3).

#### Evolución

Ante los hallazgos clínicos-radiológicos se decidió iniciar tratamiento empírico con antibioticoterapia de amplio espectro (piperacilina-tazobactam más metronidazol) asociado a drenaje percutáneo del absceso gaseoso bajo control ecográfico. Se remitió una muestra del absceso para estudio microbiológico. Tras una mejoría clínica inicial, a las 48 h la paciente presentó shock séptico refractario, siendo *exitus letalis* al séptimo día del ingreso hospitalario. El examen microscópico del absceso con tinción de Gram reveló la presencia de leucocitos polimorfonucleares asociados a bacilos gram positivos esporulados. Tras cultivar la muestra en anaerobiosis, se aisló *C. septicum*, sensible a penicilina, amoxicilina-ácido clavulánico, imipenem, clindamicina y

metronidazol. En la necropsia se confirmó la existencia de un adenocarcinoma infiltrante de sigma estadio IVa.

#### Comentario

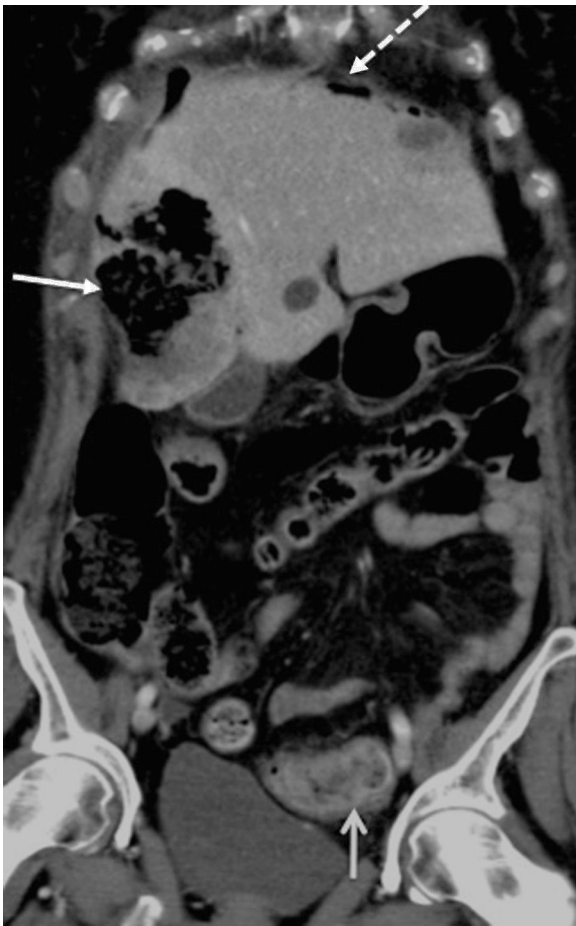Los abscesos hepáticos gaseosos representan el 7-24% de los abscesos hepáticos piógenos. Aunque suelen estar producidos por bacterias fermentadoras productoras de gas como *K. pneumoniae* o *E. coli*<sup>1</sup>, *C. septicum* se ha identificado como causa de abscesos hepáticos gaseosos en el seno de las metástasis del cáncer de colon<sup>2-5</sup>, mama<sup>6</sup> y coriocarcinoma<sup>7</sup>.

La infección por *C. septicum* es una entidad rara, produciendo el 1,3% de las infecciones por *Clostridium*<sup>8</sup>. Existe gran variabilidad en su forma de presentación, desde una simple contaminación de una herida, hasta procesos sépticos fulminantes tales como la gangrena gaseosa, necrosis muscular o abscesos en órganos sólidos<sup>9</sup>. Se ha asociado a enfermedades hematológicas, estados de inmunosupresión, diabetes y a enfermedades malignas gastrointestinales, frecuentemente ocultas, como en nuestro caso<sup>8</sup>. La bacteria accede al torrente sanguíneo a través de pequeñas ulceraciones en la mucosa de la pared del intestino o de la neoplasia. Su importante patogenicidad con destrucción de tejidos y alteración de la permeabilidad capilar estaría mediada por potentes toxinas y enzimas, destacando la toxina alfa<sup>9</sup>. Las metástasis de gran tamaño o el tejido hepático necrosado proporcionan el medio ideal para su crecimiento, sin afectar al tejido hepático sano.

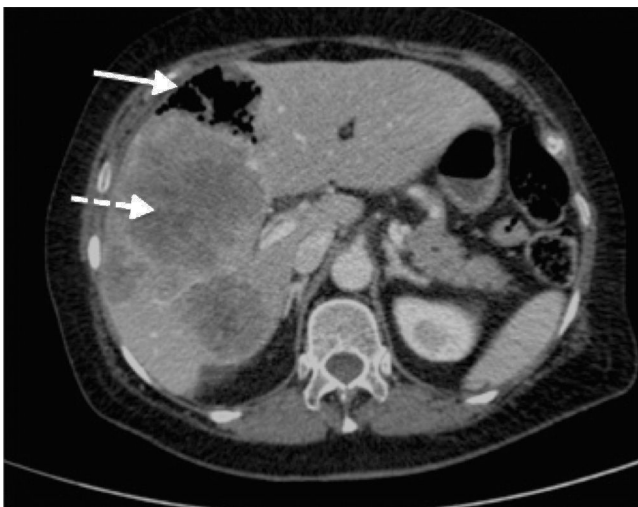La rotura de los abscesos hepáticos piógenos es infrecuente. Chou et al., en una serie de 424 pacientes, describen un 5,4% de rotura<sup>10</sup>. Si el absceso contiene gas, puede producir neumoperitoneo sin perforación de víscera hueca asociada, hecho igualmente infrecuente<sup>2,5</sup>. Como en el caso descrito por Sucandy et al., nuestra paciente comenzó con neumoperitoneo como primera manifestación clínica de su enfermedad<sup>5</sup>. La imagen característica de absceso gaseoso en el seno de metástasis hepáticas secundarias a neoplasia de colon, permitió realizar un diagnóstico de sospecha de infección por *C. septicum*, que fue confirmado tras el aislamiento de la bacteria

\* Autor para correspondencia.

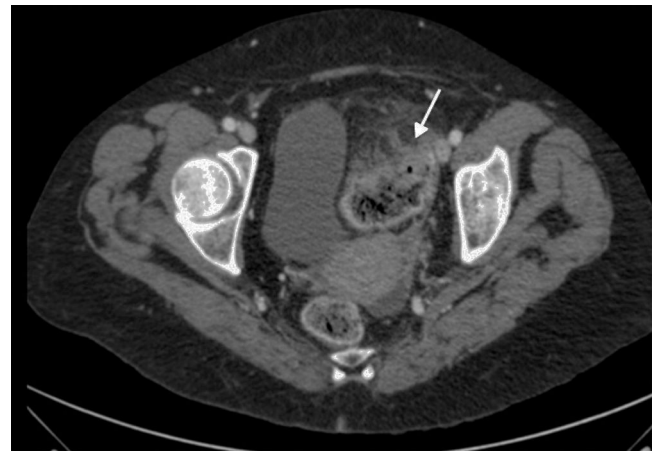
Correo electrónico: mdesi.83@hotmail.com (M.D. Armas Ojeda).



**Figura 1.** TC de abdomen con contraste intravenoso, plano coronal oblicuo. Metástasis hepática necrosada y abscesificada (flecha continua cabeza cerrada) complicada con neumoperitoneo (flecha discontinua) y asociado a un engrosamiento neoplásico en sigma (flecha continua cabeza abierta).



**Figura 2.** TC de abdomen con contraste intravenoso, plano axial. Lesiones hepáticas metastásicas múltiples (flecha discontinua), una de ellas abscesificada con gas en su interior (flecha continua).



**Figura 3.** TC pélvica con contraste intravenoso, plano axial. Engrosamiento mural de aspecto neoplásico en sigma con infiltración de la grasa del meso (flecha blanca).

en la muestra del absceso. Además del tratamiento con antibióticos de amplio espectro como única terapia<sup>6</sup>, se han descrito casos de manejo mediante drenaje percutáneo<sup>2-4</sup> o desbridamiento del absceso en el caso de laparotomía por complicación del tumor primario<sup>3,5</sup>.

En nuestro caso la TC abdominal no mostraba complicaciones relacionadas con el tumor primario, por lo que, unido a lo avanzado de la enfermedad de base, se optó por tratamiento antibiótico y drenaje percutáneo. La evolución inicial fue favorable, pero tras 48 h se produjo un empeoramiento súbito.

Como conclusión, la infección por *C. septicum* se debe considerar en el diagnóstico diferencial de un absceso hepático gaseoso en el contexto de un paciente con adenocarcinoma de colon metastásico, siendo una entidad rara y asociada a una alta mortalidad.

## Bibliografía

1. Lee HL, Lee HC, Guo HR, Ko WC, Chen KW. Clinical significance and mechanism of gas formation of pyogenic liver abscess due to *Klebsiella pneumoniae*. *J Clin Microbiol.* 2004;42:2783–5.
2. Urban BA, McCormick R, Fishman EK, Lillemoen KD, Petty BG. Fulminant *Clostridium septicum* infection of hepatic metastases presenting as pneumoperitoneum. *AJR Am J Roentgenol.* 2000;174:962–4.
3. Sarmiento JM, Sarr MG. Necrotic infected liver metastasis from colon cancer. *Surgery.* 2002;132:110–1.
4. Kurtz JE, Claudel L, Collard O, Limacher JM, Bergerat JP, Dufour P. Liver abscess due to *Clostridium septicum*. A case report and review of the literature. *Hepatogastroenterology.* 2005;52:1557–8.
5. Sucandy I, Gallagher S, Josloff RK, Nussbaum ML. Severe clostridium infection of liver metastases presenting as pneumoperitoneum. *Am Surg.* 2012;78:E338–9.
6. Thel MC, Ciaccia D, Vredenburg JJ, Peters W, Corey GR. *Clostridium septicum* abscess in hepatic metastases: Successful medical management. *Bone Marrow Transplant.* 1994;13:495–6.
7. Lee CH, Hsieh SY. Case report: *Clostridium septicum* infection presenting as liver abscess in a case of choriocarcinoma with liver metastasis. *J Gastroenterol Hepatol.* 1999;14:1227–9.
8. Kornbluth AA, Danzig JB, Bernstein LH. *Clostridium septicum* infection and associated malignancy. Report of 2 cases and review of the literature. *Medicine (Baltimore).* 1989;68:30–7.
9. Kolbeinson ME, Holder WD Jr, Aziz S. Recognition, management, and prevention of *Clostridium septicum* abscess in immunosuppressed patients. *Arch Surg.* 1991;126:642–5.
10. Chou FF, Sheen-Chen SM, Lee TY. Rupture of pyogenic liver abscess. *Am J Gastroenterol.* 1995;90:767–70.