



Enfermedades Infecciosas y Microbiología Clínica

www.elsevier.es/eimc



Diagnóstico a primera vista

Infección de herida por mordedura de gato

Cat bite wound infection

Amaya Suárez-López*, Patricia Ruiz-Garbajosa y Ana María Sánchez-Díaz

Servicio de Microbiología y Parasitología, Hospital Universitario Ramón y Cajal, Madrid, España



Descripción de caso

Mujer de 47 años que acudió al servicio de urgencias refiriendo tumefacción y dolor en mano y antebrazo izquierdos en las últimas 12 h, y fiebre sin tiritona. La paciente, veterinaria de profesión, fue mordida en las 24 h previas por un gato callejero que presentaba signos de osteomielitis en su pata derecha. La paciente recibió amoxicilina/ácido clavulánico (500/125 mg/8 h) de forma profiláctica desde que fue mordida. Durante la exploración física se observó, en la extremidad superior izquierda 3 heridas puntiformes en la cara palmar, a nivel de la eminencia tenar, con signos de inflamación local. Además, se evidenció la induración de la cara interna del antebrazo, que ascendía desde la palma hasta la axila, siguiendo el recorrido del trayecto linfático.

La analítica sanguínea reveló una discreta leucocitosis (12.500 células/ μ l) y una elevación de los reactantes de fase aguda (PCR: 49,7 mg/l), sin otra anomalía en el hemograma o la bioquímica. En las radiografías de la mano no se observó ningún hallazgo significativo. Ante la sospecha de tenosinovitis, y para valorar la extensión de la lesión, se solicitó una ecografía de partes blandas en la que se identificaron signos de celulitis y una colección líquida en la eminencia tenar. Se decidió realizar un drenaje quirúrgico, hallándose 3 abscesos: el visualizado por ecografía y otros 2 de menor cuantía, en la eminencia hipotenar. La paciente presentaba fiebre y mal control del dolor, por lo que se decidió cursar el ingreso para administrar antibioterapia intravenosa con el mismo fármaco. Se remitió el material purulento drenado y hemocultivos al laboratorio de microbiología.

Diagnóstico microbiológico

El material del absceso se sembró en medios generales (agar sangre, agar chocolate, agar *Brucella* y caldo infusión cerebrocorazón [BHI]) y selectivos (agar Columbia-CNA y agar MacConkey). Se incubaron a 36 ± 1 °C en aerobiosis, atmósfera de 5% de CO₂ (agar chocolate) y en anaerobiosis (agar *Brucella*). Transcurridas

Tabla 1

Concentraciones mínimas inhibitorias (CMI) de los antibióticos ensayados

Antibiótico	CMI (mg/l)
Ampicilina	0,25
Amoxicilina/ácido clavulánico	0,25/0,12
Cefotaxima	$\leq 0,016$
Meropenem	$\leq 0,016$
Ciprofloxacino	0,064
Azitromicina	0,047
Trimetoprim-sulfametoxazol	0,50

48 h se observó crecimiento en el medio de enriquecimiento, realizándose un subcultivo en agar sangre y chocolate. A las 24 h creció en estas placas unas colonias circulares, convexas, brillantes de color amarillo-marrón opaco y de aspecto cremoso (fig. 1). En la tinción de Gram se observaron cobacilos gram-negativos grandes y pleomórficos agrupados mayoritariamente en parejas. Las pruebas de la oxidasa y catalasa fueron positivas. Estas colonias se identificaron mediante espectrometría de masas (MALDI-TOF, Bruker-Daltonics, Alemania) como *Neisseria zoodegmatis* (score = 2,4) y con menos probabilidad como *Neisseria weaveri* (1,51) y *Achromobacter insolitus* (1,32). La identificación se confirmó mediante la amplificación y secuenciación de un fragmento del gen 16s ARNr¹. La secuencia obtenida mostró una homología del 100% con *Neisseria zoodegmatis* en GenBank® (número de acceso: NR_043459, KX101082 y JN713518). Los hemocultivos y el cultivo de anaerobios fueron estériles a los 5 y 15 días de incubación, respectivamente.

El estudio de sensibilidad antibiótica se realizó mediante tiras de difusión en gradiente (E-test®, bioMérieux®). Ante la ausencia de puntos de corte específicos para esta especie, se emplearon los puntos de corte epidemiológicos (ECOFF) disponibles para bacteria del mismo género (*N. meningitidis*, *N. gonorrhoeae*; <http://mic.eucast.org/Eucast2/>), para la interpretación de los valores de CMI (tabla 1).

Evolución

La paciente evolucionó favorablemente y fue dada de alta a las 48 h. Completó el tratamiento oral con amoxicilina/ácido

* Autor para correspondencia.
Correo electrónico: amayinsl@yahoo.es (A. Suárez-López).

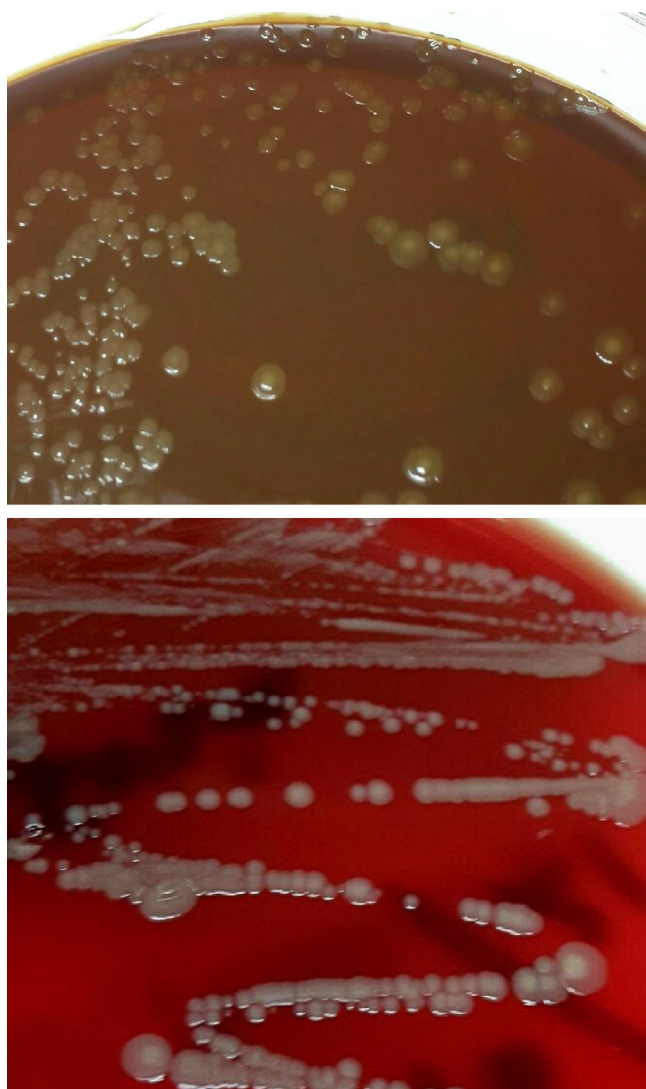


Figura 1. Colonias del cocobacilo gramnegativo crecidas en medios de agar chocolate y agar sangre procedentes del drenaje del absceso palmar por mordedura de gato. En estos medios se observa el crecimiento de colonias de color amarillo-marrón opaco, convexas, brillantes y de aspecto cremoso.

clavulánico en su domicilio, y no precisó reevaluación hospitalaria por complicaciones tales como tenosinovitis u artritis.

Comentario

De entre todas las mordeduras animales, las producidas por perros y gatos son las más frecuentes. Sin embargo, pese a ser algo menos habituales que las caninas, las mordeduras de gato se infectan con más frecuencia (30-50%) y originan un mayor número de complicaciones (artritis séptica, tenosinovitis, meningitis...). La infección de herida por mordedura animal suele tener una etiología polimicrobiana (microorganismos aerobios y anaerobios), que forman parte de la microbiota oral del animal o de la microbiota

cutánea del paciente². En las heridas por mordedura de gato puede aislarse *Pasteurella multocida* (uno de los más frecuentes), *Streptococcus* spp., *Staphylococcus* spp., *Corynebacterium* spp., junto con otras bacterias anaerobias como: *Peptostreptococcus* spp., *Prevotella* spp., *Porphyromonas* spp. o *Bacteroides* spp. entre otros. Otros menos frecuentes como *Bartonella henslae* o *Capnocytophaga canimorsus* deben contemplarse principalmente en pacientes inmunodeprimidos o con asplenia, por la gravedad del cuadro que originan³.

Las bacterias del género *Neisseria* son comensales de la mucosa bucofaríngea de perros y gatos sanos, y también pueden aislarse en las heridas por mordeduras. *N. zoodegmatidis* (antiguo grupo CDC EF-4b) se aísla principalmente de infecciones locales de heridas que pueden complicarse, y que habitualmente se infradiagnostican, al identificarse erróneamente como *Pasteurella* spp. o microbiota contaminante cutánea⁴⁻⁶. Aunque no se ha descrito como microorganismo comensal humano, se ha hallado formando parte del biopelícula subgingival en pacientes con enfermedad periodontal crónica⁷.

El tratamiento empírico con amoxicilina/ácido clavulánico es de elección para las infecciones por mordedura animal, ya que es activo frente a la mayoría de los microorganismos implicados y, además, puede emplearse en aquellos casos en los que esté indicada la profilaxis posmordedura. Es recomendable valorar, en cada caso, la necesidad de realizar un drenaje quirúrgico para favorecer la resolución del cuadro, que en pacientes inmunodeprimidos o esplenectomizados, requiere además antibioterapia intravenosa precoz e ingreso por la alta probabilidad de desembocar en una sepsis fulminante^{8,9}.

Agradecimientos

Los autores agradecen la colaboración del personal técnico L. del Pino y M.J. Yubero, para realizar este trabajo.

Bibliografía

- Rodicio M del R, Mendoza M del C. Identificación bacteriana mediante secuenciación del ARNr 16S: fundamento, metodología y aplicaciones en microbiología clínica. *Enferm Infecc Microbiol Clin.* 2004;22:238–45.
- Abrahamian FM, Goldstein EJ. Microbiology of animal bite wound infections. *Clin Microbiol Rev.* 2011;24:231–46.
- Talan DA, Citron DM, Abrahamian FM, Moran CJ, Goldstein EJ. Bacteriologic analysis of infected dog and cat bites. Emergency Medicine Animal Bite Infection Study Group. *N Engl J Med.* 1999;340:85–92.
- Heydecke A, Andersson B, Holmdahl T, Melhus A. Human wound infections caused by *Neisseria animaloris* and *Neisseria zoodegmatidis*, former CDC Group EF-4a and EF-4b. *Infect Ecol Epidemiol.* 2013;2:3.
- Vandamme P, Holmes B, Bercovier H, Coenye T. Classification of Centers for Disease Control Group Eugonic Fermenter (EF)-4a and EF-4b as *Neisseria animaloris* sp. nov. and *Neisseria zoodegmatidis* sp. nov., respectively. *Int J Syst Evol Microbiol.* 2006;56:1801–5.
- Public Health England. Identification of *Neisseria* species. UK Standards for Microbiology Investigations. ID 6. [consultado 26 Jun 2015]. Disponible en: <https://www.gov.uk/uk-standards-for-microbiology-investigations-smi-quality-and-consistency-in-clinical-laboratories>.
- Van Winkelhoff AJ, Rurenga P, Wekema-Mulder GJ, Singadji ZM, Rams TE. Non-oral gram-negative facultative rods in chronic periodontitis microbiota. *Microb Pathog.* 2016;94:117–22.
- Babovic N, Cayci C, Carlsen BT. Cat bite infections of the hand: Assessment of morbidity and predictors of severe infection. *J Hand Surg Am.* 2014;39:286–90.
- Drenjancevic IH, Ivic D, Drenjancevic D, Ivic J, Pelc B, Vukovic D. Fatal fulminant sepsis due to a cat bite in an immunocompromised patient. *Wien Klin Wochenschr.* 2008;120:504–6.