

7. Westblade LF, Shams F, Duong S, Tariq O, Bulbin A, Kliirfeld D, et al. Septic arthritis of a native knee joint due to *Corynebacterium striatum*. J Clin Microbiol. 2014;52:1786–8.
8. Vila J, Álvarez-Martínez MJ, Buesa J, Castillo J. Diagnóstico microbiológico de las infecciones gastrointestinales. Enferm Infecc Microbiol Clin. 2009;27:406–11. Disponible en: <http://linkinghub.elsevier.com/retrieve/pii/S0213005X09001621>
9. Saito S, Kawamura I, Tsukahara M, Uemura K, Ohkusu K, Kurai H. Cellulitis and bacteremia due to *Corynebacterium striatum* identified by matrix-assisted laser desorption ionization-time of flight mass spectrometry. Intern Med. 2016;55:2015–7.
10. Campanile F, Carretto E, Barbarini D, Grigis A, Falcone M, Goglio A, et al. Clonal multidrug-resistant *Corynebacterium striatum* strains Italy. Emerg Infect Dis. 2009;15:75–8.

Marta Fernández-Esgueva^{a,*}, Nuria Pérez-Jimeno^b,
 Víctor Roda-Rojo^b e Isabel Ferrer-Cerón^a

^a Servicio de Microbiología Clínica y Parasitología, Hospital Universitario Miguel Servet, Zaragoza, España

^b Servicio de Cirugía Ortopédica y Traumatología, Hospital Universitario Miguel Servet, Zaragoza, España

* Autor para correspondencia.

Correo electrónico: martafdzeg@hotmail.com
 (M. Fernández-Esgueva).

<https://doi.org/10.1016/j.eimc.2018.05.007>

0213-005X/

© 2018 Elsevier España, S.L.U. y Sociedad Española de Enfermedades Infecciosas y Microbiología Clínica. Todos los derechos reservados.

Lesión cutánea y linfangitis en paciente inmunocompetente



Skin lesion and lymphangitis in an immunocompetent patient

Paciente de 42 años, sin antecedentes médicos de interés que acude al hospital por presentar una lesión cutánea en la extremidad inferior izquierda y sensación distérmica. Refiere la aparición, 2 meses antes, de una placa eritematodescamativa no pruriginosa en la rodilla izquierda. En la exploración se observa una placa redondeada de bordes descamativos sobreinfectada en la cara lateral de la rodilla izquierda con varios puntos abscesificados, así como signos de celulitis y linfangitis en el muslo (fig. 1). Presenta varias adenopatías duras, móviles y dolorosas en la región inguinal izquierda. El paciente vive en el campo en contacto con vacas, cabras y caballos, y refiere una caída de un caballo sobre unas zarzas. Tras pautar tratamiento iv con amoxicilina-clavulánico, el paciente ingresa en la unidad de enfermedades infecciosas, donde se plantea el diagnóstico diferencial de infección por micobacterias vs. nocardiosis y se realiza una biopsia de la lesión para su estudio histológico y microbiológico. Asimismo, en la zona pretibial derecha se aprecia una

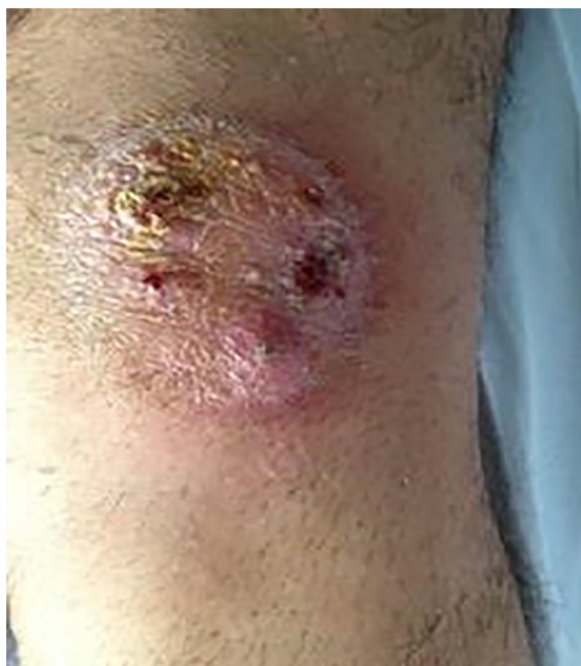

Figura 1. Lesión de bordes descamativos y sobreinfección en la rodilla izquierda.

pequeña lesión eritematodescamativa sin datos de sobreinfección. Tras 48 h de ingreso el paciente es dado de alta con amoxicilina-clavulánico y cotrimoxazol.

Evolución

En los cultivos de exudado, absceso y biopsia de la lesión de la rodilla se observa a los 7-10 días de incubación el crecimiento puro de un hongo filamentososo que forma colonias cremosas cerebriformes en medio de agar chocolate y agar sangre a 37 °C (fig. 2), por lo que se suspende el tratamiento antibiótico y se pauta tratamiento con terbinafina oral. Días más tarde se observa crecimiento en medio de Sabouraud con cloranfenicol y gentamicina a 30 °C. En el examen microscópico se observan hifas en candelabro, ausencia de macroconidias y microconidias, y la presencia de cadenas largas de clamidoconidias compactadas sugestivas de *Trichophyton verrucosum* (fig. 3). El estudio histológico demuestra un proceso inflamatorio en la dermis con destrucción folicular y presencia de estructuras redondeadas PAS positivas, compatible con granuloma de Majocchi. Después de 6 semanas de tratamiento, la lesión de la tibia derecha progresa hacia un cuadro de celulitis con pequeñas lesiones pustulosas y signos de linfangitis. En el cultivo de una de las lesiones se aísla de nuevo *T. verrucosum*, cuya identificación se confirma mediante la secuenciación de la región ITS del ARNr. Finalmente, tras 12 semanas de tratamiento con terbinafina 250 mg/d, la totalidad de las lesiones desaparece y el paciente es dado de alta sin alteraciones en los controles analíticos.

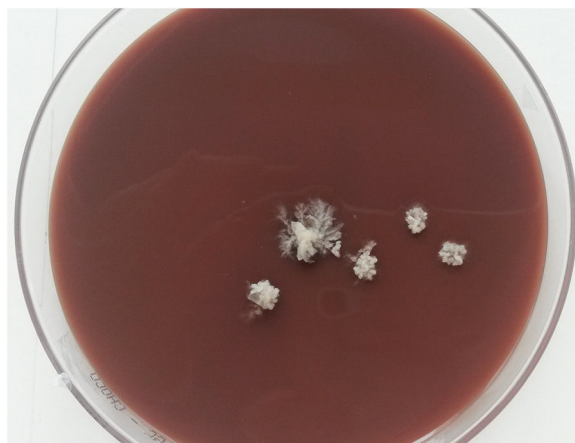

Figura 2. Colonias cerebriformes de *T. verrucosum* en agar chocolate tras 10 días de incubación a 37 °C.

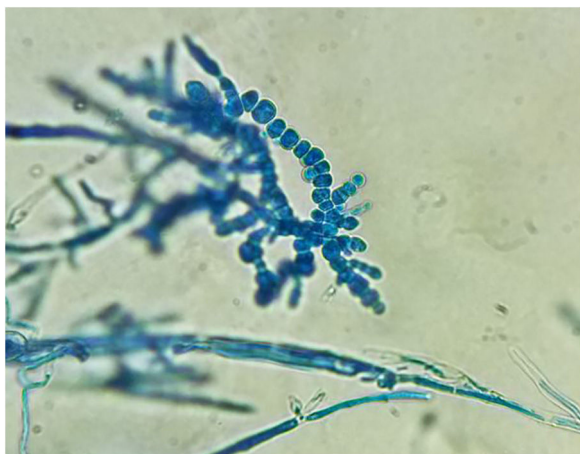


Figura 3. Cadenas de clamidoconidias características de *T. verrucosum* en el examen microscópico con azul de lactofenol ($\times 40$).

Comentario

Trichophyton verrucosum es un hongo dermatofito zoófilo de distribución cosmopolita que causa tiñas inflamatorias a través de la exposición directa o indirecta con ganado bovino y menos frecuentemente con otros animales. La prevalencia de la infección en humanos es muy variable según el área geográfica estudiada^{1,2}, y se ha relacionado con las diferentes prácticas de ordeño, humedad, las condiciones higiénicas o los programas de vacunación animal de la zona. Las formas de presentación clínica más frecuentes son *tinea corporis*, *tinea capitis* y *tinea barbae* (kerion)^{3,4}. El granuloma de Majocchi es una forma de dermatofitosis en la que el hongo invade la dermis y destruye el folículo piloso. Es muy poco frecuente, y generalmente se observa en pacientes con traumatismos o con factores de inmunodepresión, pudiendo en estos casos diseminarse vía linfática, vascular o por contigüidad^{5–8}. El diagnóstico diferencial de este cuadro clínico incluye la infección por *Nocardia* spp., micobacterias atípicas u otras micosis, especialmente en pacientes con lesiones en las extremidades y que desarrollan actividades en el medio rural. El diagnóstico definitivo se ve condicionado por los requerimientos del hongo, ya que la temperatura óptima de crecimiento es 37 °C, y necesita medios enriquecidos con tiamina o inositol, por lo que el crecimiento es lento y no es infrecuente detectarlo en medios bacteriológicos como agar sangre, chocolate o BHI⁹. Los antifúngicos más utilizados para el tratamiento de estas formas severas de dermatofitosis son terbinafina y triazoles, y la duración del tratamiento está condicionada por la respuesta clínica y los factores del huésped^{6,10}.

Como conclusión, presentamos un caso infrecuente de dermatofitosis invasiva por *T. verrucosum* en un paciente inmunocompetente, probablemente adquirida a través del contacto directo con algún animal enfermo o por esporas presentes en el suelo o fómites. La reacción inflamatoria en las micosis producidas por *T. verrucosum*, y la dificultad del hongo para recuperarse en medios de cultivo micológicos pueden contribuir a retrasar el diagnóstico de esta entidad.

Bibliografía

- Seebacher C, Bouchara JP, Mignon B. Updates on the epidemiology of dermatophyte infections. *Mycopathologia*. 2008;16:335–52.
- Chadeganipour M, Mohammadi R, Shadzi S. A 10-year study of dermatophytoses in Isfahan, Iran. *J Clin Lab Anal*. 2016;30:103–7.
- Courtellemont L, Chevrier S, Degeilh B, Belaz S, Gangneux JP, Robert-Gangneux R. Epidemiology of *Trichophyton verrucosum* infection in Rennes University Hospital, France: A 12-year retrospective study. *Med Mycol*. 2017;55:720–4.
- Néji S, Makni F, Cheikrouhou F, Sellami H, Trabelsi H, Marrakchi S, et al. Les dermatomycoses à *Trichophyton verrucosum* à Sfax-Tunisie. *J Mycol Med*. 2011;21:198–201.
- Boral H, Durdu M, Ilkit M. Majocchi's granuloma: Current perspectives. *Infect Drug Resist*. 2018;11:751–60.
- Rouzaud C, Hay R, Chosidow O, Dupin N, Puel A, Lortholary O, et al. Severe dermatophytosis and acquired or innate immunodeficiency: A review. *J Fungi*. 2016;2, <http://dx.doi.org/10.3390/jof2010004>.
- Lestringant GG, Lindley SK, Hillsdon-Smith J, Bouix G. Deep dermatophytosis to *Trichophyton rubrum* and *T. verrucosum* in an immunosuppressed patient. *Int J Dermatol*. 1988;27:707–9.
- Tejasvi T, Sharma VK, Sethuraman G, Singh MK, Xess I. Invasive dermatophytosis with lymph node involvement in an immunocompetent patient. *Clin Exp Dermatol*. 2005;30:506–8.
- Borman AM, Summerbell RC. *Trichophyton*, *Microsporum*, *Epidermophyton*, and agents of superficial mycoses. En: Jorgensen JH, Pfaller MA, editors. *Manual of Clinical Microbiology*. Washington: 2015. p. 2128–2152.
- Rouzaud C, Chosidow O, Brocard A, Fraitag S, Scemla A, Anglicheau D, et al. French Mycoses Study Group. Severe dermatophytosis in solid organ transplant recipients: a French retrospective series and literature review. *Transpl Infect Dis*. 2018;20, <http://dx.doi.org/10.1111/tid.12799>.

Leyre López-Soria^{a,*}, Koldo Aguirrebengoa Ibarguren^b, Juan Antonio Ratón Nieto^c y José Luis Barrios Andrés^a

^a Servicio de Microbiología, Hospital Universitario Cruces, Barakaldo, Vizcaya, España

^b Unidad de Enfermedades Infecciosas, Hospital Universitario Cruces, Barakaldo, Vizcaya, España

^c Servicio de Dermatología, Hospital Universitario Cruces, Barakaldo, Vizcaya, España

* Autor para correspondencia.

Correo electrónico: Leyremonica.lopezsoria@osakidetza.eus (L. López-Soria).

<https://doi.org/10.1016/j.eimc.2018.12.012>

0213-005X/

Publicado por Elsevier España, S.L.U.