




# Enfermedades Infecciosas y Microbiología Clínica

www.elsevier.es/eimc



Scientific letter

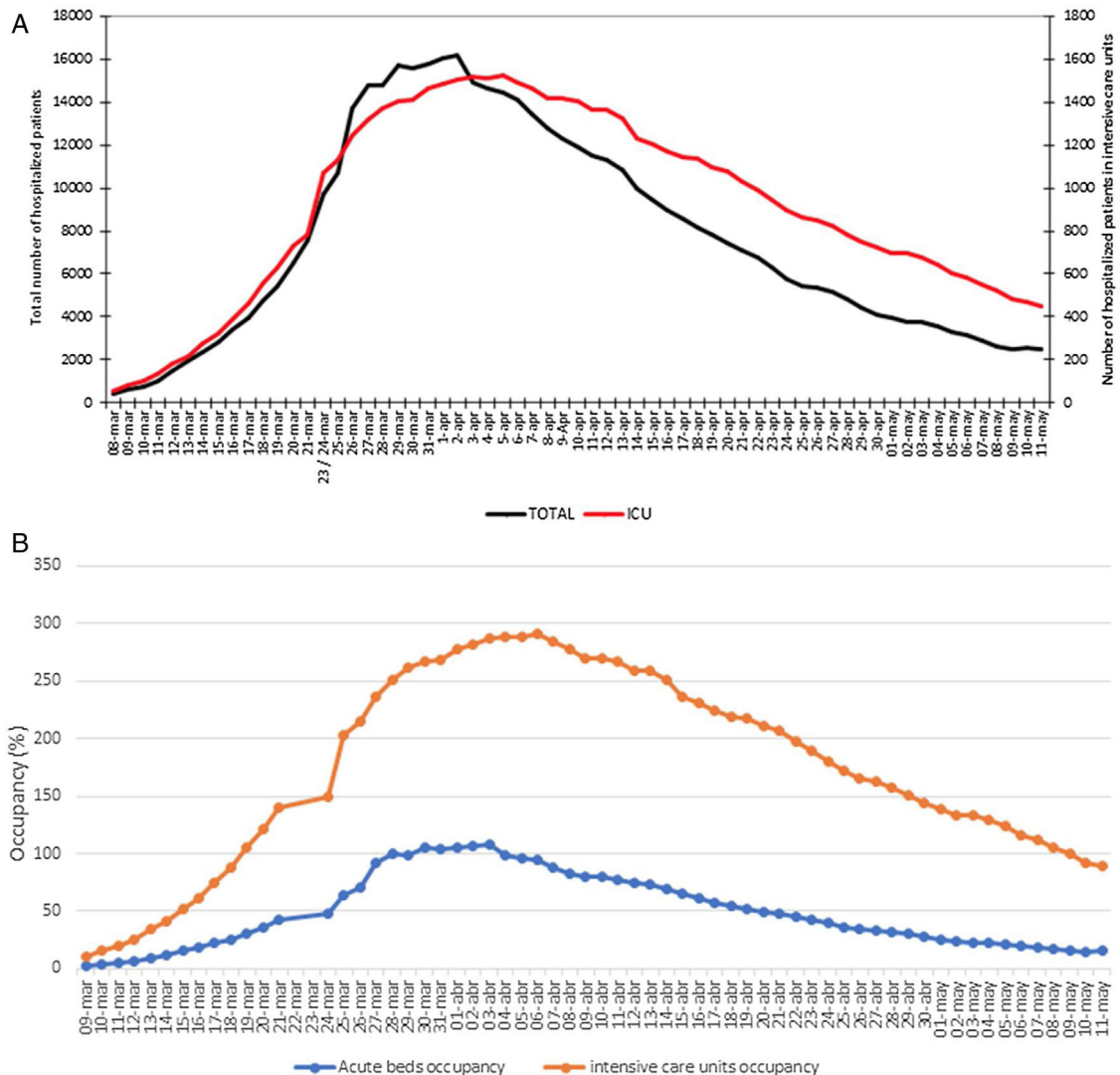
**Impact of COVID-19 on Madrid hospital system**



**Impacto de COVID-19 en el sistema hospitalario de Madrid**

The COVID-19 epidemic in Spain has had its highest incidence on the Madrid Autonomous Region (population 6.5 million) where the first case was diagnosed on February 25<sup>th</sup>, 2020. Since then, 64,787 COVID-19 cases have been notified in the Madrid region (almost one third of all cases in Spain) of which 41,559 have been hospitalized as of May 10<sup>th</sup>, 2020.<sup>1</sup>

On March 8<sup>th</sup> we, a group of clinicians working in Infectious Diseases and Internal Medicine Departments of 28 public and 14 private hospitals (list of group members and hospitals appear in the appendix) in Madrid, started to collect and share daily numbers of hospitalized adult COVID-19 cases. Our group includes all the public hospitals and half of the private hospitals in Madrid.<sup>2</sup> Before the COVID-19 epidemic, these 42 hospitals had a total of 13,482 acute care (range 63–1238) and 522 intensive care unit (ICU) beds (range 0–34). Since March 30<sup>th</sup> we also collected number of hospitalizations in the IFEMA conference center that was opened as a temporary hospital on March 26<sup>th</sup> and closed on May 1<sup>st</sup>.



**Fig. 1.** COVID-19 adult patients hospitalized in the Madrid autonomous region. (a) Total number of hospitalized adult patients and number of hospitalized patients in ICU beds. (b) Daily occupancy percentage of acute care and ICU beds by COVID-19 patients.

Total number of hospitalized COVID-19 patients reached a maximum of 16,174 on April 2<sup>nd</sup>, 2020. Number of patients in ICU beds reached a maximum of 1520 on April 5<sup>th</sup> (Fig. 1a). Occupancy by COVID-19 cases (not counting IFEMA temporary hospital beds) of acute care hospital beds reached 100% by March 28<sup>th</sup> and 105% on April 6<sup>th</sup> because additional beds were placed in improvised wards areas such as physical therapy gyms, corridors, libraries and tents outside the main hospitals. ICU beds occupancy reached almost 300% on April 6<sup>th</sup> (Fig. 1b). To deal with the enormous surge of cases needing critical care, postanesthesia care units, pediatric ICUs and cardiac/coronary care units were repurposed for COVID-19 adult patients and makeshift ICUs were placed in operating rooms and intermediate respiratory care units. From March 28<sup>th</sup> to April 7<sup>th</sup> the COVID-19 case load interrupted almost all non-COVID surgical and medical hospital activities.

Our numbers dramatically show how the COVID-19 outbreak can collapse hospital systems in developed countries. We agree with Ed Yong who recently wrote “The precise magnitude of the virus’s fatality rate is a matter of academic debate. The reality of what it can do to hospitals is not”.<sup>3</sup> We need to learn from this devastating experiences and prepare to stop future outbreaks long before they reach the magnitude achieved by the COVID-19 epidemic in Madrid

## Appendix A. Supplementary data

Supplementary data associated with this article can be found, in the online version, at [doi:10.1016/j.eimc.2020.06.005](https://doi.org/10.1016/j.eimc.2020.06.005).

## Sacroileítis infecciosa por *Bartonella henselae* en adulto inmunocompetente: un caso inusual



### Infectious sacroiliitis caused by *Bartonella henselae* in an immunocompetent adult: an unusual case

La enfermedad por arañazo de gato (EAG) es la manifestación más frecuente en el humano producida por *Bartonella henselae* (Bh)<sup>1</sup>. En adultos existen cuadros atípicos con compromiso extranodal, como el musculoesquelético<sup>2–4</sup>. A continuación se presenta el primer caso de una paciente adulta con sacroileítis secundaria a infección por Bh, sitio no descrito previamente en la literatura. Mujer de 57 años, con antecedente de hipertensión arterial controlada, ama de casa, cuya vecina domestica gatos, presentó caída a nivel con golpe en cadera derecha, sin evidencia de fractura clínica ni radiográfica. Evoluciona favorablemente con disminución progresiva del dolor local. Posteriormente a las 2 semanas presentó tos productiva con expectoración mucopurulenta y sensación febril no cuantificada, agregándose dolor en glúteo derecho, irradiado hacia la rodilla asociado a leve impotencia funcional. Sin otros síntomas. Al ingreso, taquicárdica, normotensa, afebril con 4l/min de oxígeno por bigotera para saturar al 91%. Al examen físico con roncus difusos en ambos campos pulmonares, sensibilidad en hipocondrio derecho e izquierdo y dolor a la palpación profunda del glúteo derecho. Al laboratorio: hemoglobina 15,8 g/dl, plaquetas 130.000 µl, leucocitos 10.510 µl de predominio neutrofilico, PCR 303 mg/l (valor normal: < 5), bilirrubina total 5,89 mg/dl, bilirrubina directa 1,94 mg/dl, GOT 84 U/l, GPT 82 U/l, GGT 133 U/l y FA 195 U/l. La radiografía de tórax mostró una condensación basal derecha. La ecografía abdominal evidenció vía biliar fina y esplenomegalia.

Se hospitalizó con diagnóstico de neumonía basal derecha e inició tratamiento empírico con ceftriaxona 2 g/día y claritromicina 500 mg/cada 12 h. Tras completar 10 días de antibioterapia,

## References

- Update number 101. COVID-19. 2020/05/10. Available from: [https://www.mscbs.gob.es/profesionales/saludPublica/ccayes/alertasActual/nCov-China/documentos/Actualizacion\\_101\\_COVID-19.pdf](https://www.mscbs.gob.es/profesionales/saludPublica/ccayes/alertasActual/nCov-China/documentos/Actualizacion_101_COVID-19.pdf) [accessed 13.05.20].
- Hospital Catalog. Madrid Autonomous Region. Available from: <http://catalogohospitales.sanidadmadrid.org> [accessed 13.05.20].
- Why the coronavirus is so confusing. Yong, editor. The Atlantic. Available from: [https://www.theatlantic.com/health/archive/2020/04/pandemic-confusing-uncertainty/610819/?utm\\_source=pocket&utm\\_medium=email&utm\\_campaign=pockethits](https://www.theatlantic.com/health/archive/2020/04/pandemic-confusing-uncertainty/610819/?utm_source=pocket&utm_medium=email&utm_campaign=pockethits) [accessed 13.05.20].

Emilia Condes<sup>a,\*</sup>, Jose Ramón Arribas<sup>b,\*</sup>,  
COVID19 MADRID-S.P.P.M. group<sup>1</sup>

<sup>a</sup> Universidad Europea, Madrid, Spain

<sup>b</sup> Hospital La Paz, Madrid, Spain

\* Corresponding authors.

E-mail addresses: [emilia.condes@universidadeuropea.es](mailto:emilia.condes@universidadeuropea.es) (E. Condes), [joser.arribas@salud.madrid.org](mailto:joser.arribas@salud.madrid.org) (J.R. Arribas).

<sup>1</sup> The members of the COVID19 MADRID-S.P.P.M. group is as supplementary material in Appendix A.

<https://doi.org/10.1016/j.eimc.2020.06.005>

0213-005X/ © 2020 Elsevier España, S.L.U. and Sociedad Española de Enfermedades Infecciosas y Microbiología Clínica. All rights reserved.

la paciente evolucionó favorablemente respecto a lo respiratorio y con normalización de las pruebas hepáticas, cuya elevación se interpretó en contexto de sepsis. Sin embargo, persistió con fiebre intermitente y parámetros inflamatorios elevados, aumentando dolor e impotencia funcional de cadera derecha. Se amplió estudio con ELISA VIH, hemocultivos, urocultivo, cultivo de expectoración con tinción de Kinyoun, baciloscopias y cultivo de Koch, todos negativos. La tomografía computarizada de abdomen y pelvis mostró hallazgos compatibles con sacroileítis derecha con resorción ósea focal, esplenomegalia, sin adenopatías lumboaórticas ni ilíacas. Cintigrama óseo no evidenció otros focos de hipercaptación. Sin elementos clínicos para etiología inflamatoria no infecciosa, se inició tratamiento empírico con piperacilina-tazobactam y vancomicina. Evaluado por traumatología, se desestimó punción articular o cirugía. Tras 24 días de tratamiento la paciente evoluciona con menor dolor glúteo, afebril, PCR normalizada y VSG en 48 mm/h. Se decide alta, con la indicación de continuar el tratamiento antibiótico de manera domiciliaria con cotrimoxazol fuerte empírico, cubriendo microorganismos típicos de foco óseo y con seguimiento estricto por equipo de medicina interna ambulatoria. Dos semanas después, se rescata IgG Bh positiva en títulos mayores a 1:1.024. Se ajusta terapia a doxiciclina 100 mg/cada 12 h, completando 4 meses, evolucionando asintomática.

Se ha descrito que hasta un 10% de los pacientes con EAG cursan con una presentación atípica como neurorretinitis, encefalitis, eritema nudoso, hepatitis, nódulos pulmonares y compromiso musculoesquelético, entre otros<sup>1–3</sup>. Hemos descrito el caso de una paciente en que la única manifestación clínica de la infección por Bh fue la sacroileítis. Con relación a las manifestaciones musculoesqueléticas (MME), existen pocos trabajos publicados en la literatura que describan su frecuencia. En uno de ellos, se analizaron 913 sujetos diagnosticados de EAG entre los años 1991 y 2002. Un 10,5% presentó alguna MME: 5,8% tuvieron mialgias y 5,5% artralgias/artritis<sup>2</sup>. Las articulaciones afectadas con mayor frecuen-