

Con el diagnóstico inicial de COVID-19, el paciente presentó un empeoramiento clínico y analítico, con tendencia a la hipotensión arterial y vómitos. En este sentido, fue de vital importancia no olvidar que, aún con un diagnóstico de COVID-19 y compatibilidad clínica y radiológica, el paciente procedía de área endémica de malaria. Además, nos encontrábamos ante un síndrome febril al regreso de un país tropical al que se añadía anemia, hiperbilirrubinemia y trombocitopenia.

Se realizó de forma urgente una inmunocromatografía rápida (Malaria Ag Pf/Pan, Standard Diagnostics, Inc.<sup>®</sup>) con resultado positivo para la detección del antígeno de *Plasmodium falciparum* y antígeno común. Acto seguido se realizó frotis de sangre periférica con identificación de parásitos intraeritrocitarios tipo *Plasmodium falciparum* de doble anillo y localización excéntrica-parasitación múltiple en un porcentaje del 4,5%.

Tras valoración inicial por la unidad de cuidados intensivos, reuniendo criterios de gravedad clínicos (postración e hiperbilirrubinemia), y parasitológicos (parasitemia >4% en semi-inmune), finalmente recibió tratamiento con dihidroartemisinina/piperquina ajustado a peso durante 3 días con muy buena tolerancia<sup>9,10</sup>. En el frotis de control a las 24h se objetivó un descenso de la parasitemia inferior al 1% y al fin del tratamiento no se visualizaba parasitemia. La mejoría clínica progresiva se acompañó de una resolución sintomática.

En cuanto a COVID-19, el paciente permaneció asintomático con resolución clínica y radiológica sin precisar oxigenoterapia suplementaria ni otro tratamiento sintomático. Se realizaron determinaciones serológicas SARS-CoV-2 mediante ELISA y CLIA con seroconversión en el decimoprimer día desde la primera determinación PCR SARS-CoV-2 en exudado nasofaríngeo, la cual persistía positiva al alta. Desconocemos la influencia de SARS-CoV-2 en la evolución de la malaria grave, así como la posible influencia del tratamiento antipalúdico con derivado de la artemisinina que recibió el paciente. Gendrot et al.<sup>11</sup>, tras comprobar actividad *in vitro*, proponen la utilidad de las combinaciones antimaláricas con alta concentración en parénquima pulmonar como terapias prospectivas en COVID-19<sup>11</sup>. Hipótesis que precisará de futuros estudios de investigación que aborden esta cuestión dada la ausente casuística comunicada de coinfección SARS-CoV-2 y *Plasmodium falciparum* en la literatura.

No debemos bajar la guardia en la asistencia de la enfermedad importada, aún en tiempos de pandemia, pues una actuación rápida y un diagnóstico precoz es vital ante una urgencia médica como es la malaria.

## Bibliografía

1. Gascón J, Corachán M. Fiebre en el viajero internacional. *Medicina Integral*. 2001;37:354-6.

2. Wilson ME, Weld LH, Boggild A, Keystone JS, Kain KC, von Sonnenburg F, et al. Fever in returned travelers: Results from the GeoSentinel Surveillance Network. *Clin Infect Dis*. 2007;44:1560-8, <http://dx.doi.org/10.1086/518173>.
3. Freedman DO, Weld LH, Kozarsky PE, Fisk T, Robins R, von Sonnenburg F, et al. Spectrum of disease and relationship to place of exposure in ill returned travelers. *N Engl J Med*. 2006;354:119-30.
4. Hill DR. The burden of illness in international travelers. *N Engl J Med*. 2006;354:115-7.
5. Wilson ME. The traveller and emerging infections: Sentinel, courier, transmitter. *J Appl Microbiol*. 2003;94 Suppl:1S-15.
6. World Health Organization 2019. World malaria report 2019. 2019. ISBN 978-92-4-156572-1; [consultado 18 Oct 2020] Disponible en: <https://www.who.int/publications/i/item/9789241565721>.
7. Tatem AJ, Jia P, Ordanovich D, Falkner M, Huang Z, Howes R, et al. The geography of imported malaria to non-endemic countries: A meta-analysis of nationally reported statistics. *Lancet Infect Dis*. 2017;17:98-107, [http://dx.doi.org/10.1016/S1473-3099\(16\)30326-7](http://dx.doi.org/10.1016/S1473-3099(16)30326-7).
8. Mischlinger J, Rönberg C, Álvarez-Martínez MJ, Bühler S, Paul M, Schlegelhauf P, et al. Imported Malaria in Countries where Malaria is Not Endemic: A Comparison of semi-immune and Nonimmune Travelers. *Clin Microbiol Rev*. 2020;33:e00104-9, <http://dx.doi.org/10.1128/CMR.00104-109>.
9. Muñoz J, Rojo-Marcos G, Ramírez-Olivencia G, Salas-Coronas J, Treviño B, Pérez Arellano JL, et al., Diagnóstico y tratamiento de la malaria importada en España: recomendaciones del Grupo de Trabajo de Malaria de la Sociedad Española de Medicina Tropical y Salud Internacional (SEMTSI). Diagnosis and treatment of imported malaria in Spain: Recommendations from the Malaria Working Group of the Spanish Society of Tropical Medicine and International Health (SEMTSI). *Enferm Infecc Microbiol Clin*. 2015;33:e1-13, <http://dx.doi.org/10.1016/j.eimc.2013.12.014> [Article in Spanish].
10. Rojo-Marcos G, Cuadros-González J. Malaria y protozoos intestinales. *Enferm Infecc Microbiol Clin*. 2016;34:191-204, <http://dx.doi.org/10.1016/j.eimc.2015.12.009>.
11. Gendrot M, Duflot I, Boxberger M, Delandre O, Jardot P, le Bideau M, et al. Antimalarial artemisinin-based combination therapies (ACT) and COVID-19 in Africa: In vitro inhibition of SARS-CoV-2 replication by mefloquine-artesunate. *Int J Infect Dis*. 2020;99:437-40, <http://dx.doi.org/10.1016/j.ijid.2020.08.032>.

Sergio Ferra Murcia<sup>a,\*</sup>, Bárbara Hernández Sierra<sup>b</sup>,  
Esteban Alessandro Vogt Sánchez<sup>b</sup>  
y Antonio Ramón Collado Romacho<sup>a</sup>

<sup>a</sup> Unidad de Enfermedades Infecciosas, Servicio Medicina Interna, Hospital Universitario Torrecárdenas, Almería, España

<sup>b</sup> Servicio de Medicina Interna, Hospital Universitario Torrecárdenas, Almería, España

\* Autor para correspondencia.

Correo electrónico: [sergio.ferra.sspa@juntadeandalucia.es](mailto:sergio.ferra.sspa@juntadeandalucia.es)  
(S. Ferra Murcia).

<https://doi.org/10.1016/j.eimc.2020.10.013>

0213-005X/ © 2020 Sociedad Española de Enfermedades Infecciosas y Microbiología Clínica. Publicado por Elsevier España, S.L.U. Todos los derechos reservados.

## Eosinofilia y dolor abdominal tras una neumonía grave por enfermedad por coronavirus 19



### *Eosinophilia and abdominal pain after severe pneumonia due to COVID 19*

En el contexto de la pandemia por enfermedad por coronavirus 19 (COVID-19) se está utilizando frecuentemente tratamientos inmunosupresores. Estos tratamientos pueden predisponer a la reactivación de infecciones que permanecían asintomáticas.

Presentamos el caso de un varón de 70 años que acudió a un hospital de tercer nivel de la Comunidad de Madrid en abril de

2020 en el contexto de pandemia por SARS-CoV2. Como único antecedente médico el paciente era hipertenso en tratamiento con losartán-hidroclorotiazida. El paciente era de origen ecuatoriano, residente en Madrid desde 2008, volviendo a su país una única vez de visita en 2016. Concretamente el paciente residió en el área rural en Guayaquil, durante la infancia realizó tareas agrarias y frecuentemente caminaba descalzo. Posteriormente trabajó como chapista en una fábrica de coches, profesión que mantiene en la actualidad en España. Acudió al hospital por presentar tos seca, febrícula, disnea y dolor torácico. En la exploración física presentaba crepitantes secos hasta campos medios, constantes: FR: 34 rpm, SatO<sub>2</sub> basal: 92%. Se solicitó analítica en la que destacó: elevación de transaminasas, leucocitos 8.690/ $\mu$ l, neutrófilos 7.680/ $\mu$ l (88,4%), linfocitos

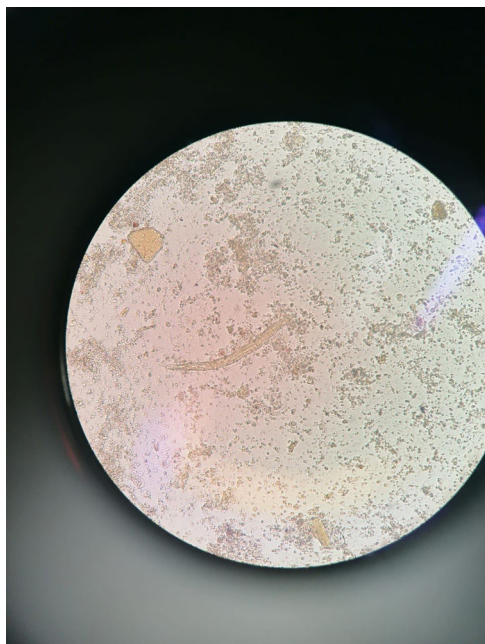


Figura 1. Larva de *Strongyloides* en fresco de heces.

590/ $\mu\text{l}$  (6,8%), monocitos 360/ $\mu\text{l}$  (4,1%), eosinófilos 10/ $\mu\text{l}$  (0,1%), basófilos 10/ $\mu\text{l}$  (0,1%), hemoglobina 16 g/dl, plaquetas 244.000/ $\mu\text{l}$ . En la radiografía se confirmó la presencia de neumonía y la PCR en el exudado nasofaríngeo resultó positiva para SARS-CoV2. Los primeros 3 días de ingreso presentó empeoramiento respiratorio desarrollando síndrome de distrés respiratorio del adulto, por lo que se inició tratamiento con bolos de 250 mg de metilprednisolona durante 5 días, se administró tocilizumab los días 6.º y 13.º de ingreso y anakinra entre los días 10.º-13.º y 19.º-24.º. Tras la mejoría clínica se redujo la dosis de corticoides progresivamente, completando un mes de tratamiento. Durante el ingreso mantuvo un recuento de eosinófilos normal. Se solicitó Quantiferon, siendo el resultado negativo y serologías de VIH, sífilis, hepatitis B y C, *Leishmania* y *Trypanosoma cruzi* todas ellas negativas. También se solicitó serología para *Strongyloides stercoralis*, pero la prueba no estaba disponible temporalmente.

Al mes tras el alta el paciente comenzó con dolor abdominal epigástrico, sin náuseas, vómitos, diarrea, fiebre, prurito cutáneo, ni pérdida de peso o apetito. La sintomatología respiratoria se había resuelto. La radiografía de tórax mostró resolución de la neumonía. Se solicitó analítica con la siguiente fórmula leucocitaria: leucocitos 23.170/ $\mu\text{l}$ , neutrófilos 3.000/ $\mu\text{l}$  (12,7%), linfocitos 5.900/ $\mu\text{l}$  (25,3%), monocitos 900/ $\mu\text{l}$  (3,9%), eosinófilos 13.300/ $\mu\text{l}$  (57,3%), basófilos 200/ $\mu\text{l}$  (0,8%). Se solicitaron de nuevo las serologías, siendo todas ellas negativas, salvo la de *Strongyloides* que fue positiva. En el fresco de heces se confirmó la presencia de larvas de *Strongyloides* sp. (fig. 1). Ante el diagnóstico el paciente recibió albendazol 400 mg/12 horas durante 3 días, con resolución de los síntomas digestivos. A las semanas se realizó control analítico, con mejoría de la eosinofilia; no obstante, ante la persistencia de la misma, se solicitó de nuevo muestras de heces, donde se observaron otra vez larvas de *Strongyloides* sp.. Dado el fracaso del tratamiento se instauró tratamiento con ivermectina con resolución del cuadro.

El diagnóstico de estrogiloidosis se establece por la visualización de las larvas de *Strongyloides*. Esta infección es frecuentemente infradiagnosticada debido a la baja sensibilidad de las técnicas diagnósticas, no obstante, la serología es suficiente para la exclusión del diagnóstico<sup>1</sup>. Aunque en nuestro medio generalmente se trata de casos importados, también existe transmisión endémica en España<sup>2</sup>. La mayoría de los casos importados provienen

de Suramérica<sup>3</sup>, siendo Ecuador uno de los países con mayor prevalencia<sup>4</sup>.

El *Strongyloides* es el único nemátodo que es capaz de producir autoinfección en el hospedador, lo que origina parasitación crónica durante décadas<sup>5</sup>. En los pacientes inmunocompetentes la infección es asintomática frecuentemente<sup>5</sup>. Más del 80% de los pacientes con estrogiloidosis importada presentan eosinofilia como única manifestación. Desde este punto de vista, la presencia de eosinofilia en un paciente procedente de Suramérica nos debe hacer sospechar, entre otros posibles diagnósticos, la infección por *Strongyloides*<sup>3</sup>.

Cuando existe desarrollo de síntomas aparece dolor epigástrico, lesiones cutáneas y/o eosinofilia<sup>6</sup>. En los pacientes inmunodeprimidos puede producir un síndrome de hiperinfestación con afectación de múltiples órganos y mortalidad elevada<sup>1</sup>. La administración de glucocorticoides y otros inmunosupresores es factor de riesgo para el desarrollo de síntomas<sup>6-7</sup>. El tratamiento de elección<sup>8</sup> es la ivermectina (accesible a través de medicación extranjera), siendo una alternativa menos eficaz el albendazol (accesible en farmacia convencional). Dadas las circunstancias excepcionales, en nuestro caso se optó como primera medida terapéutica por el albendazol, dada la facilidad de adquisición por parte del paciente.

Nuestro paciente presentó una reactivación de *Strongyloides* sp. probablemente en relación a la administración prolongada de corticoides. En los cuadros de neumonía grave por COVID-19 se están utilizando además otros fármacos inmunosupresores, como tocilizumab o anakinra, lo que se ha relacionado con un aumento del riesgo de infecciones oportunistas<sup>9</sup>. De forma general se recomienda el estudio y erradicación parasitaria en aquellos pacientes con antecedentes de residencia o viajes a zonas endémicas<sup>10</sup>. Además, se debe hacer despistaje de infecciones latentes (tuberculosis, hepatitis B) en caso de administración de tratamientos inmunosupresores<sup>11</sup>. Las guías de trasplante de órgano<sup>12</sup> incluyen el estudio de infecciones parasitarias en pacientes procedentes de áreas endémicas. Por todo ello, en este contexto de pandemia, a los pacientes que se les va a someter a inmunosupresión sería interesante realizarles despistaje de infecciones latentes<sup>13</sup>.

### Conflicto de intereses

Los autores declaran no tener conflictos de intereses ni haber recibido financiación para la realización de este trabajo.

### Bibliografía

1. Álvarez-Martínez MJ, Belhassen-García M, Flores-Chavez MD, Pérez de Ayala A, Sulleiro E. Diagnóstico de parasitosis importadas en España. En: Cercenado Mansilla E, Cantón Moreno R, editores. Álvarez-Martínez M, coord. Procedimientos en microbiología clínica. Sociedad Española de Enfermedades Infecciosas y Microbiología Clínica (SEIMC); 2020. p. 2020.
2. Barroso M, Salvador F, Sánchez-Montalva A, Bosch-Nicolau P, Molina I. *Strongyloides stercoralis* infection: A systematic review of endemic cases in Spain. PLoS Negl Trop Dis. 2019;13:e0007230. <https://doi.org/10.1371/journal.pntd.0007230>.
3. Salvador F, Treviño B, Chamorro-Tojeiro S, Sánchez-Montalvá A, Herrero-Martínez JM, et al. Imported strongyloidiasis: Data from 1245 cases registered in the +REDIVI Spanish Collaborative Network (2009-2017). PLoS Negl Trop Dis. 2019;13:e0007399. doi: 10.1371/journal.pntd.0007399.
4. Buonfrate D, Mena MA, Angheben A, Requena-Mendez A, Muñoz J, Gobbi F, et al. COHEMI Project Study Group. Prevalence of strongyloidiasis in Latin America: A systematic review of the literatura. Epidemiol Infect. 2015;143:452-60. <http://dx.doi.org/10.1017/S0950268814001563>.
5. Greaves D, Coggle S, Pollard C, Aliyu SH, Moore EM. *Strongyloides stercoralis* infection. BMJ. 2013;347:f4610.
6. Keiser PB, Nutman TB. *Strongyloides stercoralis* in the immunocompromised population. Clin Microbiol Rev. 2004;17:208-17.
7. Fardet L, Génereau T, Poirot JL, Guidet B, Kettaneh A, Cabane J. Severe strongyloidiasis in corticosteroid-treated patients: Case series and literature review. J Infect. 2007;54:18-27.
8. Henriquez-Camacho C, Gotuzzo E, Echevarría J, White AC Jr, Terashima A, Samalvides F, et al. Ivermectin versus albendazole or thiabendazole for

- Strongyloides stercoralis infection. Cochrane Database of Systematic Reviews. 2016, <http://dx.doi.org/10.1002/14651858.CD007745.pub3>.
9. Morenab V, Milazzo L, Orenia L, Bestetti G, Fossali T, Bassoli C, et al. Off-label use of tocilizumab for the treatment of SARS-CoV-2 pneumonia in Milan Italy. *Eur J Interl Med.* 2020;76:36-42.
  10. Monge-Maillo B, Navarro M, Rodríguez E, Ramos Rincón JM, Chamorro Tojeiro S, Jiménez Sánchez S, et al. Affiliations expand Community screening campaign for Strongyloides stercoralis among Latin American immigrants in Spain. *Clin Microbiol Infect.* 2018;24:1220-1, <http://dx.doi.org/10.1016/j.cmi.2018.06.029>.
  11. Winthrop KL, Mariette X, Silva JT, Benamu E, Calabrese LH, Dumusc A, et al. ESCMID Study Group for Infections in Compromised Hosts (ESGICH) Consensus Document on the safety of targeted and biological therapies: an infectious diseases perspective (Soluble immune effector molecules [III]: agents targeting interleukins, immunoglobulins and complement factors). *Clin Microbiol Infect.* 2018;24 Suppl:S21-40, <http://dx.doi.org/10.1016/j.cmi.2018.02.002>.
  12. Schwartz BS, Mawhorter SD. AST Infectious diseases community of practice: Parasitic infections in solid organ transplantation. *Am J Transplant.* 2013;13:280-303.
  13. William M, Stauffer MD, Alpern JD, Walker PF. COVID-19 and dexamethasone. A potential strategy to avoid steroid-related strongyloides hyperinfection. *JAMA* Published online. 2020;324:623-4, <http://dx.doi.org/10.1001/jama.2020.13170>.

Ilduara Pintos-Pascual<sup>a,\*</sup>, Marcos López-Dosil<sup>b</sup>,  
Ciara Castillo-Núñez<sup>c</sup> y Elena Múñez-Rubio<sup>a</sup>

<sup>a</sup> Servicio de Medicina Interna, Unidad de Enfermedades Infecciosas, Hospital Puerta de Hierro Majadahonda, Madrid, España

<sup>b</sup> Servicio de Microbiología Clínica, Hospital Puerta de Hierro Majadahonda, Madrid, España

<sup>c</sup> Medicina de Familia, Centro de Salud Brunete, Madrid, España

\* Autor para correspondencia.

Correo electrónico: [ilduarapintos@gmail.com](mailto:ilduarapintos@gmail.com) (I. Pintos-Pascual).

<https://doi.org/10.1016/j.eimc.2020.10.014>

0213-005X/ © 2020 Sociedad Española de Enfermedades Infecciosas y Microbiología Clínica. Publicado por Elsevier España, S.L.U. Todos los derechos reservados.

## Actinotignum schaalii y úlceras genitales en paciente pediátrico



### Actinotignum schaalii and genital ulcers in a pediatric patient

El diagnóstico de las úlceras genitales en niños reviste particular importancia, ya que podría indicar tanto patologías no infecciosas (enfermedad de Behçet, enfermedad inflamatoria intestinal, reacciones adversas a fármacos o úlceras de Lipschütz), como causas infecciosas, pudiendo algunas estar relacionadas con abuso sexual. Destacan las infecciones por virus herpes simplex, citomegalovirus y virus de Epstein-Barr. Entre las bacterianas se incluyen infecciones estreptocócicas y estafilocócicas, bacterias gramnegativas y el ectima gangrenoso por *Pseudomonas aeruginosa*<sup>1</sup>.

*Actinotignum schaalii* (*A. schaalii*) es un bacilo grampositivo, anaerobio facultativo, residente en el epitelio cutáneomucoso urogenital<sup>2</sup>. Su verdadero significado clínico ha permanecido, probablemente, infraestimado y está condicionado por la dificultad para su aislamiento en cultivos habituales<sup>3</sup>. Se han descrito, hasta la fecha, solo siete casos previos de infección pediátrica, principalmente infecciones urinarias y, menos frecuentemente, genitales<sup>4</sup>, aunque nunca úlceras. Presentamos el primer caso descrito en la literatura de úlceras genitales asociadas con el aislamiento de este microorganismo.

Se trata de un paciente de siete años que acude tras consulta telefónica durante el período de confinamiento por COVID-19. Refiere úlceras en glande y región balanoprepucial de 24 horas de evolución, sin fiebre, antecedente traumático o consumo reciente de nuevos medicamentos. El paciente estaba diagnosticado previamente de enuresis nocturna primaria y escapes de orina diurnos, en aumento durante las semanas previas, coincidiendo con una mayor ansiedad debido a la situación de confinamiento domiciliario. Este paciente asocia, además, encopresis y síndrome de Gilles de la Tourette. No existía evidencia de agresión/abuso sexual.

Durante la exploración, se objetiva úlcera en glande de 4 mm (fig. 1) y otra de similar tamaño y menor profundidad, en la imagen especular lateral con la primera, así como otras subyacentes a nivel del frenillo balanoprepucial, el cual se encontraba eritematoso. No presentaba lesiones orofaríngeas y el resto de la exploración física era normal. Se realizó una toma de exudado de las úlceras para llevar a cabo un estudio microbiológico. La analítica básica era normal, incluyendo PCR < 0,2 mg/L, hemograma: 11.890 leucocitos/mm<sup>3</sup> (31% PMN, 54% linfocitos, 7% monocitos, 7% eosinófilos).

En el estudio microbiológico, tras 48 horas de incubación en CO<sub>2</sub>, crecieron abundantes colonias, muy pequeñas (< 1 mm), en cultivo puro, no hemolíticas, citocromo-oxidasa y catalasa negativas en medio de agar sangre de cordero (BD, España), que correspondieron a bacilos grampositivos, de morfología ligeramente curvada, con rasgos de corinebacterias, y de crecimiento lento. Se identificaron correctamente mediante la espectrometría de masas MALDI-TOF (Bruker Biotyper, Billerica, MA, USA) como *A. schaalii* (con un score máximo de 2,212). El estudio de sensibilidad antibiótica, en medio de agar sangre en CO<sub>2</sub>, mostró los siguientes valores de CMI (mg/L) (que se interpretaron a las 48 horas, según los criterios para anaerobios grampositivos del EUCAST y anaerobios del CLSI 2020 para tetraciclina): ampicilina (0,064), clindamicina (0,023) y tetraciclina (0,5) (sensibles), y metronidazol (> 256) (resistente). Posterior al aislamiento de la úlcera, se realizó un cultivo de orina con búsqueda específica de *A. schaalii* que fue negativa.

La serología para *Chlamydia pneumoniae*, *Mycoplasma pneumoniae*, sífilis, *Toxoplasma gondii*, virus de la hepatitis C (VHC), virus de la hepatitis B (VHB) y virus de la inmunodeficiencia humana (VIH) fue negativa. Solo se detectó IgG anti-citomegalovirus y anti-virus Epstein-Barr. La determinación de anticuerpos antinucleares mostró un patrón moteado (1/160). Se realizó un tratamiento oral con amoxicilina (50 mg/kg/día, siete días) y ácido fusídico tópico, además de medidas higiénicas, siendo la evolución favorable, con desaparición de las lesiones a los siete días.

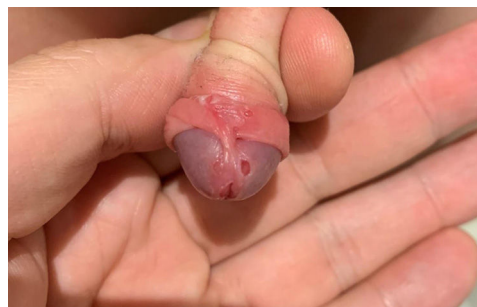


Figura 1. Úlceras en glande y región subyacente al frenillo balanoprepucial.