



Enfermedades Infecciosas y Microbiología Clínica

www.elsevier.es/eimc



Diagnóstico a primera vista

Disfonía prolongada de causa desconocida en un varón de 63 años

Prolonged dysphonia of unknown origin in a 63-year-old male



María de los Ángeles Betancor Santos^a, Francisco José Vasallo Vidal^{b,*}, Carmen Chicharro Gonzalo^c y María Pilar San Miguel Fraile^a

^a Servicio de Anatomía Patológica, Complejo Hospitalario Universitario de Vigo, Vigo, Pontevedra, España

^b Servicio de Microbiología, Complejo Hospitalario Universitario de Vigo, Vigo, Pontevedra, España

^c Unidad de Leishmaniasis y Enfermedad de Chagas, Laboratorio de Referencia e Investigación en Parasitología, Centro Nacional de Microbiología, Instituto de Salud Carlos III, España

Descripción clínica del caso

Varón de 63 años, nacido en España, fumador, sin otros antecedentes de interés, estudiado por el servicio de otorrinolaringología (ORL) por disfonía aislada de aproximadamente 8 meses de evolución que no cede con tratamiento convencional. En la exploración laringoscópica presentaba edema organizado en ambas cuerdas vocales, por lo que fue intervenido mediante microcirugía laríngea en mayo de 2018.

Se remitió el material extirpado al servicio de anatomía patológica para estudio, siendo diagnosticado de inflamación granulomatosa no necrosante con presencia de abundantes microorganismos que se tiñen con Giemsa (fig. 1), y por técnicas de inmunohistoquímica con anticuerpos monoclonales CD1a (fig. 2), morfológicamente compatibles con amastigotes de *Leishmania* spp. a nivel de cuerda vocal derecha y edema, fibrosis y cambios inflamatorios inespecíficos a nivel de cuerda vocal izquierda.

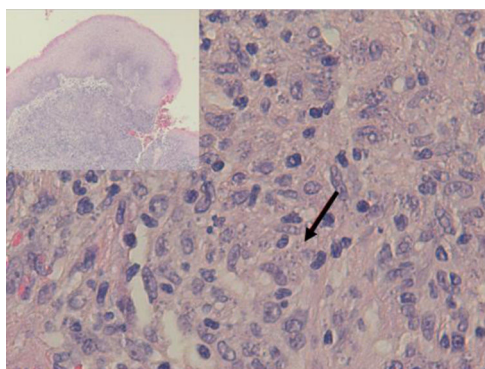


Figura 1. Hematoxilina-eosina ($\times 40$). Amastigotes en el interior de los histiocitos.

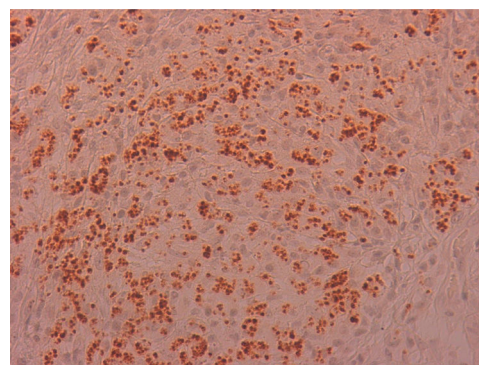


Figura 2. Inmunohistoquímica CD1a ($\times 40$). Refuerzo de kinetoplasto de amastigotes.

Evolución

Tras este diagnóstico histológico el paciente fue reevaluado constatándose que no había realizado viajes recientes al extranjero y que vive en un entorno rural en contacto con animales domésticos: perro, gallinas y ovejas. En la exploración física no presentaba lesiones cutáneas (ni las había presentado) ni visceromegalias. Se realizó ecografía abdominal en la que no se observaron alteraciones significativas. Las pruebas serológicas realizadas frente a los virus de hepatitis B y C, el virus de la inmunodeficiencia humana y *Treponema pallidum* fueron negativas. La serología para la detección de anticuerpos frente a *Leishmania* spp. fue positiva (título 1/320). Se remitió parte de la biopsia laríngea al Centro Nacional de Microbiología de Majadahonda donde se realizó el análisis de la secuencia de ADN de la región ITS-1 del parásito y se identificó la especie como *Leishmania infantum*. Todos estos datos confirmaron el diagnóstico de leishmaniasis laríngea primaria. El paciente recibió tratamiento médico con anfotericina B liposomal (3 mg/kg de peso, una dosis semanal durante 7 semanas) con buena evolución, y continuando revisiones por parte del servicio de ORL. Actualmente, 12 meses después del diagnóstico inicial, el paciente se mantiene asintomático.

* Autor para correspondencia.

Correo electrónico: francisco.jose.vasallo.vidal@sergas.es (F.J. Vasallo Vidal).

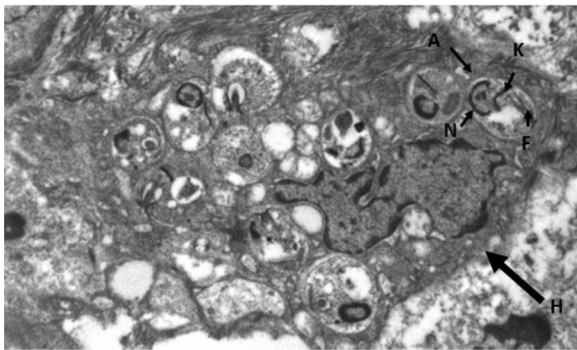


Figura 3. Fotografía de microscopio electrónico. Histiocito (H) cuyo citoplasma contiene amastigotes (A) distinguiéndose su núcleo (N), el kinetoplasto (K) y su flagelo (F).

Comentario final

La leishmaniasis es una enfermedad infecciosa, infrecuente incluso en países endémicos como el nuestro y con formas de presentación muy diversas. Las formas clínicas de la leishmaniasis son cutánea (LC), mucocutánea (LMC) y visceral (LV). *Leishmania infantum*, causante de la leishmaniasis en nuestro entorno, no suele incluirse entre las causas de LMC, habitualmente debida a especies del Nuevo Mundo como *Leishmania braziliensis*, *amazonensis* y *mexicana* (LMCNM). Es más, la OMS no considera España zona endémica de LMC¹. La transmisión habitual es a través de la picadura de un flebotomo infectado y la localización de la lesión depende del parásito y de la respuesta inmune del paciente. Las zonas más frecuentemente afectadas en la LMC son la nasal y la cavidad bucal siendo la laringitis especialmente infrecuente^{2–7}.

La disfonía es el síntoma más frecuente en la leishmaniasis laríngea y la laringoscopia indirecta suele mostrar lesiones localizadas con superficie irregular e incluso ulceradas que plantean diagnóstico diferencial con neoplasias⁵. La sospecha clínica es excepcional cuando no se asocia a LV o LC, como en nuestro caso, siendo imprescindible la realización de biopsia para efectuar un diagnóstico diferencial con neoplasias u otras enfermedades granulomatosas crónicas como *Paracoccidioides*, *Blastomyces*, *Actinomyces* e histoplasma (en zonas endémicas)⁸. Histológicamente se caracteriza por una inflamación granulomatosa no necrosante con presencia de abundantes amastigotes en el interior de los histiocitos, que identificamos como pequeños cuerpos ovoides cuyo núcleo y kinetoplasto se tiñen con Giemsa y CD1a⁹. La microscopía electrónica nos confirmó la presencia de amastigotes (fig. 3) pero, para el diagnóstico definitivo se requiere su confirmación y tipificación de la especie mediante PCR y posterior secuenciación del ADN del parásito¹⁰, que como en nuestro caso puede realizarse a partir de muestras previamente parafinadas.

Es interesante destacar algunas diferencias descritas en la literatura entre la LMCNM y la causada por *L. infantum* (LMCLi), como son la más frecuente afectación nasal en la primera (90 frente al 15%), o el mejor pronóstico de la segunda, a pesar de que cerca de la mitad de los pacientes presenten algún tipo de inmunodepresión o que, paradójicamente, las lesiones, más destructivas, de la LMCNM suelen cursar con baja presencia de parásitos frente a la alta carga parasitaria de las lesiones en la LMCLi¹¹.

Existen muy pocos casos descritos sobre Leishmaniasis de localización en cuerda vocal^{1–7}, y cuando esta se produce, es más frecuente en pacientes inmunocomprometidos⁵. En nuestro caso, el paciente no presentaba antecedentes personales de interés, salvo ser fumador, lo cual se ha identificado como factor de riesgo² por los daños crónicos causados en la mucosa.

Actualmente, el tratamiento de este tipo de lesiones se realiza con anfotericina B liposomal debido a su potencial eficacia y buena tolerancia¹⁰, aunque la evidencia científica sobre su uso en procesos como el presentado es muy escasa y basada únicamente en casos clínicos¹¹. Deben realizarse posteriormente revisiones periódicas para detectar reactivaciones, que son más habituales en las Leishmaniasis mucosas, como es nuestro caso.

Bibliografía

- Organización Mundial de la Salud. [consultado 1 Nov 2020] Disponible en: <https://www.who.int/leishmaniasis/burden/endemic-priority-alphabetical/en/>.
- Guddo F, Gallo E, Cillari E, La Rocca AM, Moceo P, Leslie K. Detection of *Leishmania infantum* kinetoplast DNA in laryngeal tissue from an immunocompetent patient. *Hum Pathol.* 2005;36:1140–2.
- Tiseo D, Tosone G, Conte MCD, Scordino F, Mansueto G, Mesolella M, et al. Isolated laryngeal leishmaniasis in an immunocompetent patient: A case report. *Infez Med.* 2008;16:233–5.
- Mignogna MD, Celentano A, Leuci S, Cascone M, Adamo M, Adamo D, et al. Mucosal leishmaniasis with primary oral involvement: A case series a review of the literature. *Oral Dis.* 2015;21:e70–8 [Consultado 1 Nov 2020]. 10.1111/odi.12268.
- Cobo F, Rodríguez-Granger J, Gómez-Camarasa C, Sampetro A, Aliaga-Martínez L, Navarro JM, et al. Localized mucosal leishmaniasis caused by *Leishmania infantum* mimicking cancer in the rhinolaryngeal region. *Int J Infect Dis.* 2016;50:54–6, <http://dx.doi.org/10.1016/j.ijid.2016.08.003>.
- Aliaga L, Cobo F, Mediavilla JD, Bravo J, Osuna A, Amador JM, et al. Localized mucosal Leishmaniasis due to *Leishmania infantum* clinical and microbiological findings in 31 patients. *Medicine (Baltimore).* 2003;82:147–58, <http://dx.doi.org/10.1097/01.md.0000076009.64510.b8>.
- Benítez MD, Miranda C, Navarro JM, Morillas F, Martín J, de la Rosa M. Thirty-six year old male patient with dysphonia refractory to conventional medical treatment. *Enferm Infecc Microbiol Clin.* 2001;19:233–4.
- Monzó-Gandía R, García-Callejo FJ, Calatayud-Blas AM, Calvo-González J. Un caso de leishmaniasis laríngea. *Acta Otorrinolaringol Esp.* 2014;65:194–6.
- Fernández Flores A, Rodríguez Perlato JL. Morphological and immunohistochemical clues for the diagnosis of cutaneous leishmaniasis of CD1a status. *J Am Acad Dermatol.* 2016;74:536–43, <http://dx.doi.org/10.1016/j.jaad.2015.09.038>.
- Aronson MD. Cutaneous leishmaniasis: Clinical manifestations and diagnosis. Post TW, ed. UpToDate. Waltham, MA: UpToDate Inc. Disponible en: <https://www.uptodate.com>.
- Blum J, Buffet P, Visser L, Harms G, Bailey MS, Caumes E, et al. LeishMan Recommendations for Treatment of Cutaneous and Mucosal Leishmaniasis in Travelers, 2014. *J Travel Med.* 2014;21:116–29, <http://dx.doi.org/10.1111/jtm.12089>.