



Enfermedades Infecciosas y Microbiología Clínica

www.elsevier.es/eimc



Original breve

Tiña por *Nannizzia nana*: caso clínico y revisión bibliográfica

Josué Pendones-Ulerio^{a,*}, Monica Martins-Lopes^b, Fernando García-Garrote^a, Paula Hernández-Calvo^a, Manuela Yuste-Chaves^b y María Nieves Gutiérrez-Zufiaurre^a

^a Servicio de Microbiología, Complejo Asistencial Universitario de Salamanca, Salamanca, España

^b Servicio de Dermatología, Complejo Asistencial Universitario de Salamanca, Salamanca, España



INFORMACIÓN DEL ARTÍCULO

Historia del artículo:

Recibido el 31 de marzo de 2022

Aceptado el 19 de mayo de 2022

On-line el 17 de junio de 2022

Palabras clave:

Nannizzia nana
Microsporium nanum
Tiña corporal
Dermatofito

RESUMEN

Introducción: Las dermatofitosis humanas son el grupo más extendido de infecciones causadas por hongos. Estos son capaces de invadir los tejidos que contienen queratina de los animales. *Nannizzia nana* (*N. nana*) puede causar tiña en cerdos y que de manera excepcional puede producir infecciones en humanos. **Métodos:** Realizamos una búsqueda en PubMed de artículos publicados desde el 1 de enero de 1990 hasta el 31 de marzo del 2022 para identificar casos adicionales. Los términos de búsqueda empleados fueron «*Microsporium nanum*» y «*Nannizzia nana*».

Resultados: Tras la revisión bibliográfica identificamos un total 16 casos de dermatofitosis por *N. nana* desde 1990. En la mayoría de los pacientes, el diagnóstico clínico fue *tinea corporis* y los antifúngicos más utilizados fueron terbinafina y griseofulvina.

Conclusión: *N. nana* es una especie de dermatofito aislada infrecuentemente en humanos, pero que representa una fuente potencial de dermatofitosis en personas que entran en contacto directo o indirecto con animales y con el suelo.

© 2022 Sociedad Española de Enfermedades Infecciosas y Microbiología Clínica. Publicado por Elsevier España, S.L.U. Todos los derechos reservados.

Ringworm by *Nannizzia nana*: Clinical case and literature review

ABSTRACT

Introduction: Human dermatophytoses are the most widespread infections caused by fungi. These are capable of invading the keratin-containing tissues of animals. *Nannizzia nana* (*N. nana*) can cause ringworm in pigs and rarely cause infections in humans.

Methods: We conducted a search using PubMed for articles published from January 1, 1990 to March 31, 2022 to identify additional cases. The search terms used were “*Microsporium nanum*” and “*Nannizzia nana*”.

Results: After reviewing the literature, we identified a total of 16 cases of dermatophytosis due to *N. nana* since 1990. In most of the patients, the clinical diagnosis was *tinea corporis* and the most widely used antifungals were: terbinafine and griseofulvin.

Conclusion: *N. nana* is a dermatophyte species isolated infrequently in humans, but it represents a potential source of dermatophytosis in people who come into direct or indirect contact with animals and soil.

© 2022 Sociedad Española de Enfermedades Infecciosas y Microbiología Clínica. Published by Elsevier España, S.L.U. All rights reserved.

Keywords:

Nannizzia nana
Microsporium nanum
Ringworm
Dermatophyte

* Autor para correspondencia.

Correo electrónico: josuependones@gmail.com (J. Pendones-Ulerio).

Introducción

Los dermatofitos son hongos queratinofílicos capaces de invadir tejidos que contienen queratina (piel, uñas y pelo) de los animales y el hombre, y producir infección¹. *Nannizzia nana* (antes *Microsporum nanum*) es un hongo geofílico y zoofílico que puede causar tiña en cerdos y de manera excepcional produce infecciones en humanos. Se han descrito poco más de 40 casos en el hombre en todo el mundo, siendo la *tinea corporis* la forma más frecuente de presentación¹⁻³. En España, se publicó el primer caso en humanos en el año 2007⁴. En este artículo presentamos un caso y realizamos una revisión de todos los casos publicados en humanos en los últimos 30 años.

Caso clínico

Mujer de 48 años de edad, española, sin antecedentes de interés, acude a la consulta de Dermatología por una lesión cutánea pruriginosa localizada en flexura del brazo derecho de 3 meses de evolución, que había sido tratada de forma tópica con corticoides, antibióticos y ciclopirox, sin mejoría clínica. Niega viajes al extranjero en los últimos 12 meses. Cuatro años atrás tuvo una onicomicosis que fue tratada con itraconazol por vía oral con mejoría clínica. No vive en ambiente rural ni tiene contacto directo con animales, aunque trabaja en una empresa textil manipulando lana virgen de ovejas y utiliza guantes como equipo de protección individual.

En la exploración física, presentaba una lesión anular de borde eritematoso, descamativa de aproximadamente 7 cm de diámetro. Con los datos anteriores se diagnosticó clínicamente de probable *tinea corporis*. Se realizó cultivo micológico de raspado de escamas del borde activo de la lesión, que se inocularon en placas de agar glucosa Sabouraud (bioMérieux SA 376, Chemin de l'Orme, 69280 Marcy-l'Etoile, France) y medio selectivo de dermatofitos Dermal-sel (Thermo Fisher Diagnostics S.L.U. Vía de los Poblados, No 17,

Nave 3-13, 20833 Madrid) que se incubaron a 30 °C. Después de una semana de incubación, en los medios de cultivo crecieron unas colonias con textura aterciopelada y color beige en la superficie y rojo-marrón al reverso (fig. 1). En el examen microscópico de la colonia con azul de algodón lactofenol se observaron macroconidias piriformes cortas, de paredes gruesas, de una a 3 células (principalmente 2), que se identificó como *N. nana*. La confirmación de la identificación se realizó en la Unidad de Micología del Centro Nacional de Microbiología de Majadahonda, Instituto de Salud Carlos III, también mediante cultivo y microscopía.

La paciente se trató con terbinafina 10 mg/g tópica cada 12 h y metilprednisolona 1 mg/g tópica cada 24 h durante un mes. En la revisión realizada al mes del inicio del tratamiento la paciente presentaba remisión total de la lesión.

Métodos

Describimos el caso clínico y realizamos una búsqueda en PubMed de artículos publicados desde el 1 de enero de 1990 hasta el 31 de marzo del 2022 para identificar casos adicionales. Los términos de búsqueda empleados fueron «*Microsporum nanum*» y «*Nannizzia nana*». También se revisaron referencias secundarias de los artículos encontrados. Solo se consideraron las publicaciones en inglés, francés, portugués y español. En todos los casos encontrados se revisó la siguiente información: país de procedencia del caso, edad, sexo, tipo de infección, localización de la infección, contacto con animales, tratamiento y curación.

Resultados

Tras la revisión bibliográfica identificamos un total 16 casos de dermatofitosis por *N. nana* desde 1990 (tabla 1). Estos casos se distribuyen en 9 países: Guatemala, México, Brasil, Polonia, España, Marruecos, Malawi, India y Tailandia¹⁻¹⁰. La mediana de edad de los pacientes fue de 35 años (rango: 0,9-75 años) con una

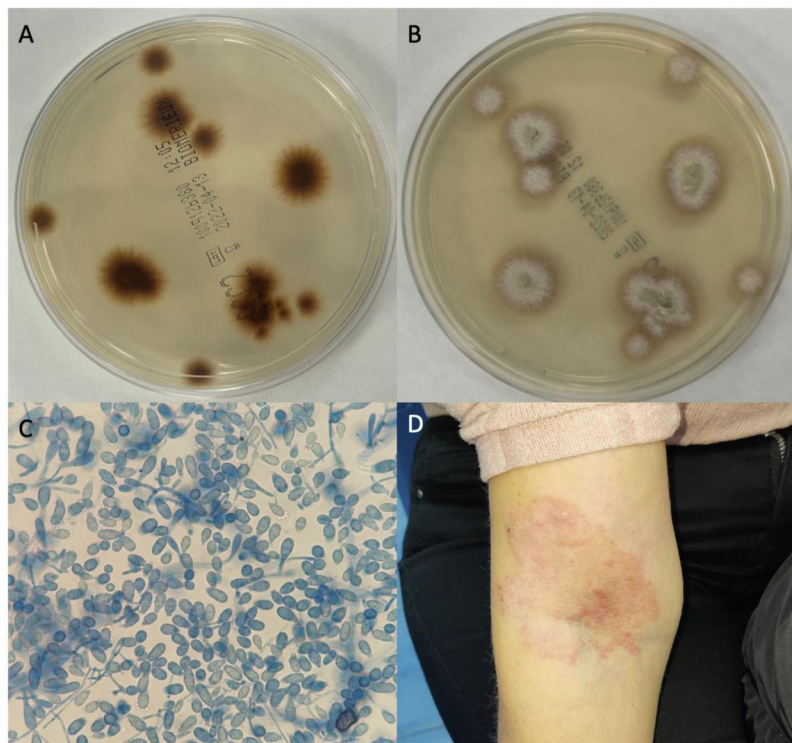


Figura 1. Figura 1 A-B) Aspecto de la colonia reverso-anverso en agar Sabouraud. C) Macroconidias bicelulares con azul algodón de lactofenol (40×) a 14 días (agar patata). D) Lesión cutánea en brazo y pliegue cubital.

Tabla 1
Características sociodemográficas, clínicas, evolutivas y tratamiento de las infecciones por *N. nana*

Año	País	Edad	Sexo	Contacto con animales	Localización	Tratamiento	Duración	Evolución	Infección	Referencia	Identificación molecular	
1	1997	India	16	H	Cerdos	Espalda, pierna y tórax	Griseofulvina 750 mg VO	1 mes	Curación	<i>Tinea corporis</i>	Ranganathan et al.	No
2	1995	Malawi	17	H	Cerdos	Fosa poplítea	Acido benzoico y salicílico al 5% ^a	ND	Curación	<i>Tinea corporis</i>	Ponnighaus et al.	No
3	1992	Brasil	9 meses	ND	Cerdos	Espalda	ND	ND	Curación	<i>Tinea corporis</i>	De Camargo et al.	No
4	2007	España	35	H	Cerdos	Antebrazo	Terbinafina 250 mg VO	1 mes	Curación	<i>Tinea corporis</i>	Lamilla Yerga et al.	No
5	2007	Marruecos	50	M	No	Cuero cabelludo	Griseofulvina 500 mg VO	6 semanas	Curación	<i>Tinea capitis</i>	Moutaj et al.	No
6	2020	Polonia	28	H	No	Cuello	Terbinafina 250 mg VO y ketoconazol 2%	20 días	Curación	<i>Tinea corporis</i>	Gnat et al.	Sí
7	2020	Polonia	41	M	Vacas y perros	Pies	Terbinafina 250 mg VO y ketoconazol 2%	40 días	Curación	<i>Tinea pedis</i>	Gnat et al.	Sí
8	2020	Polonia	75	M	Gatos	Uña	Terbinafina 250 mg VO y ketoconazol 2%	6 semanas y exéresis	Curación	<i>Tinea unguium</i>	Gnat et al.	Sí
9	2021	Guatemala	32	H	No	Ingle	Terbinafina 250 mg VO	2 semanas	Curación	<i>Tinea cruris</i>	Porras-López et al.	Sí
10	2021	Guatemala	48	M	No	Pies	Terbinafina 250 mg VO	2 semanas	Curación	<i>Tinea pedis</i>	Porras-López et al.	Sí
11	2021	Guatemala	35	M	No	Uña	Terbinafina 250 mg VO	3 meses	Curación	<i>Tinea unguium</i>	Porras-López et al.	Sí
12	2014	Brasil	35	M	ND	Uña	Itraconazol ^a	ND	Curación	<i>Tinea unguium</i>	Martínez Herrera et al.	No
13	2020	Tailandia	59	H	No	Tobillo	Itraconazol 100 mg VO y ciclopirox 1%	1 mes	Curación	<i>Tinea pedis</i>	Ramon-Torrell et al.	No
14	2019	México	8	H	Si	Cuero cabelludo	Griseofulvina 15 mg/kg/día VO y prednisona 0,5 mg/kg/día VO	40 días	Curación	<i>Tinea capitis</i>	Bonifaz et al.	No
15	2019	México	6	M	Si	Cara, tórax y brazos	Griseofulvina 15 mg/kg/día VO y ketoconazol 2%	20 días	Curación	<i>Tinea corporis</i>	Bonifaz et al.	No
16	2022	España	48	M	No	Brazo	Terbinafina 10 mg/g y metilprednisolona	1 mes	Curación	<i>Tinea corporis</i>	Este trabajo	No

ND: no determinado; H: hombre; M: mujer; VO: vía oral.

^a Dosis no especificada;

proporción de hombres y de mujeres equivalente. La mitad de los casos habían tenido contacto con animales, siendo el cerdo el animal que con mayor frecuencia se asoció la infección.

En la mayoría de los pacientes, el diagnóstico clínico fue *tinea corporis* (50%), seguido de *tinea unguium* (18,7%) y *tinea pedis* (18,7%), y con menor frecuencia *tinea capitis* (12,5%).

El tratamiento empleado se especificó en todos los pacientes excepto en uno. Los antifúngicos más utilizados fueron: terbinafina (8 casos) y griseofulvina (4 casos). Se asoció ketoconazol tópico en 4 pacientes y prednisona tópica en 2. Otro antifúngico como itraconazol se utilizó en 2 pacientes. La duración media del tratamiento fue de 34,5 días (rango: 14 y 90 días). Todos los pacientes se curaron.

Discusión

Presentamos un nuevo caso de *tinea corporis* por *N. nana* y realizamos una revisión de los casos publicados en los últimos 30 años. Este es un hongo zoofílico y geofílico que causa tiña en cerdos y otros animales, y de manera excepcional, puede producir infección en humanos^{1,3}. Desde 1990 se han publicado 15 casos de infecciones relacionadas con este dermatofito en países de América del Sur, Europa, Asia y África, lo que indica su amplia distribución geográfica y su baja incidencia¹⁻¹⁰.

En España se han comunicado 2 casos en humanos. El primero se publicó en el año 2007 en un ganadero criador de cerdos y el segundo, un caso importado tras un viaje a Tailandia^{2,4}. En España,

se notificó un brote de tiña en una explotación porcina que solo afectó a animales¹¹.

Las infecciones por *N. nana* están relacionadas con animales y mayoritariamente con exposición al ganado porcino, por lo que las personas en contacto con cerdos tienen un mayor riesgo de contraer la infección^{1,4,5}. Sorprende su baja incidencia en España a pesar de la importante cabaña porcina que existe. Puede ser debido a que los casos se traten empíricamente y que las muestras no lleguen a los laboratorios de Microbiología, a su baja virulencia o errores diagnósticos³.

Las infecciones en humanos por dermatofitos zoofilicos se producen de forma directa por contacto con animales colonizados o infectados, o bien de forma indirecta, a través de materiales contaminados con el hongo que hayan estado en contacto con los animales⁶. Cerca de la mitad de las infecciones en esta revisión afectan a personas que no han tenido ningún contacto con animales, esto pone de manifiesto la importancia de la naturaleza geofílica de este dermatofito. *N. nana* se ha aislado del suelo, donde puede multiplicarse como saprófito. Por ello, en aquellos pacientes sin contacto con animales, se debe investigar un posible origen telúrico o ambiental como fuente de la infección^{3,5}.

Nuestra paciente no había tenido contacto con animales y vivía en una zona urbana. El único contacto con animales era indirecto ya que trabajaba con lanas en una fábrica textil, por lo que pensamos, que esta pudo ser la fuente de infección. De hecho, las ovejas son importantes en la transmisión y persistencia de algunos dermatofitos, y en un estudio *N. nana* fue la tercera especie de dermatofito aislada en el pelo de ovejas tras *Trichophyton verrucosum* y *T. mentagrophytes*¹². Por ello, consideramos que la vía de infección más probable fue a través de la lana que manipulaba profesionalmente. Sin embargo, no fue posible analizar muestras de lana, por lo que esta fuente de infección no pudo ser microbiológicamente demostrada. Por otra parte, quedaría también por descartar una posible vía de infección a través del suelo o ambiental que tampoco parece evidente en nuestro caso.

El tratamiento de las infecciones por *N. nana* no está bien establecido y se basa en el utilizado en otras dermatomycosis causadas por otras especies del género *Microsporum*^{1,3}. Hay pocos datos sobre la sensibilidad de *N. nana* frente a los antifúngicos, pero se ha documentado que es sensible *in vitro* a: miconazol, clotrimazol, ketoconazol, itraconazol, voriconazol, terbinafina y griseofulvina^{1,3,5,13,14}. En los estudios analizados, los antifúngicos más usados fueron terbinafina y griseofulvina. Todos los pacientes tratados con estos antifúngicos tuvieron buena evolución y curación. También se suelen asociar esteroides para disminuir la reacción inflamatoria que puede aparecer en algunos casos¹.

Es importante caracterizar el hongo a nivel de especie para evitar un tratamiento inadecuado y determinar su epidemiología⁵. En los artículos revisados, el hongo se identificó correctamente mediante el examen microscópico del cultivo. En algunos estudios se complementa esta identificación con métodos moleculares, por amplificación y secuenciación del fragmento ITS1-5.8S-ITS2^{1,5}. La microscopia permite un diagnóstico rápido y fiable gracias a que este dermatofito tiene características morfológicas distintivas que lo permiten^{15,16}. Hay que considerar otros hongos que pueden producir elementos fúngicos similares como *Trichothecium* spp.⁷ que produce conidios bicelulares similares a las de *N. nana*, aunque el

modo de fructificación es totalmente distinto, ya que las macroconidias de *N. nana* están aisladas mientras que las de *Trichothecium* spp. se disponen en racimos^{8,15,16}.

Este estudio tiene las limitaciones inherentes a una revisión de la literatura basada en informes de casos en los que no se puede descartar un sesgo de publicación. Sin embargo, la información de la revisión de la literatura actualiza el conocimiento de este dermatofito, su epidemiología y sus infecciones asociadas.

En conclusión, *N. nana* es una especie de dermatofito aislada infrecuentemente en humanos, pero que representa una fuente potencial de dermatofitosis en personas que entran en contacto directo o indirecto con animales y con el suelo. Clínicamente se presenta principalmente como *tinea corporis*, siendo posibles otras formas clínicas. El pronóstico es bueno si se instaura un tratamiento antifúngico adecuado.

Conflicto de intereses

Ninguno.

Bibliografía

- Bonifaz A, Córdoba-García B, Simancas-Llanos T, Marco A, Hernández MA, Martínez-Herrera E, et al. Dermatophytosis caused by *Nannizzia nana* in two siblings. *Rev Iberoam Micol*. 2019;36:30–3.
- Ramon-Torrell JM, Ferrara P, Masuet-Aumatell C, Servitje O. *Microsporum nanum cutaneous infection in a traveller returning from Thailand: A diagnostic challenge*. *Travel Medicine and Infectious Disease*. 2020;38:101910.
- Gnat S, Łagowski D, Nowakiewicz A, Dyląg M. Unusual dermatomycoses caused by *Nannizzia nana*: The geophilic origin of human infections. *Infection*. 2020;48:429–34.
- Lamilla Yerga AM, Rodríguez-Navado IM, Fernández-Recio JM, Chaves-Álvarez AJ, Fernández-Durán GA, Garduño-Echevarri E. Infección cutánea por *Microsporum nanum*. *SEMERGEN*. 2007;33:159–60.
- Porras-López C, Martínez-Herrera E, Frías-De-León MG, Moreno-Coutiño G, Reyes-Montes MR, Arenas R, et al. Dermatophytosis caused by *Nannizzia nana*. *J Mycol Med*. 2021;31:101047.
- Moutaj R, Soraia N, Laissaoui K, Jana M. Une teigne humaine rare à *Microsporum nanum*: à propos d'une observation marocaine. *J Mycol Med*. 2007;17:65–9.
- De Camargo RM, Silveiras MR, Carvalho CR, Dillon NL, Marques SA. *Microsporum nanum*. A fourth report of human infection in Brazil. *Rev Inst Med Trop Sao Paulo*. 1992;34:581–5.
- Ponnighaus JM, Warndorff D, Port G. *Microsporum nanum* — a report from Malawi (Africa). *Mycoses*. 1995;38:149–50.
- Ranganathan S, Menon T, Balajee SA. Isolation of *Microsporum nanum* from a patient with tinea corporis in Madras, India. *Mycoses*. 1997;40:229–30.
- Martínez Herrera E, Ameen M, Tejada D, Arenas R. *Microsporum* spp. onychomycosis: Disease presentation, risk factors and treatment responses in an urban population. *Brazil J Infect Dis*. 2014;18:181–6.
- García-Sánchez A, Bazán J, de Mendoza JH, Martínez R, Sánchez S, de Mendoza MH. Outbreak of ringworm in a traditional Iberian pig farm in Spain. *Mycoses*. 2011;54:179–81.
- Ali-Shtayeh MS, Arda HM, Hassouna M, Shaheen SF. Keratinophilic fungi on sheep hairs from the West Bank of Jordan. *Mycopathologia*. 1989;106:95–101. <http://dx.doi.org/10.1007/BF00437087>.
- Roller JA, Westblom TU. *Microsporum nanum* infection in hog farmers. *J Am Acad Dermatol*. 1986;15:93–9.
- Wildfeuer A, Seidl HP, Paule I, Haberleiter A. *In vitro* evaluation of voriconazole against clinical isolates of yeasts, moulds and dermatophytes in comparison with itraconazole, ketoconazole, amphotericin B and griseofulvin. *Mycoses*. 1998;41:309–19.
- Larone DH. *Medically important fungi: A guide to identification*. 4th ed. Washington (D.C.): ASM press; 2002.
- De Hoog GS, Guarro J, Gene J, Sueras MJ. *Atlas of clinical fungi*. 2nd ed. Utrecht/Reus: Centraalbureau voor Schimmelcultures/Universitat Rovira i Virgili; 2000.