

NEUROLOGÍA

www.elsevier.es/nrl



CARTAS AL EDITOR

Encefalomiелitis aguda diseminada con lesiones tumefactas tras vacunación contra el virus del papiloma humano

Acute disseminated encephalomyelitis with tumefactive lesions after vaccination against human papillomavirus

Sr. Editor:

La encefalomiелitis aguda diseminada (ADEM) es una enfermedad desmielinizante aguda monofásica, con incidencia estimada de 0,8/100.000 habitantes/año y predominio en infancia y adultos jóvenes. En la mayoría de los casos aparece tras una infección (viral o bacteriana) o vacunación previas (rabia, viruela, sarampión, rubéola, tosferina, hepatitis B y gripe). Sin embargo, la incidencia de ADEM para la mayoría de las vacunas es $< 0,1-0,2/100.000$ vacunados¹ y menos de un 5% de todas las ADEM son posvacunales.

El mecanismo patogénico de esta entidad no está completamente aclarado. Se considera una enfermedad autoinmunitaria producida por la sensibilización de los linfocitos frente a antígenos del sistema nervioso central². Los síntomas de presentación clínica son muy variables e inespecíficos, e incluyen déficit focales, neuritis óptica, convulsiones, afección medular y alteración variable de la conciencia o el estado mental. La principal herramienta diagnóstica es la resonancia magnética (RM) craneomedular, en la que pueden observarse múltiples lesiones hiperintensas supratentoriales e infratentoriales, asimétricas, que pueden ser tumefactas y que afectan principalmente a la sustancia blanca, aunque no es infrecuente la afección talámica y de núcleos de la base. De forma característica, las lesiones se encuentran todas en el mismo estadio evolutivo y tienden a la resolución. La confirmación en un plazo de 6 meses de la involución de las lesiones, así como la ausencia de nuevas lesiones, apoya finalmente el diagnóstico de ADEM.

Presentamos el caso de una paciente de 17 años de edad sin antecedentes personales de interés, a excepción de haber presentado herpes-zoster en la primera y la segunda rama del trigémino izquierdo a los 5 años de edad, con diseminación varicelosa acompañante, sin otras complicaciones. No refería clínica infecciosa reciente. Había iniciado inmunización contra el virus del

papiloma humano (Gardasil®) 2 meses antes, con una segunda administración 15 días antes del ingreso. Consulta por presentar trastorno visual de una semana de evolución con dificultad para distinguir la parte final de las palabras y sensación de "visión borrosa" acompañante, sin otra sintomatología concomitante. En la exploración neurológica se evidenció hemianopsia homónima derecha (confirmada por campimetría automática), sin otros hallazgos patológicos. La analítica (hemograma completo, estudio básico de la coagulación, perfil bioquímico y hormonas tiroideas), el estudio inmunológico (C3, C4, anticuerpos anti-ADN, anti-SM, RNP, Ro, La, anticentrómero, anti-SCL-70, antirribosomales, antihistonas, anti gliadinas y antitransglutaminasas) y las pruebas serológicas (hepatitis B, VIH, virus de Epstein Barr, herpes simple 1 y 2, citomegalovirus, varicela-zoster, VDRL, *Toxoplasma* y *Borrelia*) resultaron normales, a excepción de unos ANA positivos (patrón granular 1/80) y anticuerpos IgG e IgM positivos para *Mycoplasma*, con una segunda determinación negativa (falso positivo). El examen sistemático del líquido cefalorraquídeo no presentaba alteraciones y las bandas oligoclonales fueron negativas. Las imágenes de RM cerebral mostraron dos extensas lesiones de aspecto tumefacto en las regiones occipitotemporal y parietal posterosuperior izquierdas, así como otra lesión, de menor tamaño, adyacente al asta occipital derecha (fig. 1). Las secuencias de difusión cerebral mostraron alta señal en la periferia de las lesiones, con baja señal en su interior y, tras la administración de gadolinio intravenoso (i.v.), se observó una mínima captación periférica (fig. 1). La RM medular no mostró anomalías.

Se estableció el diagnóstico de encefalitis aguda diseminada posvacunal, y se inició tratamiento con metilprednisolona i.v. a dosis de 1 g/día durante 5 días con posterior paso a prednisona oral en descenso progresivo; se observó una rápida mejoría del déficit campimétrico (resuelto en la primera semana tras tratamiento). La RM cerebral de control, realizada 2 meses tras el alta, mostró una franca mejora, sin evidenciarse la aparición de nuevas lesiones (fig. 2).

Gardasil® es una vacuna recombinante, adyuvante, no infecciosa, preparada a partir de partículas similares al virus (VLPs), altamente purificadas de la proteína L1 de la cápside mayor de los tipos 6, 11, 16 y 18 del virus del papiloma humano (VPH), que se ha demostrado eficaz en la prevención del cáncer de cérvix y en la displasia vaginal, vulvar y cervical. Las VLPs no contienen ADN viral, no pueden infectar células, reproducirse ni causar enfermedad. Está aprobada para su uso por la FDA estadounidense (ju-

nio de 2006) y la EMEA (septiembre de 2006). La pauta recomendada es de 3 dosis intramusculares separadas (0, 2 y 6 meses)⁴. Se introdujo en el calendario vacunal en España en enero de 2008, con incorporación progresiva en las diferentes comunidades autónomas para la población de niñas de entre 9 y 15 años; pueden vacunarse de forma voluntaria las mujeres de entre 16 y 26 años. En los estudios previos a su comercialización no se notificaron efectos adversos neurológicos. Se han registrado casos de síndrome de Guillain-Barré⁵, así como cuadros inespecíficos de cefalea y mareo. En septiembre de 2008 se comunicó que 5 pacientes australianas⁶ presentaron síndromes desmielinizantes del sistema nervioso central atípicos o multifocales en los 21 días posteriores a la segunda o la tercera dosis de vacunación con Gardasil®. Dichos casos incluían presentaciones como neuritis óptica, mielitis multifocal o combinaciones de sintomatología medular y cerebral. Todas las pacientes evolucionaron favorablemente de forma espontánea o tras administración de metilprednisolona i.v. En noviembre de 2008, se comunicó⁷ un caso de ADEM en una paciente europea de 15 años tras recibir la segunda dosis de Gardasil®.

Nuestra paciente desarrolló un cuadro clínico compatible con ADEM con lesiones desmielinizantes tumefactas en la RM cerebral tras recibir la segunda dosis de inmunización contra el VPH. Las imágenes tumefacas son frecuentes en la ADEM², si bien llama la atención en este caso la desproporción entre la extensión de las lesiones y la escasa sintomatología clínica acompañante. La evolución clínica y de la neuroimagen confirman el diagnóstico.

Hasta donde tenemos noticia, nuestro caso es el segundo publicado (el primero en nuestro país) de ADEM tras inmunización con Gardasil®. Dado que la introducción en el calendario vacunal de la inmunización contra el VPH es relativamente reciente, es difícil estimar la frecuencia con la que podría observarse esta entidad nosológica a partir de los casos aislados comunicados hasta el momento. Sin embargo, podría extrapolarse una incidencia similar a la que se da en relación con otras vacunas (como las del sarampión o la varicela) en una población similarmente susceptible (edad pediátrica), lo que nos obliga a tener en cuenta dicho antecedente en pacientes con presentación clínica compatible.

Z. Mendoza Plasencia^{a,*}, M. González López^a,
M.L. Fernández Sanfiel^a y J.R. Muñoz Montes^b

^aServicio de Neurología, Hospital Universitario de Canarias, La Laguna, Santa Cruz de Tenerife, España

^bUnidad de Resonancia Magnética, Hospital Universitario de Canarias, La Laguna, Santa Cruz de Tenerife, España

*Autor para correspondencia.

Correo electrónico: zebensuimp@hotmail.com (Z. Mendoza).

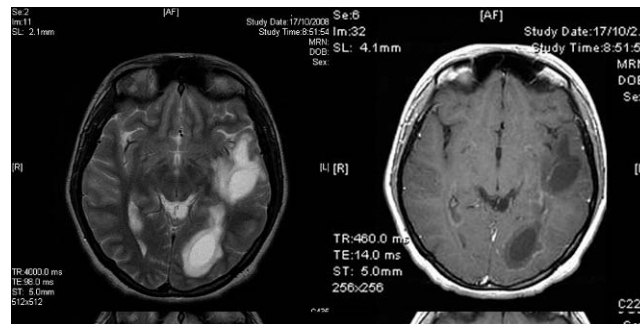


Figura 1 Resonancia magnética cerebral, cortes axiales T2 sin contraste y T1 con contraste, realizadas en el momento del ingreso. Se observan tres lesiones, dos de aspecto tumefacto en las regiones occipitotemporal y parietal izquierdas, y otra, de menor tamaño, adyacente al asta occipital derecha. Tras la administración de gadolinio i.v., se advierte una fina captación de éste en la periferia.

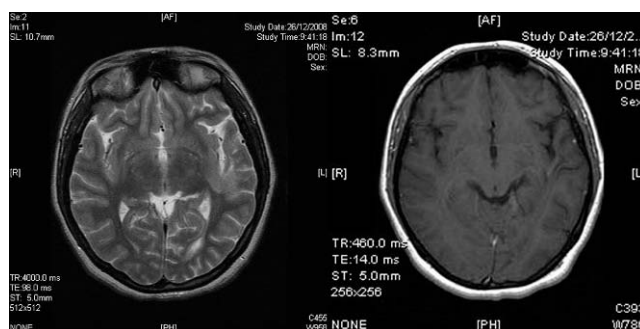


Figura 2 Imágenes de control (mismas secuencias), realizadas 9 semanas después del inicio de los síntomas, donde se aprecia una franca mejoría de las lesiones.

Bibliografía

1. Menge T, Kieseier BC, Nessler S, et al. Acute disseminated encephalomyelitis: an acute hit against the brain. *Curr Opin Neurol.* 2007;20:247-54.
2. Tenebaum S, Chitnis T, Ness J, Hahn JS. Acute disseminated encephalomyelitis. *Neurology.* 2007;68 Suppl 2:S23-36.
3. Dale RC, De Sousa C, Chong WK, et al. Acute disseminated encephalomyelitis, multiphasic disseminated encephalomyelitis and multiple sclerosis in children. *Brain.* 2000;123:2407-22.
4. Garland SM, Hernandez-Avila M, Wheeler CM, et al. Quadrivalent vaccine against Human Papillomavirus to prevent anogenital diseases. *N Engl J Med.* 2007;356:1928-43.
5. Information from FDA and CDC on Gardasil and its Safety. Vaccine Adverse Event Reporting System (VAERS). July 22, 2008.
6. Sutton I, Lahoria R, Tan IL, Clouston P, Barnett MH. CNS demyelination and quadrivalent HPV vaccination. *Mult Scler.* 2009;15:116-9.
7. Topakian R, Haring HP, Aichner FT. HPV vaccine: a corner stone of female health a possible cause of ADEM? *J Neurol.* 2008;255:1818-20.