

## Carotidinia sintomática: dolor cervical de origen vascular<sup>☆</sup>

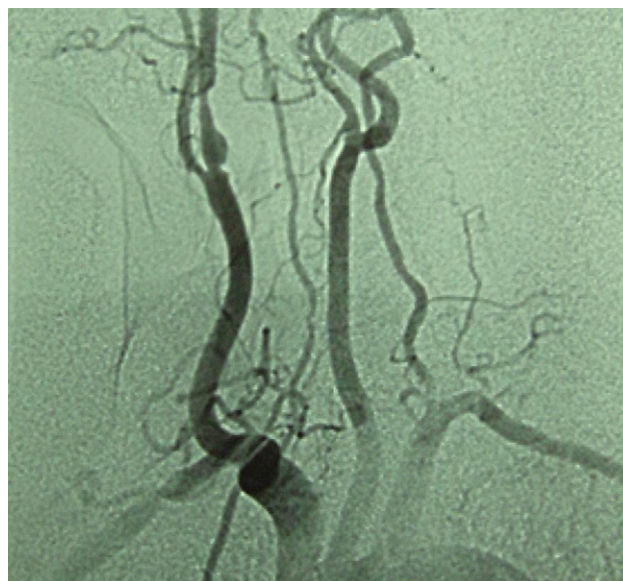
### Symptomatic carotidynia: neck pain of vascular origin

Sr. Director:

Presentamos el caso de una mujer de 71 años diabética, hipertensa, dislipémica y con antecedente de cardiopatía isquémica, que en los 7 meses previos a la primera consulta había presentado varios episodios de menos de 2 semanas de duración de dolor pulsátil laterocervical derecho irradiado a región auricular, con edema en la zona dolorosa e hipersensibilidad a la palpación. No había presentado ningún evento vascular isquémico cerebral ni retiniano. En la exploración destacaba un soplo carotídeo derecho. La analítica (hemograma, bioquímica, coagulación, PCR, VSG) y RMN craneal fueron normales. El estudio Doppler carotídeo mostró una estenosis crítica de más del 90% en arteria carótida derecha a un centímetro de la bifurcación, que se confirmó por arteriografía (fig. 1). Se realizó tratamiento mediante angioplastia con colocación de stent, con lo que la paciente quedó asintomática del dolor laterocervical.

La carotidinia se considera un síndrome que abarca numerosas variantes de dolor en la región carotídea. Fue descrito por primera vez por Fay en 1927<sup>1,2</sup>. Ha sido eliminada como entidad de la Segunda Clasificación Internacional de Cefalea (ICHD-II) para considerarse en el apéndice más como un síndrome que puede estar producido por múltiples causas<sup>2,3</sup>. Expresa un dolor laterocervical continuo o intermitente, en el territorio de la arteria carótida, en ocasiones irradiado a la región facial y/o auricular ipsilateral, con sensibilidad a la palpación carotídea. Puede estar agravado por movimientos cervicales, la deglución o la tos. Se trata de una causa infrecuente de dolor cervical<sup>2,4</sup>. Se ha relacionado con distintos procesos como disección, trombosis, displasia fibromuscular, aneurisma, arteritis de células gigantes o arteritis de Takayasu, así como otros procesos no vasculares como linfadenitis, sialodenitis, abscesos periamigdalinos o neoplasias cervicales, entre otros<sup>5</sup>. Hay que conocer las causas que lo pueden producir, ya que deben ser siempre excluidas para poder plantear el diagnóstico alternativo de carotidinia idiopática y establecer un tratamiento adecuado. Aunque no existen largas series de carotidinia idiopática que correlacionen histología e imagen, sí parece que está mediada por una respuesta inmunitaria donde están implicadas células T, células presentadoras de antígenos y macrófagos que producen cambios en la pared de la arteria y que se observan tanto en ultrasonidos como en RMN o angio-RMN como un realce circunferencial o excéntrico de la pared arterial preservando la luz. Esto parece traducir un engrosamiento periadventicial como respuesta inflamatoria crónica y puede responder a corticoides<sup>2,4-6</sup>.

Presentamos un caso de carotidinia sintomática, relacionada con estenosis crítica de la arteria carótida interna,



**Figura 1** Placa de ateroma en carótida primitiva derecha, previa a la bifurcación, que se extiende a carótida interna, produciendo una estenosis importante a nivel del ostium y estenosis severa a nivel posbulbar de morfología regular.

que se resuelve al tratar la causa. Este caso puede servir para ilustrar que pruebas como la ecografía o la RMN son de gran utilidad para confirmar el diagnóstico y, de esta manera, llevar a cabo un tratamiento adecuado, sin olvidar la existencia de otros casos de carotidinia idiopática.

### Bibliografía

1. Taniguchi Y, Horino T, Hashimoto K. Is carotidynia syndrome a subset of vasculitis? *J Rheumatol*. 2008;35:1901–2.
2. Kosaka N, Sagoh T, Uematsu H, Kimura H, Miyayama S, Noguchi M, et al. Imaging by multiple modalities of patients with a carotidynia syndrome. *Eur Radiol*. 2007;17:2430–3.
3. Woo JK, Jhamb A, Heran MK, Hurley M, Graeb D. Resolution of existing intimal plaque in a patient with carotidynia. *Am J Neuroradiol*. 2008;29:732–3.
4. Azar L, Fischer HD. Perivascular carotid inflammation: an unusual case of carotidynia. *Rheumatol Int*. 2009;20. Disponible en: <http://www.springerlink.com/content/146657h306708584/fulltext.pdf> [2.11.10].
5. Da Rocha AJ, Tokura EH, Romualdo AP, Fatio M, Gama HP. Imaging contribution for the diagnosis of carotidynia. *J Headache Pain*. 2009;10:125–7.
6. Kang Park JK, Choi JC, Kim BS, Choi G, Kim SH. CT imaging features of carotidynia: a case report. *J Neuroimaging*. 2009;19:84–5.

A. Castrillo Sanz\*, A. Mendoza Rodríguez, C. Gil Polo, R. Gutiérrez Ríos

Sección de Neurología, Complejo Asistencial de Segovia, Segovia, España

\* Autor para correspondencia.

Correo electrónico: [anacastillosanz@yahoo.es](mailto:anacastillosanz@yahoo.es) (A. Castrillo Sanz).

<sup>☆</sup> Este trabajo se presentó como póster en la Reunión Anual de la Sociedad Española de Neurología 2010.