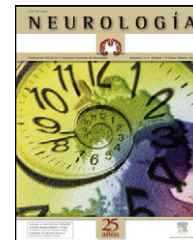


# NEUROLOGÍA

www.elsevier.es/neurologia



## CARTAS AL EDITOR

### Síndrome de Miller-Fisher asociado a neuropatía axonal motora aguda: correlación clínico-inmunológica

### Miller-Fisher syndrome associated with acute motor axonal neuropathy: clinic-immunological correlation

Sr. Editor:

El síndrome de Miller-Fisher (SMF) es una polirradiculoneuropatía axonal autoinmune extremadamente rara en la infancia, caracterizada por la tríada clínica de ataxia, oftalmoplejía y arreflexia<sup>1</sup>. La incidencia anual del síndrome de Miller-Fisher es del 0,09 por cada 100.000 habitantes. En las pocas series que existen publicadas en niños, suponen aproximadamente el 9% de los casos de polirradiculoneuropatías agudas<sup>2</sup> en conjunto. Al igual que en el caso del síndrome de Guillain-Barré, está frecuentemente desencadenado por ciertas cepas de *Campylobacter jejuni* que inducen la formación de antigangliósido anti-GQ1b. También están descritos casos relacionados con infecciones por *Haemophilus influenzae* y *Mycoplasma pneumoniae*. Los Ac-GQ1b están elevados en el 90-97% de los casos de síndrome de Miller-Fisher. Estos anticuerpos reconocen epítomos que se expresan de manera específica en las regiones nodales de los nervios oculomotores, en los ganglios dorsales y en neuronas cerebelosas, estructuras responsables de la sintomatología del síndrome de Miller-Fisher<sup>3</sup>.

En ocasiones el síndrome de Miller-Fisher y el síndrome de Guillain-Barré en sus variantes desmielinizante, axonal motora aguda y sensitivo-motora aguda, pueden tener un espectro clínico superpuesto entre ellas según la inmunopatología que las provoque. Por otra parte, las formas axonales motoras suelen presentarse clásicamente respetando los pares craneales y con un predominio de afectación distal. Son pocos los casos de este tipo de presentación estudiados a la luz de los conocimientos actuales de perfeccionamiento de las técnicas de detección de anticuerpos y la purificación de nuevos antígenos del sistema nervioso. Presentamos el estudio de un paciente afecto de la variante Miller-Fisher asociada además a un cuadro agudo periférico de neuropatía axonal motora aguda (AMAN), su patrón de anticuerpos antigangliósidos y su correlación con la clínica, así como la

evolución que presentó y su respuesta al tratamiento con inmunoglobulina intravenosa.

Se trata de un niño varón de 4 años y 9 meses que ingresa en nuestro hospital por cuadro progresivo de dos semanas de evolución de debilidad generalizada con imposibilidad para la deambulación, inestabilidad en la marcha y edema palpebral con ptosis derecha. Había padecido 15 días antes un episodio de gastroenteritis de etiología no filiada.

En la exploración al ingreso, estaba postrado, con sensación de enfermedad aguda, destacando un leve edema palpebral bilateral con ptosis derecha. A nivel neurológico estaba consciente, alerta y reactivo con sensorio despejado. Presentaba oftalmoplejía que afectaba a pares craneales III, IV y VI con imposibilidad para la persecución óptica vertical y horizontal junto a paresia facial bilateral. Asimismo presentaba una hipotonía generalizada de predominio proximal con imposibilidad para la sedestación y la deambulación, con una disminución de fuerza más marcada en miembros inferiores con un balance ligeramente asimétrico del miembro inferior derecho sobre el miembro inferior izquierdo de 1/5 y 2/5 respectivamente. Presentaba arreflexia universal con sensibilidad termo-algésica y propioceptiva aparentemente conservada. Ausencia de signos cerebelosos sin temblor, disimetría ni disidiadococinesia. No presentaba signos meníngeos.

Entre las pruebas complementarias destacaban disociación albumino-citológica en el líquido cefalorraquídeo con niveles de proteínas de 0,8 g/l y 5 linfocitos mononucleares por mm<sup>3</sup>. Las pruebas de neuroimagen (resonancia magnética de columna cervical y dorsolumbar) no evidenciaron alteraciones morfológicas ni alteraciones de señal en cerebro, tronco del encéfalo, médula, ni cola de caballo, tanto en secuencias potenciadas en T-1, T-2 o FLAIR.

En el estudio neurofisiológico inicial en el electromiograma en miembro superior (músculos deltoides, bíceps y extensor común de los dedos) y en miembro inferior (recto anterior femoral, tibial anterior y gemelos) se evidenciaba un patrón neurogénico mostrando actividad espontánea de denervación con fibrilaciones y ondas positivas, trazados en la conducción motora provocada muy deficitarios, en mayor grado en los músculos proximales del miembro superior examinado, y potenciales de unidad motora de larga duración y gran amplitud con aumento de la proporción de potenciales de unidad motora polifásicos. En el electro-neurograma presentaba alteración de la conducción motora

con amplitud disminuida permaneciendo la latencia distal y velocidad de conducción en parámetros normales a nivel de ambos nervios faciales, nervio mediano derecho, nervio cubital derecho y ambos nervios peroneales. La conducción sensitiva estuvo dentro de parámetros normales tanto en velocidad como en amplitud, compatible por lo tanto con polirradiculopatía axonal motora.

El estudio seroinmunológico de anticuerpos antiglicolípidos realizada mediante enzoinmunoensayo (ELISA) detectó la presencia de anticuerpos contra el gangliósido GQ1b tipo IgM a título de 1/1.500 y positividad contra los gangliósidos GM1 con un título de IgG de 1/500 y contra el antígeno GM2 con un título de IgM de 1/3.000. La determinación del resto de anticuerpos antiglicolípidos contra GM3, asialoGM1, GD1a, GD1b, GD3, GT1b, sulfátido y globósido resultaron negativos.

Se realizó coprocultivo para *Campylobacter jejuni* que fue negativo. La PCR en sangre a grupo virus grupo herpes resultó negativa. El diagnóstico de nuestro paciente fue el de síndrome de Miller-Fisher y neuropatía axonal motora aguda en asociación.

Se realizó tratamiento con inmunoglobulina intravenosa a dosis de 2 g/kg (400 mg/kg/día durante 5 días), así como rehabilitación motora precoz con buena respuesta clínica y neurofisiológica. Al mes de iniciado el tratamiento en la exploración clínica se evidenció recuperación parcial de oculomotores y facial, así como sedestación libre, bipedestación con apoyo y marcha paraparéctica posible con escasa ayuda. En el estudio neurofisiológico de control realizado tres meses después se evidencia en el electromiograma del orbicular de los ojos y en el deltoides derecho ausencia de actividad espontánea y trazados voluntarios al máximo esfuerzo ligeramente deficitarios en el orbicular de los ojos y sin déficit significativo en el deltoides con los potenciales de la unidad motora de características normales. El electroneurograma de control mostraba afectación de la conducción motora del nervio facial derecho e izquierdo con potencial evocado de amplitud disminuida en ambos pero de predominio en el izquierdo. En relación con la exploración neurofisiológica inicial se observaba como único hallazgo una neuropatía periférica de los nervios faciales de predominio izquierdo, posiblemente a nivel del trayecto intrapetroso, en menor grado que en la exploración inicial, siendo el resto del estudio neurofisiológico normal.

El conocimiento actual de las polirradiculoneuropatías agudas, indica que se trata de una entidad adquirida como consecuencia de una respuesta inmune aberrante secundaria a un evento previo, ya sea infección, vacunación, neoplasia o algún otro estímulo autoinmune. De la variedad de anticuerpos formados vamos conociendo el desenlace patológico ulterior<sup>4,5</sup>. Así la presencia de anti-GQ1b conduce a la afectación de pares craneales oculomotores, ya que el antígeno GQb1 se expresa de manera específica en las regiones nodales de los nervios oculomotores, en los ganglios dorsales y en neuronas cerebelosas. Asimismo la neuropatía aguda caracterizada por parálisis cérico-faringo-braquial o disfunción bulbar ha sido reconocida como una variante del síndrome de Guillain-Barré y un estudio clínico reciente ha mostrado que la parálisis cérico-faringo-braquial, el síndrome de Miller-Fisher, y la encefalitis de Bickerstaffs son un espectro clínico continuo<sup>6</sup>. Un anticuerpo anti-GT1a

específico sin reactividad GQ1b es fundamental por el desarrollo de parálisis bulbar en pacientes con síndrome de Guillain-Barré. El nervio glossofaríngeo y el nervio vago contienen GQ1b y GT1a<sup>7</sup>, pero no ha sido demostrada la localización de GT1a en nervios periféricos humanos. Es probable que anticuerpos específicos anti-GD1b sean causantes de la ataxia en el síndrome de Guillain-Barré<sup>8</sup>.

También los antígenos GM1, GM1b, GD1a, and GalNac-GD1a son propios del axolema de nervios motores periféricos a nivel de los nódulos de Ranvier (en modelos animales) y en consecuencia el desarrollo de los respectivos anticuerpos conduce a una AMAN<sup>9</sup>.

Los anticuerpos contra el antígeno GM2 han sido descritos en casos de parálisis de pares craneales así como en casos de afectación sensitiva asociados a infecciones por virus del grupo herpes<sup>10</sup>. También se ha comprobado una frecuente asociación entre la presencia de anti-GM2 y la parálisis facial<sup>11</sup>.

Las características clínicas de nuestro paciente con afectación de pares craneales oculomotores, afectación del facial y neuropatía axonal motora sin desmielinización guardan una correlación coherente con su inmunofenotipo. Así el anti-GQb1 con la oftalmoplejia, la presencia de anti-GM1 con la afectación axonal motora y los anti-GM2 con la paresia facial. Si bien este último anticuerpo presenta en las publicaciones previas una mayor variabilidad en el comportamiento, ya que se ha asociado a cuadros desmielinizantes y de pares craneales altos, siempre con afectación del facial. Este antígeno se localiza tanto en el axón como en la mielina alrededor de los nodos de Ranvier<sup>12</sup>.

Los anticuerpos antigangliósidos juegan un importante papel en la fisiopatología de la polineuropatía tipo AMAN y el síndrome de Miller-Fisher. Los anticuerpos antigangliósidos provocan el daño al nervio a través de la activación del complemento o de la alteración de la función los canales de sodio y calcio voltaje dependientes. Los epítomos agrupados (arracimados) de los complejos de dos gangliósidos en la membrana celular pueden ser reconocidos por los anticuerpos séricos en el síndrome de Guillain-Barré y en el síndrome de Miller-Fisher y pueden regular la accesibilidad y la avidéz de los anticuerpos antigangliósidos. La configuración de glicolípidos o la distribución específica de receptores de gangliósidos en el sistema nervioso periférico pueden además influir en el efecto patogénico en el síndrome de Guillain-Barré y el síndrome de Miller-Fisher<sup>5</sup>. La implicación del tipo de inmunoglobulina elicitada por el estímulo autoinmune previo, tiene teóricamente una relación con el desarrollo de IgM en etapas iniciales con la posibilidad de disparar el «complejo de ataque a la membrana» vía activación del complemento y daños mas severos y difíciles de controlar que los provocados por la IgG que afectan a los canales del sodio y calcio. Es posible y razonable que el tratamiento con inmunoglobulinas en etapas iniciales mejore el pronóstico y la evolución a largo plazo, evitando una progresión de la activación autoinmune, como en el caso de nuestro paciente<sup>13</sup>.

## Agradecimientos

A la Dra. Isabel Illa Sendra del Servicio de Neurología Experimental del Hospital de la Santa Creu i Sant Pau.

## Bibliografía

1. Fisher M. An unusual variant of acute idiopathic polyneuritis (syndrome of ophthalmoplegia, ataxia and areflexia). *N Engl J Med.* 1956;255:57–65.
2. Lo YL. Clinical and immunological spectrum of the Miller Fisher Syndrome. *Muscle Nerve.* 2007;36:615–27.
3. Kuroki S, Saida T, Nukina M, Yoshioka M, Seino J. Three patients with ophthalmoplegia associated with *Campylobacter jejuni*. *Pediatr Neurol.* 2001;25:71–4.
4. Willison HJ, Yuki N. Peripheral neuropathies and anti-glycolipid antibodies. *Brain.* 2002;125:2591–625.
5. Kaida K, Kusunoki S. Antibodies to gangliosides and ganglioside complexes in Guillain-Barré syndrome and Fisher syndrome: Mini-review. *Journal of Neuroimmunology.* 2010;223:5–12.
6. Nagashima T, Koga M, Odaka M, Hirata K, Yuki N. Continuous spectrum of pharyngeal-cervical-brachial variant of Guillain-Barré syndrome. *Arch Neurol.* 2007;64:1519–23.
7. Koga M, Yoshino H, Morimatsu M, Yuki N. Anti-GT1a IgG in Guillain-Barré syndrome. *J Neurol Neurosurg Psychiatry.* 2002;72:767–71.
8. Kaida K, Kamakura K, Ogawa G, Ueda M, Motoyoshi K, Arita M, et al. S. GD1b-specific antibody induces ataxia in Guillain-Barré syndrome. *Neurology.* 2008;71:196–201.
9. Odaka M, Yuki N, Hirata K. Anti-GQ1b IgG antibody syndrome: clinical and immunological range. *J Neurol Neurosurg Psychiatry.* 2001;70:50–5.
10. Santos-García D, Llana M, Macías M, Fuente-Fernández R. Multiple Cranial Neuropathy Associated With Herpes Simplex Virus Infection and Anti-GM2 Immunoglobulin M Antibodies. *J Clin Neuromuscul Dis.* 2009;10:199–201.
11. Susuki K, Koga M, Hirata K, Isogai E, Yuki N. A Guillain-Barré syndrome variant with prominent facial diplegia. *J Neurol.* 2009;256:1899–905.
12. Ortiz N, Sabaté MM, García N, Santafe MM, Lanuza MA, Tomas M, et al. Effect of anti-GM2 antibodies on rat sciatic nerve: electrophysiological and morphological study. *J Neuroimmunol.* 2009;208:61–9.
13. Korinthenberg R, Schessl J, Kirschner J, Mönning JS. Intravenously Administered Immunoglobulin in the Treatment of Childhood Guillain-Barré Syndrome: A Randomized Trial. *Pediatrics.* 2005;116:8–14.

A. Madrid Rodríguez<sup>a</sup>, J. Martínez Antón<sup>a</sup>,  
M. Núñez Castaín<sup>b</sup> y J.M. Ramos Fernández<sup>a,\*</sup>

<sup>a</sup> *Sección de Neuropediatría, Servicio de Pediatría, Hospital Regional Universitario Carlos Haya, Hospital Materno-Infantil, Málaga, España*

<sup>b</sup> *Servicio de Neurofisiología, Hospital Regional Universitario Carlos Haya, Hospital Materno-Infantil, Málaga, España*

\* Autor para correspondencia.

Correo electrónico: [jmramos@doctor.com](mailto:jmramos@doctor.com)

(J.M. Ramos Fernández)..

doi:10.1016/j.nrl.2011.04.001

## Parkinsonismo-distonía unilateral sensible a levodopa por lesión traumática de la sustancia negra

### Levodopa-responsive parkinsonism-dystonia due to a traumatic injury of the substantia nigra

*Sr. Editor:*

Desde hace tiempo se estableció la relación entre traumatismo craneoencefálico (TCE) y parkinsonismo<sup>1,2</sup>. Sin embargo, se han descrito de forma excepcional, por su extrema rareza, casos de parkinsonismo secundarios a lesiones de la sustancia negra (SN) de origen traumático<sup>3</sup>. Más conocidas, aunque también excepcionales, son las publicaciones de casos de parkinsonismo por lesiones de la SN de origen vascular bien por infarto lacunar<sup>4-7</sup>, o pequeñas hemorragias mesencefálicas<sup>8</sup>. Bhatt publicó una serie de 3 pacientes con parkinsonismo que se desarrolló meses después de un TCE grave con lesiones en la SN. Como datos característicos, hubo un retraso entre el trauma y el inicio del parkinsonismo; éste se desarrolló de forma rápida y agresiva, y todos presentaron una respuesta a la terapia con levodopa<sup>3</sup>. Se postuló como posible mecanismo fisiopatogénico que justificara el retardo de la aparición del parkinsonismo con respecto al traumatismo al depósito de

hierro de los productos de degradación hemorrágicos de la propia lesión, lo que pondría en marcha o dispararía la cascada de eventos propios de la degeneración dopaminérgica típica de la enfermedad de Parkinson idiopática (EPI), explicándose así la respuesta a la terapia dopaminérgica en estos casos. Cuando se afecta la SN el parkinsonismo es estrictamente unilateral, a menos que la lesión sea más extensa y afecte a otras estructuras. Hemos encontrado muy pocas referencias en la literatura en relación con la utilidad de la tomografía computarizada por emisión de fotones simples o tomografía por emisión de positrones en esta entidad, y básicamente referido a casos de etiología vascular<sup>9,10</sup>. Recientemente, se publicó un caso de parkinsonismo postraumático por lesión de SN con estudio de dúplex transcraneal en el que no se registraba hiperecogenicidad en la SN, a diferencia del patrón característico en la EPI<sup>11</sup>.

Presentamos un caso de parkinsonismo-distonía unilateral secundario a una lesión postraumática de la SN y que responde parcialmente a levodopa. Aportamos el estudio DaTSCAN, donde se aprecia una marcada hipocaptación del radioisótopo en el estriado ipsilateral a la lesión.

Varón de 62 años. A la edad de 45 años presentó un TCE con pérdida de consciencia de 30-60 min de duración, por precipitación desde un segundo piso, y sin aparentes secuelas neurológicas inmediatas. Un año más tarde comenzó con movimientos involuntarios e incontrolados de los miembros izquierdos, más acentuados en el pie. En la exploración se apreció una hemidistonía, sin otros signos relevantes. Dos meses más tarde, a la hemidistonía