

CARTAS AL EDITOR

Embolia aérea por mecanismo venoso retrógrado como causa de ictus isquémico[☆]

Retrograde venous cerebral air embolism as a cause of stroke

Sr. Editor:

Los embolismos aéreos, arteriales o venosos, son habitualmente una complicación de procedimientos médicos invasivos^{1,2}. Una de las causas más frecuentes de embolismo aéreo venoso es la inserción, mantenimiento o retirada de un catéter venoso central (CVC)^{3,4}. La entrada de aire puede darse si la presión venosa central es inferior a la presión atmosférica, condición que se da en la vena cava superior si el paciente se encuentra con el tórax elevado o durante maniobras de Valsalva⁵. Los síntomas neurológicos por embolismo aéreo no son específicos e incluyen alteración del nivel de conciencia, crisis comiciales e ictus⁶.

Describimos el caso y la neuroimagen de un paciente con ictus isquémico por embolia aérea durante la manipulación de un CVC.

Varón de 76 años ingresado por insuficiencia renal aguda en el contexto de una reacción anafiláctica que precisó la colocación de una vía venosa central yugular derecha para la realización de hemodiálisis. Inmediatamente tras la retirada de la vía, que se llevó a cabo en sedestación, el paciente presentó una disminución brusca del nivel de conciencia con desviación de la mirada conjugada a la derecha y tetraparesia. No se detectó hipotensión ni hipoxia. La TC craneal urgente (*fig. 1*), obtenida una hora después del inicio de los síntomas, mostró áreas de hipodensidad en las venas corticales superficiales derechas, extensas colecciones de gas en la vena yugular derecha, en ambos senos cavernosos (*fig. 2*) y en estructuras subcutáneas. No se detectaron imágenes de isquemia aguda en las secuencias en difusión de la resonancia magnética (RM) realizadas 30 min más tarde. El paciente presentó mejoría clínica de forma progresiva,

persistiendo paresia de la extremidad superior izquierda. La RM craneal a las 72 h (*fig. 3*) reveló áreas de restricción en secuencias en difusión e hiperintensas en secuencias T2 en los surcos corticales donde previamente se observaron las burbujas de gas, sugestivas de infarto venoso. La realización de ecocardiograma transesofágico y Doppler transcraneal con contraste aéreo-salino no evidenció la presencia de comunicación derecha-izquierda.

A nivel sistémico, las manifestaciones hemodinámicas de un embolismo venoso se atribuyen a la entrada masiva de aire a nivel del ventrículo derecho y de la circulación pulmonar, provocando hipoxia con hipertensión pulmonar, fallo del ventrículo derecho, arritmias e insuficiencia cardíaca¹⁻². Las lesiones isquémicas cerebrales por embolismo aéreo venoso pueden ser secundarias a un embolismo paradójico por aire con entrada en el circuito venoso y paso al circuito arterial a través de una comunicación derecho-izquierda cardíaca o pulmonar, por embolismo aéreo venoso masivo que desborda el filtro pulmonar, y de forma excepcional se ha descrito un mecanismo venoso retrógrado^{7,8}. Investigaciones recientes

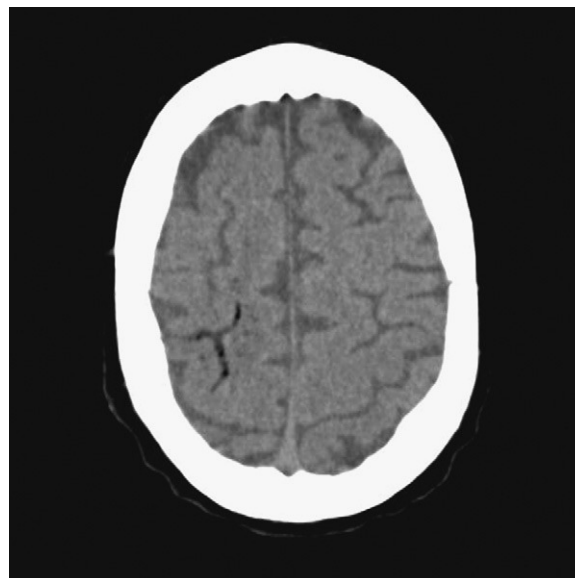


Fig. 1 TC cerebral realizada 1 h después del inicio de los síntomas. Imágenes serpiginosas con densidad aire en el área cortical parietal.

[☆] Trabajo presentado de forma parcial (póster) en la XIX ESC en Estocolmo (2009).

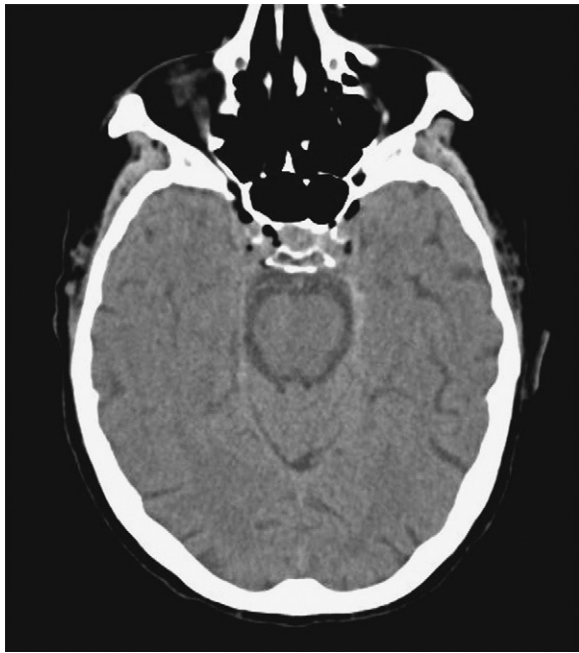

Fig. 2 Colecciones aéreas a nivel de ambos senos cavernosos.

han demostrado que un embolismo aéreo a través de un catéter venoso estándar tiene altas posibilidades de ascender vía retrógrada por la circulación venosa, dependiendo del tamaño de las burbujas, del diámetro del catéter y de la fracción de eyección^{9,10}. La isquemia por émbolos aéreos se produce por varios mecanismos: obstrucción del flujo sanguíneo, vasoespasmo y formación de trombos por activación plaquetaria. La relación temporal entre el ictus y el procedimiento facilita la sospecha para el diagnóstico. Las

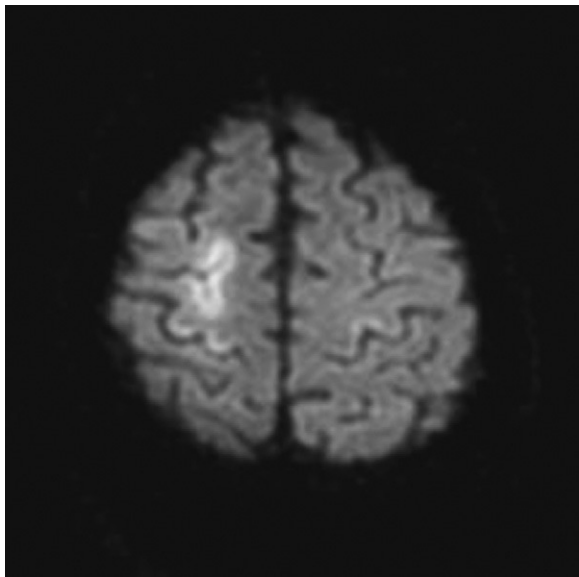


Fig. 3 RM cerebral realizada 72 h desde el inicio de los síntomas. DWI: áreas corticales con restricción de la difusión con forma serpiginosa sugestivas de infarto venoso reciente.

pruebas de neuroimagen tendrán que realizarse de forma inmediata para demostrar la presencia de gas; hay predilección por la afectación cortical frontal, y especialmente de las zonas limítrofes de las arterias cerebrales anterior y media¹¹. Ante la sospecha de embolismo aéreo retrógrado el paciente tiene que situarse en posición de Trendelenburg y en decúbito lateral izquierdo con la idea de favorecer el retorno de las burbujas a la circulación venosa central. Debe administrarse oxígeno tanto para tratar la hipoxia como para eliminar el gas al establecer un gradiente de difusión. Se han comunicado diversos casos con buen pronóstico al recibir oxígeno hiperbárico, y se ha planteado como tratamiento de elección¹²⁻¹³.

El caso ilustra el mecanismo fisiopatológico de una vía venosa retrógrada por la presencia de aire en estructuras venosas cervicales y craneales, la ausencia de comunicación derecha-izquierda demostrada y por la aparición de infarto venoso en los giros corticales en cuyas venas hubo aire en la neuroimagen precoz.

El embolismo aéreo tiene que sospecharse en pacientes con clínica cardiovascular o neurológica no justificada y con CVC. El diagnóstico y el tratamiento precoz son imprescindibles. El mecanismo venoso retrógrado ha de tenerse en cuenta en casos sin comunicación derecha-izquierda.

Bibliografía

1. Muth CM, Shank ES. Gas embolism. *N Engl J Med.* 2000;342:476–82.
2. Van Hulst RA, Klein J, Lachmann B. Gas embolism: pathophysiology and treatment. *Clin Physiol Funct Imaging.* 2003;23:237–46.
3. Hsiung GY, Swanson PD. Cerebral air embolism after central venous catheter removal. *Neurology.* 2000;55:1063–4.
4. Brouns R, De Surgeloose D, Neetens I, De Deyn PP. Fatal venous cerebral air embolism secondary to a disconnected central venous catheter. *Cerebrovasc Dis.* 2006;21:212–4.
5. Brockmeyer J, Simon T, Seery J, Johnson E, Armstrong P. Cerebral air embolism following removal of central venous catheter. *Military Medicine.* 2009;174:878–81.
6. Heckmann J, Lang C, Kindler K, Huk W, Erbguth F, Neundörfer B. Neurologic manifestations of cerebral air embolism as a complication of central venous catheterization. *Crit Care Med.* 2000;28:1621–5.
7. Fracasso T, Kargel B, Schmidt P, Reinbold WD, Pfeiffer H. Retrograde venous cerebral air embolism from disconnected central venous catheter: an experimental model. *J Forensic Sci.* 2011;56:S101–4.
8. Zickler P, Hartung HP, Janssen H. "Bubbles in the brain": Retrograde venous air embolism in the cavernous sinus. *Eur Neurol.* 2009;61:318.
9. Schlomp CJ, Loimer T, Rieger M, Lederer W, Schmidts MB. The potential of venous air embolism ascending retrograde to the brain. *J Forensic Sci.* 2005;50:1–4.
10. Schlomp CJ, Loimer T, Rieger M, Schmidts MB, Lederer W. Pathophysiological mechanism and immediate treatment of retrograde cerebral air embolism. *Intensive Care Med.* 2006;32:945.
11. Jeon SB, Kim JS, Lee DK, Kang DW, Kwon SU. Clinicoradiological characteristics of cerebral air embolism. *Cerebrovasc Dis.* 2007;23(5-6):459–62.
12. Gibson AJ, Davis FM. Hyperbaric oxygen therapy in the treatment of post cardiac surgical strokes—a case series and review of the literature. *Anaesth Intensive Care.* 2010 Jan;38:175–84.

13. Balsara ZN, Burks DD. Hyperbaric oxygen therapy for arterial air embolism. *AJR Am J Roentgenol.* 2007;188:W98.

A. Pellisé^{a,*}, X. Ustrell^a, V. Ruiz^b y A. Guedea^c

^a *Servicio de Neurología, Hospital Universitari Joan XXIII, IISP, Universitat Rovira i Virgili, Tarragona, España*

^b *Servicio de Nefrología, Hospital Universitari Joan XXIII, IISP, Universitat Rovira i Virgili, Tarragona, España*

^c *Servicio de Radiología, Hospital Universitari Joan XXIII, IDI, Tarragona, España*

* Autor para correspondencia.

Correo electrónico: apellise.hj23.ics@gencat.cat (A. Pellisé).

doi:10.1016/j.nrl.2011.05.003

Carta en relación con el artículo «Importancia del estudio electromiográfico en el diagnóstico del temblor ortostático»

Letter with reference to the article «Importance of electromyographic studies in the diagnosis of orthostatic tremor»

Sr. Editor:

Hemos leído con gran interés el trabajo recientemente publicado por Yagüe et al¹ sobre la importancia del estudio electromiográfico en el diagnóstico del temblor ortostático. Nuestra intención no es valorar el aspecto fisiopatológico-diagnóstico del artículo, expuesto de forma brillante por los autores, que aportan conceptos electromiográficos que evidencian la creciente e innegable importancia del estudio electrofisiológico en el estudio de los trastornos del movimiento. Como señalan los autores, el temblor ortostático es un trastorno motor idiopático, aunque es conocida su posible asociación a lesión protuberancial² o a degeneración cerebelosa^{3,4}, las cuales constituirían formas sintomáticas de temblor ortostático. Se especula que estas estructuras anatómicas (tronco encéfalo y cerebelo) estarían directamente involucradas en la patogénesis y modulación del temblor ortostático^{5,6}, de manera similar a lo que podría ocurrir en el temblor esencial⁷⁻⁹.

Nos ha llamado la atención que, en el caso presentado por Yagüe et al¹, la paciente presentara, entre sus antecedentes médicos, un déficit de vitamina B₁₂, lo que nos ha motivado a escribir esta carta con el propósito de enfatizar la posible asociación existente entre el temblor ortostático y el déficit de vitamina B₁₂. Nuestro grupo publicó, hace 11 años¹⁰, el caso de un paciente con temblor ortostático que tenía, además, un déficit de vitamina B₁₂. Aunque reconocemos que esta asociación es de difícil justificación desde la plausibilidad biológica, el hecho de que, tras la reposición de la vitamina deficitaria, desapareciera el temblor reforzaría esta asociación causal. Desde entonces se han descrito casos en los que se ha relacionado el déficit de vitamina B₁₂ con temblor^{11,12}. Por otro lado, distintos estudios de neuroimagen han evidenciado alteraciones en el cerebelo y la protuberancia de pacientes con déficit de vitamina B₁₂^{13,14}, lo que consideramos aportaría una mayor plausibilidad a esta posible inferencia causal entre déficit de vitamina B₁₂ y temblor ortostático.

Bibliografía

1. Yagüe S, Veciana M, Pedro J, Campdelacreu J. Importancia del estudio electromiográfico en el diagnóstico del temblor ortostático. *Neurología.* 2011;26:53-4.
2. Benito-León J, Rodríguez J, Ortí-Pareja M, Ayuso-Peralta L, Jiménez-Jiménez FJ, Molina JA. Symptomatic orthostatic tremor in pontine lesions. *Neurology.* 1997;49:1439-41.
3. Benito-León J, Rodríguez J. Orthostatic tremor with cerebellar ataxia. *J Neurol.* 1998;245:815.
4. Manto MU, Setta F, Legros B, Jaquy J, Godeaux E. Resetting of orthostatic tremor associated with cerebellar cortical atrophy by transcranial magnetic stimulation. *Arch Neurol.* 1999;56:1497-500.
5. Piboolnurak P, Yu QP, Pullman SL. Clinical and neurophysiologic spectrum of orthostatic tremor: case series of 26 subjects. *Mov Disord.* 2005;20:1455-61.
6. Spiegel J, Fuss G, Krick C, Dillmann U. Impact of different stimulation types on orthostatic tremor. *Clin Neurophysiol.* 2004;115:569-75.
7. Benito-León J, Louis ED. Clinical update: diagnosis and treatment of essential tremor. *Lancet.* 2007;369:1152-4.
8. Benito-León J, Louis ED. Essential tremor: emerging views of a common disorder. *Nat Clin Pract Neurol.* 2006;2:666-78.
9. Benito-León J, Alvarez-Linera J, Hernández-Tamames JA, Alonso-Navarro H, Jiménez-Jiménez FJ, Louis ED. Brain structural changes in essential tremor: voxel-based morphometry at 3-Tesla. *J Neurol Sci.* 2009;287:138-42.
10. Benito-León J, Porta-Etessam J. Shaky-leg syndrome and vitamin B12 deficiency. *N Engl J Med.* 2000;342:981.
11. Koussa S, Taher A, Sayegh R. [Postural and kinetic tremor associated with vitamin B12 deficiency]. *Rev Neurol (Paris).* 2003;159:1173-4.
12. Kumar S. Vitamin B12 deficiency presenting with an acute reversible extrapyramidal syndrome. *Neurol India.* 2004;52:507-9.
13. Katsaros VK, Glocker FX, Hemmer B, Schumacher M. MRI of spinal cord and brain lesions in subacute combined degeneration. *Neuroradiology.* 1998;40:716-9.
14. Morita S, Miwa H, Kihira T, Kondo T. Cerebellar ataxia and leukoencephalopathy associated with cobalamin deficiency. *J Neurol Sci.* 2003;216:183-4.

A. Labiano-Fontcuberta^{a,b} y J. Benito-León^{a,b,c,*}

^a *Servicio de Neurología, Hospital Universitario 12 de Octubre, Madrid, España*

^b *Departamento de Medicina, Facultad de Medicina, Universidad Complutense, Madrid, España*