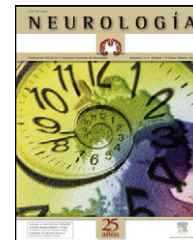


NEUROLOGÍA

www.elsevier.es/neurologia



CARTAS AL EDITOR

Tratamiento mínimamente invasivo del hematoma subdural crónico del adulto. Resultados en 116 pacientes

Minimally invasive treatment of chronic subdural haematoma in adults: results in 116 patients

Sr. Editor:

Hemos leído con interés el reciente trabajo publicado en la revista de NEUROLOGÍA titulado «Tratamiento mínimamente invasivo del hematoma subdural crónico del adulto. Resultados en 116 pacientes», del que son autores Latini et al.¹ y, sobre la base de nuestra práctica habitual en el tratamiento de estos hematomas², nos gustaría hacer algún comentario.

En primer lugar, nos llama la atención los criterios de inclusión empleados para definir el hematoma subdural crónico (HSC) en la tomografía computarizada (TC); los autores identifican el HSC como «imágenes hipodensas convexas en forma de semiluna adyacentes al parénquima cerebral». Aunque esta es la imagen característica del HSC, no debemos olvidar que pueden tener otras morfologías y densidades en función de su tiempo de evolución³. En nuestra experiencia, el 22,3% de los HSC no eran hipodensos y correspondían a hematomas isodensos, hiperdensos o de densidad mixta⁴.

En segundo lugar, no entendemos correctamente la técnica utilizada; suponemos que al hablar de punción transósea (PTO) se están refiriendo a la técnica conocida en la literatura anglosajona como *twist-drill*, que no es más que una perforación craneal realizada con una broca fina (4-6 mm) y que está sobradamente contrastada en la literatura^{5,6}. ¿Qué objeto tiene medir la presión intracraneal en estos pacientes?

En tercer lugar, los autores examinan a 127 pacientes y únicamente emplean la técnica de la punción ósea en 116, no parece razonable hablar de 116 pacientes y luego en los resultados y discusión incluir la totalidad de pacientes (127) donde hay 11 tratados con otras técnicas. No se puede decir que la mortalidad de la técnica es de 6 casos (4,7%) ya que en esta cifra están incluidos también alguno/s pacientes operados con las otras técnicas.

Los autores refieren que la tasa de fracaso de la técnica es del 17%, pero esta cifra es errónea. Los autores indican

que el tratamiento inicial en 116 pacientes fue con la técnica de punción ósea y que únicamente 57 pacientes (49%) presentaron resolución del hematoma al primer intento. Por lo tanto, si 39 pacientes necesitaron una segunda PTO y 20 más otros procedimientos, la tasa de fracaso de la técnica, por recidiva del hematoma, tal como se considera en la literatura, sería del 51%, cifra que en nuestra opinión cuestiona la técnica empleada.

Por último, estamos de acuerdo con los autores en que sería bueno realizar un amplio estudio prospectivo y aleatorizado, que determine de forma definitiva cual es el mejor tratamiento del HSC. Mientras este no se realiza, existe una importante unanimidad en la literatura que el tratamiento idóneo del HSC es la realización de uno o dos agujeros de trépano (siempre que sea posible con anestesia local) y la implantación de un drenaje subdural, precedido o no de un lavado con suero del espacio subdural^{7,8}.

Bibliografía

1. Latini MF, Fiore CA, Romano LM, Spadaro E, Zorrilla JP, Gonorazky SE, et al. Tratamiento mínimamente invasivo del hematoma subdural crónico del adulto. Resultados en 116 pacientes. *Neurología* 2012. En prensa.
2. Gelabert-González M, Fernández-Villa JM, López-García E, García-Allut A. Hematoma subdural crónico en el paciente mayor de 80 años. *Neurocirugía*. 2001;12:325–30.
3. Nakaguchi H, Tanishima T, Yoshimasu N. Factors in the natural history of chronic subdural hematomas that influence their postoperative recurrence. *J Neurosurg*. 2001;95:256–62.
4. Gelabert-González M, Iglesias-Pais M, García-Allut A, Martínez-Rumbo R. Chronic subdural hematoma: surgical treatment and outcome in 1000 cases. *Clin Neurol Neurosurg*. 2005;107:223–9.
5. Escosa M, Wessling H, Calin H, De las Heras P. Use of twist-drill craniostomy with drain in evacuation of chronic subdural hematomas: independent predictors of recurrence. *Acta Neurochir (Wien)*. 2011;153:1097–103.
6. Vilalta J, Rial JP, Rubio E, Bosch J, Caamaño CH, Guitart JM, et al. Hematoma subdural crónico sintomático. Análisis de 68 casos tratados quirúrgicamente con pequeña craneotomía y colocación de un sistema de drenaje cerrado. *Neurología*. 1991;6:46–51.
7. Gelabert M, López E, Fernández JM. Chronic subdural hematoma treated by burr holes and closed drainage system: a review of 630 cases. *Med Princ Pract*. 2001;10:41–7.
8. Santarius T, Kirkpatrick PJ, Ganesan D, Chia HL, Smielewski P, Richards HK, et al. Use of drains versus no drains after burr-hole evacuation of chronic subdural hematoma: a randomised controlled trial. *Lancet*. 2009;374:1067–73.

M. Gelabert González*, D. Castro Bouzas
y R. Serramito García

Servicio de Neurocirugía, Hospital Clínico Universitario de Santiago de Compostela, Departamento de Cirugía, Universidad de Santiago de Compostela, Santiago de Compostela, España

* Autor para correspondencia.

Correo electrónico: miguel.gelabert@usc.es
(M. Gelabert González).

doi:10.1016/j.nrl.2011.10.017

Tratamiento mínimamente invasivo del hematoma subdural crónico del adulto. Resultados en 116 pacientes. Respuesta de los autores

Minimally invasive treatment of chronic subdural haematoma in adults. Results in 116 patients. Response by the authors

Sr. Editor:

Hemos leído la Carta al Editor enviada y con gusto haremos las aclaraciones correspondientes.

Somos conscientes de que un hematoma subdural crónico puede ser definido por su tiempo de evolución y en algún porcentaje puede presentar imágenes mixtas o isodensas. Sin embargo, en nuestro estudio se tomaron los pacientes que presentaban imágenes típicas de hematomas subdurales (hipodensas) o multiloculadas, debido a que para aplicar la técnica de PTO se requiere que el hematoma haya pasado por la etapa de fibrinólisis y, por lo tanto, la sangre se encuentre en estado de licuefacción¹. De hecho, estudios en técnicas microinvasivas mostraron que la técnica es más útil en pacientes con imágenes hipodensas².

La técnica descrita (PTO) es una técnica microinvasiva muy similar al *twist drill*, pero la PTO se realiza con un catéter sobre una aguja estéril (abocath) de 14 G, que corresponde a 1,63 mm. Además, no se requiere de un taladro para realizarla.

En cuanto al análisis de letalidad, nuestra intención fue describir la letalidad global de la serie, motivo por el cual incluimos a los 127 pacientes. Hemos considerado la observación y decidimos calcular la letalidad en los pacientes que fueron sometidos a PTO. La letalidad en internación (pacientes en PTO) fue del 4,3% (5/116) y a los 6 meses de 12% (14/116).

En cuanto a la tasa de fracaso, debemos hacer la siguiente aclaración. Desde nuestro punto de vista, hemos considerado fracaso de la técnica a la necesidad de recurrir a técnicas más invasivas como orificios de trépano o craneo-

tomía (17% en nuestra serie). Como lo expresamos en el artículo original, el requerimiento de más de una punción no implica mayor riesgo ni complicaciones para el paciente, por lo tanto, se podría hablar de drenaje «incompleto» en los pacientes que no respondieron a la primera PTO.

En cuanto al tratamiento repetimos y planteamos la necesidad de un estudio prospectivo y aleatorizado para establecer cuál es el más idóneo. Si bien en la literatura existe un gran número de publicaciones que proponen los orificios de trépano como la primera opción terapéutica, existen otras opciones cuya elección, como técnica inicial, dependen del tipo, edad y comorbilidades del paciente, así como de la experiencia del neurocirujano.

Para finalizar, nuestra intención fue comunicar nuestra experiencia y que, a falta de estudios clase I o II que determinen cuál es la mejor opción terapéutica inicial, la PTO puede ser considerada una opción más en pacientes de edad avanzada y con gran número de comorbilidades.

Bibliografía

1. Nakaguchi H, Tanishima T, Yoshimasu N. Factors in the natural history of chronic subdural hematomas that influence their postoperative recurrence. *J Neurosurg.* 2001;95:256–62.
2. Kenning TJ, Dalfino JC, German JW, Drazin D, Adamo MA. Analysis of the subdural evacuating port system for the treatment of subacute and chronic subdural hematomas. *J Neurosurg.* 2010;113:1004–10.

M.F. Latini^{a,*}, C.A. Fiore^a, L.M. Romano^a, E. Spadaro^a,
J.P. Zorrilla^a, S.E. Gonorazky^a, M. Gaspari^b y J.A. Villegas^b

^a *Servicio de Neurología, Hospital Privado de Comunidad, Mar del Plata, Argentina*

^b *Servicio de Neurocirugía, Hospital Privado de Comunidad, Mar del Plata, Argentina*

* Autor para correspondencia.

Correo electrónico: latini_facundo@yahoo.com.ar
(M.F. Latini).

doi:10.1016/j.nrl.2011.12.021

Véase contenido relacionado en DOI: 10.1016/j.nrl.2011.10.017