

2. Chang Y, Lan M, Peng C, Wu H, Chang D, Liu J. Progressive multifocal leukoencephalopathy in an immunocompetent Taiwanese patient. *J Formos Med Assoc.* 2007;106: S60–4.
3. Christakis PG, Okin D, Huttner AJ, Baehring JM. Progressive multifocal leukoencephalopathy in an immunocompetent patient. *J Neurol Sci.* 2013;326:107–10.
4. Bosh J, Sumalla J, Mauleón A, Rovira A, Molins A, Acarín N. Progressive multifocal leukoencephalopathy in elderly immunocompetent patients. Report of 2 cases [Article in Spanish]. *Rev Neurol.* 1999;29:133–7.
5. Johansen KK, Torp SH, Rydland J, Aasly JO. Progressive multifocal leukoencephalopathy in an immunocompetent patient? *Case Rep Neurol.* 2013;5:149–54.
6. Gourineni VC, Juvet T, Kumar Y, Bordea D, Sena KN. Progressive multifocal leukoencephalopathy in a 62-year-old

immunocompetent woman. *Case Rep Neurol Med.* 2014, 549271.

E. Muiño\*, M.A. Rubio, I. Navalpotro y E. Munteis

*Servicio de Neurología, Hospital del Mar, Parc de Salut Mar, Barcelona, España*

\* Autor para correspondencia.

Correo electrónico: [elena.muinho@gmail.com](mailto:elena.muinho@gmail.com) (E. Muiño).

<http://dx.doi.org/10.1016/j.nrl.2015.08.004>  
0213-4853/

© 2015 Sociedad Española de Neurología. Publicado por Elsevier España, S.L.U. Este es un artículo Open Access bajo la licencia CC BY-NC-SA (<http://creativecommons.org/licenses/by-nc-sa/3.0/>).

## Encefalopatía hiperamoniémica en relación con mieloma múltiple



### Hyperammonemic encephalopathy associated with multiple myeloma

*Sr. Editor:*

La encefalopatía difusa es un motivo común de interconsulta hospitalaria a Neurología, siendo su etiología y severidad muy variables, por lo que exige una correcta aproximación diagnóstica junto un adecuado manejo para alcanzar su resolución<sup>1</sup>.

La encefalopatía hiperamoniémica es una causa de encefalopatía en el ámbito hospitalario, asociada a diversos escenarios clínicos, siendo uno de los más frecuentes la insuficiencia hepática secundaria a cirrosis. Las causas no hepáticas de la hiperamoniemia en adultos son medicamentos como el ácido valproico o fármacos quimioterápicos, infecciones por gérmenes productores de ureasa, cirugías recientes como uretero-sigmoidoscopia o cirugía bariátrica, shunt porto-cava, elevado aporte proteico vía parenteral o incluso errores congénitos del metabolismo de inicio en el adulto, como son el déficit de ornitina transcarbamilasa y carbamil fosfato sintetasa<sup>2,3</sup>.

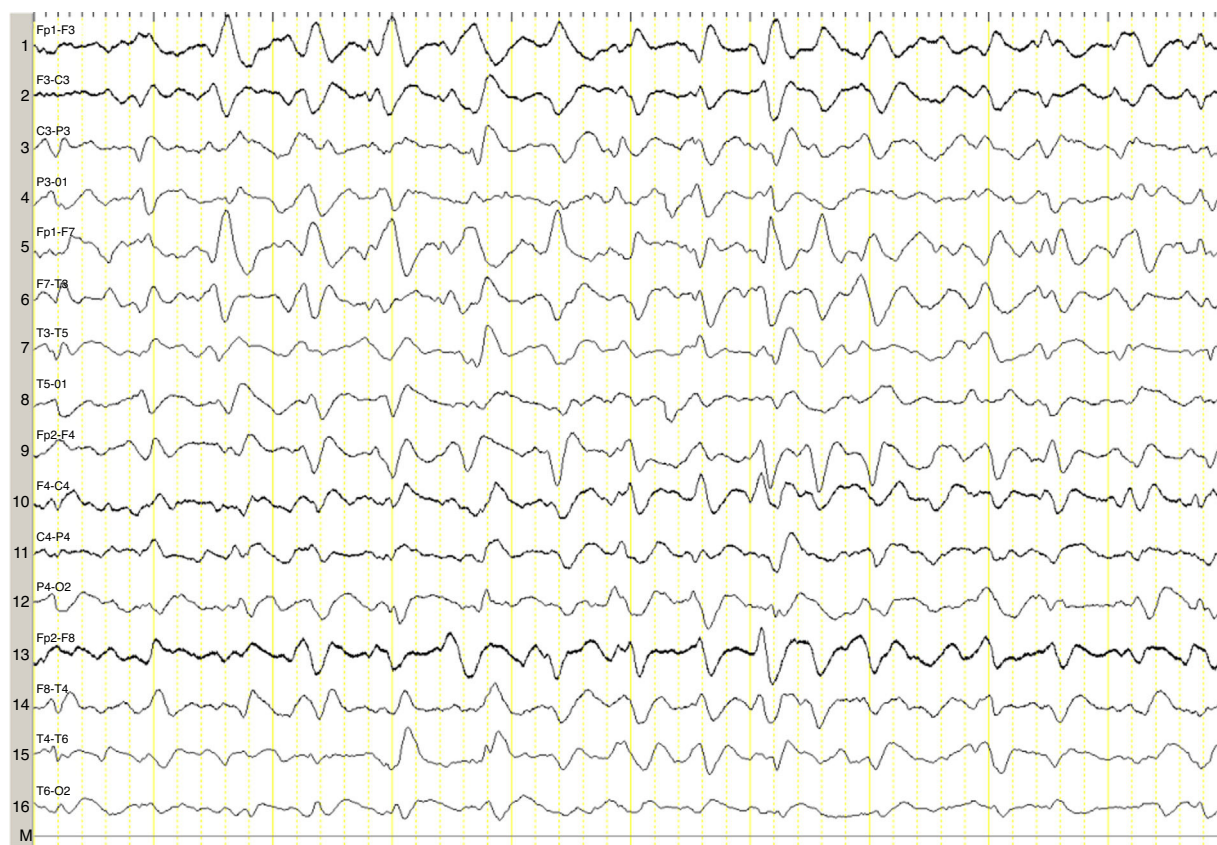
En pacientes con mieloma múltiple, son comunes la encefalopatía por uremia elevada, hipercalcemia e hiperviscosidad, siendo muy infrecuente la hiperamoniémica, que tiene una elevada mortalidad y requiere un alto índice de sospecha e instauración de tratamiento quimioterápico precoz<sup>4,5</sup>.

Describimos el caso de una mujer de 82 años con mieloma múltiple en estadio avanzado con hipergammaglobulinemia IgG lambda, de 2 años de evolución, que se encontraba en el quinto ciclo de tratamiento quimioterápico con lenalidomida y dexametasona, tras primera línea fallida de tratamiento con melfalán, prednisona y bortezomib. Comenzó con un cuadro clínico de un mes y medio de evolución consistente en irritabilidad, desorientación y disminución del apetito, así como somnolencia, motivo por el que fue ingresada en hematología. Fue valorada de urgencia

por Neurología por estupor, sin clínica neurológica focal asociada, encontrándose afebril, sin otro hallazgo relevante a la exploración. El perfil hepático, la coagulación, la creatinina, la urea, el calcio y las proteínas totales resultaron normales. Presentaba una anemia normocítica normocrómica. Tomografía computarizada craneal, normal. El EEG urgente mostró un enlentecimiento generalizado y no reactivo de la actividad de fondo, con ondas agudas trifásicas de distribución generalizada, presentes durante todo el registro (fig. 1). Ante los hallazgos del EEG, se solicitó una determinación de amonio, constatándose niveles muy elevados (151  $\mu\text{mol/l}$  [valor de referencia 11-51  $\mu\text{mol/l}$ ]). Se instauraron medidas anti-encefalopatía, pero se desestimaron nuevas líneas de tratamiento quimioterápico por decisión de la familia de la paciente, falleciendo en el mes siguiente al diagnóstico.

El amonio, producto tóxico de degradación de las proteínas, se incorpora al ciclo de la urea en hígado, eliminándose por vía renal. Si incrementa, difunde pasivamente a través de la barrera hematoencefálica, ejerciendo un efecto neurotóxico. Se incorpora en los astrocitos formándose glutamina, produciendo edema celular, alterando la regulación del flujo sanguíneo córtico-subcortical y conduciendo al edema cerebral si la instauración es aguda<sup>6-8</sup>. Estos cambios biológicos se traducen, desde el punto de vista clínico, en situaciones de alteración del nivel atención y de conciencia de diversa severidad. En los registros electroencefalográficos es común encontrar enlentecimiento difuso de la actividad cerebral, que ocasionalmente se acompaña de ondas trifásicas. La génesis de las ondas trifásicas parece deberse a una actividad anormal en los circuitos tálamo-corticales<sup>9,10</sup>, aunque estas no son específicas, se observan en diferentes cuadros clínicos<sup>11</sup>. En nuestro caso, su presencia en el contexto de una encefalopatía difusa fue orientativa para completar el estudio metabólico con una determinación de amonio.

La fisiopatología de la hiperamoniemia en el mieloma múltiple es incierta. Se indica la posibilidad de una leucemización que predisponga a producir hiperamoniemia<sup>12</sup>, invasión del hígado por células plasmáticas causando un shunt porto-sistémico<sup>13</sup>, o bien que el metabolismo y la degradación de las grandes cantidades de inmunoglobulinas incrementen el amonio, superándose el aclaramiento



**Figura 1** EEG de 16 canales de la paciente, que muestra enlentecimiento generalizado de la actividad de fondo con ondas trifásicas generalizadas durante todo el registro.

hepático normal, sobre todo en estadios avanzados de la enfermedad<sup>14</sup>.

El subtipo más frecuente de inmunoglobulina producida por el mieloma descrito en estos pacientes parece corresponder a la IgG, seguida estrechamente de la IgA<sup>4</sup>. En nuestro caso, se trataba de un subtipo IgG y un estadio avanzado de la enfermedad con niveles de amonio muy elevados (151  $\mu\text{mol/l}$ ), datos acordes con los observados en las series de casos descritas en la literatura<sup>4,5</sup>.

El diagnóstico precoz es fundamental, puesto que el pronóstico de estos pacientes es desfavorable, pero sin tratamiento dirigido es ominoso<sup>4</sup>.

En el mayor estudio disponible hasta la fecha sobre pacientes con encefalopatía aguda y ondas trifásicas, la etiología no influía en el pronóstico, pero sí la falta de reactividad en la actividad de fondo, reflejando esta un peor pronóstico<sup>11</sup>, como en el caso que describimos, aunque no se incluyó a pacientes con hiperamoniemia secundaria a un mieloma. Por ello se desconoce el papel que el EEG pueda tener en este tipo de pacientes, pero en nuestro caso contribuyó a un estudio metabólico dirigido.

Por tanto, ante pacientes con encefalopatía difusa y mieloma múltiple, junto con un EEG que muestre ondas trifásicas generalizadas, indicamos que se tenga en consideración la hiperamoniemia de origen no hepático como posible factor responsable, puesto que conlleva una actitud terapéutica y pronóstica diferente.

## Financiación

Ninguna.

## Conflicto de intereses

Ninguno.

## Agradecimientos

No.

## Bibliografía

1. Barrero-Hernández FJ, Muñuzuri-Sanz D, Casado-Torres A. A descriptive study of intrahospital neurology service consultations. *Rev Neurol.* 2003;36:1001–4.
2. LaBuzetta JN, Yao JZ, Bourque DL, Zivin J. Adult nonhepatic hyperammonemia: A case report and differential diagnosis. *Am J Med.* 2010;123:885–91.
3. Hawkes ND, Thomas GA, Jurewicz A, Williams OM, Hillier CE, McQueen IN, et al. Non-hepatic hyperammonaemia: An important, potentially reversible cause of encephalopathy. *Postgrad Med J.* 2001;77:717–22.

4. Pham A, Reagan JL, Castillo JJ. Multiple myeloma-induced hyperammonemic encephalopathy: An entity associated with high in-patient mortality. *Leuk Res.* 2013;37:1229–32.
5. Lora-Tamayo J, Palom X, Sarra J, Gasch O, Isern V, Fernandez de Sevilla A, et al. Multiple myeloma and hyperammonemic encephalopathy: Review of 27 cases. *Clin Lymphoma Myeloma.* 2008;8:363–9.
6. Felipe V, Butterworth RF. Neurobiology of ammonia. *Prog Neurobiol.* 2002;67:259–79.
7. Rao KV, Norenberg MD. Cerebral energy metabolism in hepatic encephalopathy and hyperammonemia. *Metab Brain Dis.* 2001;16:67–78.
8. Haack N, Dublin P, Rose CR. Dysbalance of astrocyte calcium under hyperammonemic conditions. *PLoS One.* 2014;9:e105832.
9. Karnaze DS, Bickford RG. Triphasic waves: A reassessment of their significance. *Electroencephalogr Clin Neurophysiol.* 1984;57:193–8.
10. Kwon OY, Jung KY, Park KJ, Kang JK, Shon YM, Lee IK, et al. Source localization of triphasic waves: Implications for the pathophysiological mechanism. *Clin EEG Neurosci.* 2007;38:161–7.
11. Sutter R, Stevens RD, Kaplan PW. Significance of triphasic waves in patients with acute encephalopathy: A nine-year cohort study. *Clinical Neurophysiol.* 2013;124:1952–8.
12. Ikewaki J, Ogata M, Imamura T, Kohno K, Nakayama T, Kadota J. Development of hyperammonemic encephalopathy in patients with multiple myeloma may be associated with the appearance of peripheral blood myeloma cells. *Leuk Lymphoma.* 2009;50:667–9.
13. Howman R, Thakerer A, Pitman M, Ding N, Thompson PA, Khot A, et al. Bortezomib, cyclophosphamide, and

dexamethasone: Highly effective for rapid reversal of myeloma-associated hyperammonemic encephalopathy. *Leuk Lymphoma.* 2010;51:2299–302.

14. Otsuki T, Yamada O, Sakaguchi H, Ichiki T, Kouguchi K, Wada H, et al. In vitro excess ammonia production in human myeloma cell lines. *Leukemia.* 1998;12:1149–58.

R. López-Blanco<sup>a,\*</sup>,  
C.P. de Fuenmayor-Fernández de la Hoz<sup>a</sup>,  
J. González de la Aleja<sup>a,b</sup>, P. Martínez-Sánchez<sup>c</sup>  
y J. Ruiz-Morales<sup>a</sup>

<sup>a</sup> Servicio de Neurología, Hospital Universitario 12 de Octubre, Madrid, España

<sup>b</sup> Sección EEG-Epilepsia, Hospital Universitario 12 de Octubre, Madrid, España

<sup>c</sup> Servicio de Hematología, Hospital Universitario 12 de Octubre, Madrid, España

\* Autor para correspondencia.

Correo electrónico: robretolb@gmail.com

(R. López-Blanco).

<http://dx.doi.org/10.1016/j.nrl.2015.08.003>  
0213-4853/

© 2015 Sociedad Española de Neurología. Publicado por Elsevier España, S.L.U. Este es un artículo Open Access bajo la licencia CC BY-NC-SA (<http://creativecommons.org/licenses/by-nc-sa/3.0/>).

## Diferencias entre migraña crónica con y sin uso excesivo de medicación



### Differences between chronic migraine with and without medication overuse

Sr. Editor:

He leído con mucha atención el excelente artículo de Rojo E. et al. en el que analizan si existen diferencias entre los pacientes con migraña crónica (MC) con uso excesivo de medicación (UEM), frente a los que no cumplen criterios de UEM<sup>1</sup>. Cifras como que solo el 57% de los pacientes habían recibido tratamiento preventivo, que el tratamiento preventivo más utilizado habían sido los antidepresivos o que la mayoría de los pacientes habían recibido solo un tratamiento preventivo, nos deberían mover a todos, obviamente a la atención primaria, pero también a la neurología de nuestro país, a llevar a cabo una severa autocrítica en cuanto a cómo manejamos una entidad que es el principal motivo neurológico de consulta en nuestro país, y que según la OMS constituye la octava enfermedad en cuanto a capacidad de menoscabo en las actividades de la vida diaria<sup>2</sup>.

Salvo por una evolución más prolongada, Rojo et al. no encontraron diferencias entre ambos subgrupos de pacientes con MC, lo que indica que no son entidades separadas y

que, con toda seguridad, en la mayoría de los pacientes, el UEM no es la causa de la MC sino su consecuencia. En contra de lo que sostenían los estudios clásicos, que afirmaban que la inmensa mayoría de los pacientes con MC que consultaban cumplían criterios de UEM, en este estudio poco más de la mitad (258 de 434; por tanto 59,5% y no 72,2% como figura en el Resumen —y esta es una cifra conceptualmente importante—) de los pacientes con MC, lo que de nuevo confirma que el UEM no es condición necesaria para cronificar la migraña.

### Conflicto de intereses

El autor declara que no tiene conflicto de intereses.

### Bibliografía

1. Rojo E, Pedraza MI, Muñoz I, Mulero P, Ruiz M, de la Cruz C, et al. Diferencias entre migraña crónica con y sin uso excesivo de medicación; experiencia en una serie hospitalaria de 434 pacientes. *Neurología.* 2015;30:158–62.
2. Vos T, Flaxman AD, Naghavi M, Lozano R, Michaud C, Ezzati M, et al. Years lived with disability (YLDs) for 1160 sequelae of 289 diseases and injuries 1990-2010: A systematic analysis for the Global Burden of Disease Study 2010. *Lancet.* 2012;380:2163–96.