

Inherit Metab Dis. 2005;28:733–41, <http://dx.doi.org/10.1007/s10545-005-0105-y>

15. Richards S, Aziz N, Bale S, Bick D, Das S, Gastier-Foster J, et al. Standards and guidelines for the interpretation of sequence variants: A joint consensus recommendation of the American College of Medical Genetics and Genomics and the Association for Molecular Pathology. *Genet Med*. 2015;17:405–24, <http://dx.doi.org/10.1038/gim.2015.30>

L. López de Frutos<sup>a,\*</sup>, J. Romero-Imbroda<sup>b</sup>,  
V. Rodríguez-Sureda<sup>c</sup>  
y P. Giraldo<sup>d</sup>

<sup>a</sup> Instituto de Investigación Sanitaria Aragón (IIS Aragón),  
Unidad de Investigación Traslacional, Hospital  
Universitario Miguel Servet, Zaragoza, España

<sup>b</sup> Servicio de Neurología, Hospital Comarcal de Melilla,  
Melilla, España

<sup>c</sup> Centro de Investigación Biomédica en Red en  
Enfermedades Raras (CIBERER), Centro de Investigaciones  
en Bioquímica y Biología Molecular-Nanomedicina, Institut  
de Recerca Hospital Vall d'Hebrón, Barcelona, España  
<sup>d</sup> Centro de Investigación Biomédica en Red en  
Enfermedades Raras (CIBERER), Unidad de Investigación  
Traslacional, Hospital Universitario Miguel Servet,  
Zaragoza, España

\* Autor para correspondencia.

Correo electrónico: [llopezdefrutos.uit@gmail.com](mailto:llopezdefrutos.uit@gmail.com)  
(L. López de Frutos).

<https://doi.org/10.1016/j.nrl.2017.07.010>  
0213-4853/

© 2017 Sociedad Española de Neurología. Publicado por Elsevier  
España, S.L.U. Este es un artículo Open Access bajo la licencia CC  
BY-NC-ND (<http://creativecommons.org/licenses/by-nc-nd/4.0/>).

## Tratamiento endovascular del ictus isquémico arterial en edad pediátrica: a propósito de un caso<sup>☆</sup>



### Endovascular treatment of arterial ischaemic stroke in paediatric patients: A case-report

Sr. Editor:

El ictus isquémico de origen arterial en edad pediátrica es una entidad poco frecuente<sup>1</sup>. No obstante, se considera una importante causa de discapacidad y mortalidad en este grupo de edad<sup>2</sup>. La etiología en niños es, en general, diferente a la del ictus del adulto<sup>3</sup>. Las cardiopatías congénitas adquiridas son uno de los principales factores de riesgo asociados al ictus isquémico pediátrico<sup>4</sup>.

Por diversas razones se asocia a un importante retraso diagnóstico<sup>5</sup>, lo que junto a su baja prevalencia complica la realización de estudios randomizados de tratamiento en fase aguda.

Presentamos el caso de una niña de 13 años con antecedente de canal auriculoventricular completo diagnosticado al nacer que había requerido varias intervenciones quirúrgicas durante su infancia. Como resultado de estas operaciones era portadora de una válvula mitral protésica por lo que tomaba tratamiento anticoagulante con acenocumarol y había sido incluida, recientemente, en un programa de autocontrol de INR.

La paciente acudió a nuestro centro con una clínica de 45 min de evolución de síndrome hemisférico derecho completo. En una primera valoración en urgencias se constató una puntuación total en la escala National Institute of Health Stroke Scale (NIHSS) de 18, electrocardiograma en ritmo

sinusal y se realizó una determinación de INR mediante CoaguChek<sup>®</sup> con un resultado de 1,3.

A los 15 min de su llegada a urgencias se realizó una TC craneal basal con ASPECTS 9 y una angio-TC en el que se evidenció una oclusión en tándem en la arteria carótida interna proximal y porción M1 de la arteria cerebral media derecha.

Dada la edad pediátrica de la paciente y la evidencia de oclusión de gran vaso de poco tiempo de evolución se optó por tratamiento endovascular primario. Se realizó trombectomía primaria con un tiempo puerta-punción femoral de 97 min. Tras el segundo pase de *stent retriever* se consiguió repermeabilización completa con flujo final TIC12b (fig. 1).

Cuatro horas después de la intervención se realizó una TC craneal en el que se evidenció una leve sufusión de contraste en ganglios basales y cisura de Silvio derecha. Al cabo de 3 meses del evento isquémico la paciente presentaba una leve paresia de la mano izquierda con modified Rankin Scale (mRs) de 1.

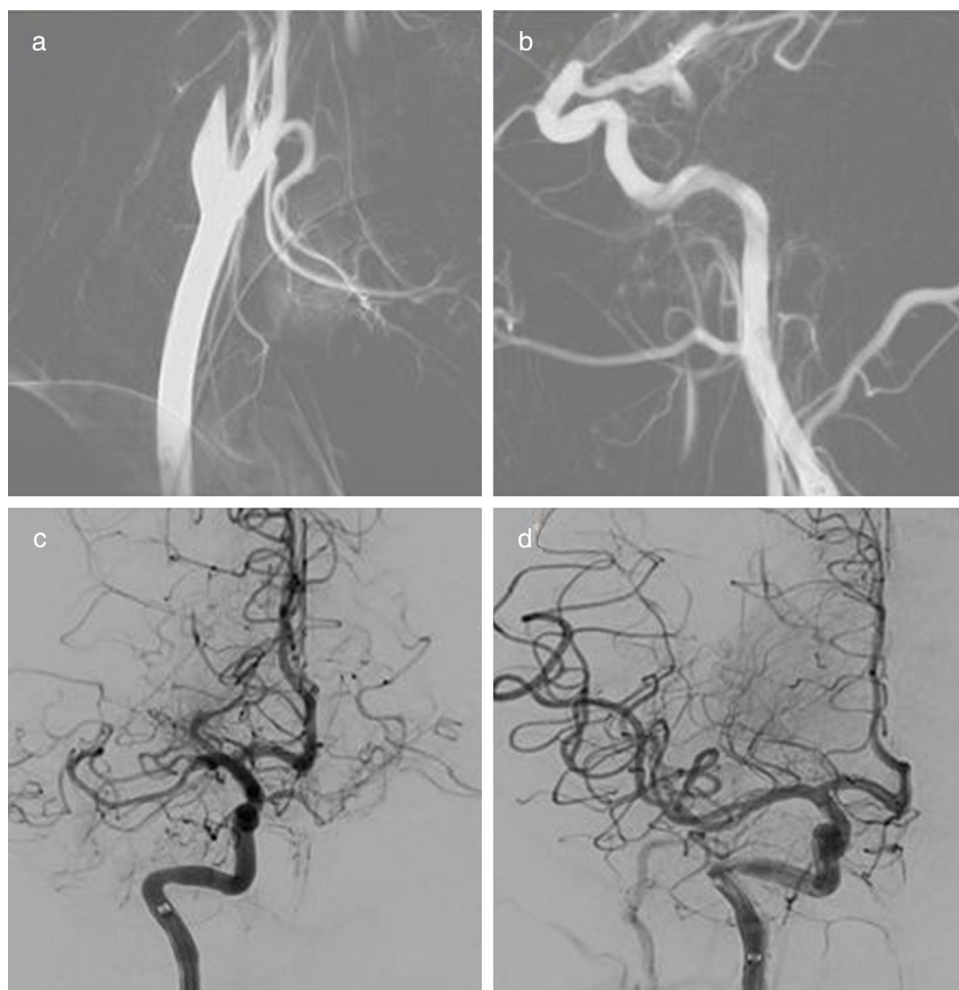
El tratamiento del ictus agudo en edad pediátrica es un tema controvertido en los últimos años.

En el 2015 se hizo pública la noticia del final del estudio TIPS, sobre trombólisis en ictus pediátrico, por falta de reclutamiento de pacientes dejándonos huérfanos de resultados indicativos sobre la eficacia y la seguridad de este tratamiento<sup>6</sup>.

Por otra parte, en el mismo año se publicó una revisión de las guías de la American Heart Association/American Stroke Association sobre el tratamiento en fase aguda del ictus isquémico en relación con el tratamiento endovascular, donde ya se contemplaba como razonable realizar tratamiento endovascular en pacientes menores de 18 años siempre y cuando presentaran una clínica de menos de 6 h de evolución y se demostrara una oclusión de gran vaso (Nivel de recomendación IIb y nivel de evidencia C)<sup>7</sup>.

Hasta hace poco, la única evidencia que soportaba el tratamiento endovascular en la edad pediátrica se basaba en casos clínicos y revisiones bibliográficas con el importante sesgo de publicación que conlleva<sup>8</sup>. Sin embargo, recientemente se ha publicado en la revista *Pediatric Neurology* el primer estudio retrospectivo poblacional en Estados

<sup>☆</sup> Trabajo presentado como póster el pasado 04/05/2017 en la  
XXI Reunión de la Societat Catalana de Neurologia.



**Figura 1** Arteriografía cerebral. Cateterización de la arteria carótida común derecha con oclusión proximal de la arteria carótida interna (a) y de la arteria cerebral medial proximal (b). Arteriografía de control después del primer paso de *stent retriever* (c) y del segundo (d).

Unidos que recoge una cohorte de 3.184 pacientes pediátricos con ictus isquémico arterial del cual tan solo un 1% recibió tratamiento endovascular, y a pesar de que los sometidos a tratamiento endovascular eran los casos más graves, no presentaron un peor pronóstico que los que no recibieron este tratamiento<sup>9</sup>.

Varios estudios han destacado que la implementación de protocolos asistenciales coordinados para el tratamiento del ictus pediátrico agudo en sus centros ha aumentado las tasas de tratamiento en estos pacientes disminuyendo el tiempo hasta el diagnóstico y facilitando el acceso a técnicas de neuroimagen de forma inmediata<sup>10,11</sup>. Parece necesario, entonces, enfocar los esfuerzos humanos y económicos a desarrollar estos protocolos coordinando diferentes centros asistenciales previo a la realización de nuevos estudios randomizados.

## Bibliografía

1. Mallick AA, Ganesan V, Kirkham FJ, Fallon P, Hedderly T, McShane T, et al. Childhood arterial ischaemic stroke incidence, presenting features, and risk factors: A prospective population-based study. *Lancet Neurol.* 2014;13:35–43, [http://dx.doi.org/10.1016/S1474-4422\(13\)70290-4](http://dx.doi.org/10.1016/S1474-4422(13)70290-4).
2. deVeber GA, Kirton A, Booth FA, Yager JY, Wirrel EC, Wood E, et al. Epidemiology and Outcomes of Arterial Ischemic Stroke in Children: The Canadian Pediatric Ischemic Stroke Registry. *Pediatr Neurol.* 2017, <http://dx.doi.org/10.1016/j.pediatrneurol.2017.01.016>.
3. Felling RJ, Sun LR, Maxwell EC, Goldenberg N, Bernard T. Pediatric arterial ischemic stroke: Epidemiology, risk factors, and management. *Blood Cells, Mol Dis.* 2017, <http://dx.doi.org/10.1016/j.bcmd.2017.03.003>.
4. Vázquez-López M, Castro-de Castro P, Barredo-Valderrama E, Miranda-Herrero MC, Gil-Villanueva N, Alcaraz-Romero AJ, et al. Ictus isquémico en niños con cardiopatía: estudio epidemiológico. *Neurología.* 2016, <http://dx.doi.org/10.1016/j.nrl.2016.03.015>.
5. Rafay MF, Pontigon AM, Chiang J, Adams M, Jarvis DA, Silver F, et al. Delay to diagnosis in acute pediatric arterial ischemic stroke. *Stroke.* 2009, <http://dx.doi.org/10.1161/STROKEAHA.108.519066>.
6. Rivkin MJ, deVeber GA, Ichord RN, Kirton A, Chan AK, Hovinka CA, et al. Thrombolysis in pediatric stroke study. *Stroke.* 2015;46:880–5, <http://dx.doi.org/10.1161/STROKEAHA.114.008210>.

7. Powers WJ, Derdeyn CP, Biller J, Coffey CS, Hoh BL, Jauch EC, et al. 2015 American Heart Association/American Stroke Association focused update of the 2013 guidelines for the early management of patients with acute ischemic stroke regarding endovascular treatment. *Stroke*. 2015;46:3020–35, <http://dx.doi.org/10.1161/STR.0000000000000074>.
8. Buompadre MC, Andres K, Slater L-A, Mohseni-Bod H, Guerguerain A-M, Branson H, et al. Thrombectomy for Acute Stroke in Childhood: A Case Report, Literature Review, and Recommendations. *Pediatr Neurol*. 2016, <http://dx.doi.org/10.1016/j.pediatrneurol.2016.09.007>.
9. Wilson JL, Eriksson CO, Williams CN. Pediatric Neurology Endovascular Therapy in Pediatric Stroke: Utilization, Patient Characteristics, and Outcomes. *Pediatr Neurol*. 2017, <http://dx.doi.org/10.1016/j.pediatrneurol.2017.01.013>.
10. Fluss J, Dinomais M, Kossotoroff M, Vuillerot C, Darteyre S, Chabrier S. Perspectives in neonatal and childhood arterial ischemic stroke. *Expert Rev Neurother*. 2016;0:1–8, <http://dx.doi.org/10.1080/14737175.2017.1243471>.
11. Beslow LA. An Ongoing Challenge. 11-12. doi:10.1056/NEJMoa1503780.K.

M. Serra Martínez\*, C. Avellaneda-Gómez,  
N. Cayuela Caudevilla  
y A. Rodríguez Campello

*Servicio de Neurología, Hospital del Mar, Barcelona, España*

\* Autor para correspondencia.

Correo electrónico: [mariaserramartinez@gmail.com](mailto:mariaserramartinez@gmail.com)  
(M. Serra Martínez).

<https://doi.org/10.1016/j.nrl.2017.06.005>  
0213-4853/

© 2017 Sociedad Española de Neurología. Publicado por Elsevier España, S.L.U. Este es un artículo Open Access bajo la licencia CC BY-NC-ND (<http://creativecommons.org/licenses/by-nc-nd/4.0/>).

## Terapia inmunosupresora en síndrome de *opsoclonus-mioclonus* ataxia asociado a un neuroblastoma paravertebral



### Immunosuppressive therapy in opsoclonus-myoclonus ataxia syndrome associated with paravertebral neuroblastoma

Sr. Editor:

El síndrome de Kinsbourne u *opsoclonus-mioclonus* ataxia (SOMA) es una entidad neurológica poco común, crónica, agresiva y recurrente de origen paraneoplásico, parainfeccioso o idiopático con implicaciones inmunológicas, que afecta una etapa crítica del neurodesarrollo ya que, la mayoría de los casos, ocurre en la edad pediátrica entre los 6 meses y los 3 años de vida. Se caracteriza por la aparición aguda o subaguda de *opsoclonus* (giros oculares anormales, multidireccionales de gran amplitud), asociadas a inestabilidad troncal, mioclonías difusas y ataxia cerebelosa<sup>1–3</sup>. Además de estos hallazgos clásicos, también pueden asociarse a irritabilidad, trastornos del ciclo sueño-vigilia, cefalea, trastorno del lenguaje o visual, disfagia, vómitos, sialorrea y letargo<sup>1</sup>.

Dado que, la mayoría de los casos se han visto relacionados a infecciones, inmunizaciones y procesos por alteraciones en la regulación del sistema inmunológico, hoy en día, existe una gran evidencia con respecto a una base inmune, mediada por anticuerpos asociados a la disfunción de linfocitos B y T o a la presencia de anticuerpos contra ACTH, anti-proteínas de neurofilamentos o contra epítopes Hu (ANNA-1), Ri (ANNA-2), Yo, Tr, decarboxilasa del ácido glutámico o ampifisina, como origen de la enfermedad. Empero, no se ha encontrado aún el anticuerpo específico; por tal motivo se carece de modelos terapéu-

ticos originadas a través de ensayos clínicos que aporten un protocolo farmacológico sistematizado; es así como el armamento terapéutico incluye desde corticoides a dosis altas, ACTH, inmunoglobulinas intravenosas, ciclofosfamida, plasmaféresis e incluso rituximab<sup>1–4</sup>.

A continuación se comenta el caso de una paciente cuyo manejo fue mediante terapia inmunosupresora basada en la aplicación de dexametasona, inmunoglobulina humana (IgIV), ciclofosfamida y verapamilo.

Femenino de 9 meses previamente sana, originaria del Estado de México, últimas vacunas a los 6 meses, quien inició 3 semanas previas a su ingreso con paresia de IV nervio craneal, a lo que se agregó ataxia troncal e irritabilidad; 2 semanas después se exacerbó la ataxia, perdiendo la capacidad para la sedestación y se agregó *opsoclonus* progresivo; además de alteraciones en el ciclo sueño-vigilia. Se le realizaron TC de cráneo (01/01/15) y resonancia magnética de encéfalo (02/01/15) para descartar lesiones ocupativas, inflamatorias o desmielinizantes. Se sospechó de cerebelitis postinfecciosa, por lo cual se realizó punción lumbar sin encontrar alteraciones en el citoquímico, citológico, tinción de Gram, cultivos ni serologías virales del líquido cefalorraquídeo. Finalmente se sospechó de síndrome *opsoclonus-mioclonus* ataxia. Se decidió realizar tomografía de tórax y SPECT con MIBG-I<sup>131</sup> (30/01/2015), en donde se evidenció tumor en región paravertebral derecha (fig. 1). Se realizó cirugía resectiva con resultados anatomopatológicos que reportaron neuroblastoma en diferenciación. Tras confirmar el diagnóstico de síndrome de *opsoclonus-mioclonus* ataxia de etiología paraneoplásica se inició protocolo de tratamiento farmacológico con ciclos mensuales de dexametasona (20 mg/m<sup>2</sup>/dosis por 3 días), inmunoglobulina humana (IgIV) (2 g/kg/dosis) y ciclofosfamida (150 mg/m<sup>2</sup>/dosis por 7 días); así como verapamilo (15 mg/8h, hasta el inicio de la adolescencia), durante 6 meses. Actualmente la paciente tiene una remisión completa, sin secuelas a 2 años del tratamiento.