

Awagrafia[☆]



Agraphia manifesting during a WhatsApp conversation

En los últimos años y acompañando al desarrollo de las nuevas tecnologías se han descrito nuevos problemas de salud relacionados con estas. Así, han surgido los términos «*Nintendinitis*»¹, «*Wiiitis*»¹ y «*WhatsAppitis*»² para denominar las tendinitis producidas por el uso de las videoconsolas Nintendo y Wii y de la aplicación móvil WhatsApp. También se han descrito casos de ceguera monocular transitoria tras el uso del *smartphone*³ que plantearon dudas diagnósticas⁴. Las nuevas tecnologías no solo pueden ser causa de nuevos trastornos, sino que también pueden suponer una nueva y peculiar forma de expresión de trastornos clásicos.

A propósito de un caso de síndrome de pseudomigraña con pleocitosis (HaNDL), proponemos el término «awagrafia» como la agrafia manifestada a través del servicio de mensajería instantánea WhatsApp.

El síndrome de cefalea y déficit neurológico transitorios con linfocitosis del líquido cefalorraquídeo (HaNDL), también conocido como síndrome de pseudomigraña con pleocitosis (PMP), es una entidad benigna de etiología no bien conocida. La afasia es una manifestación clínica frecuente de este síndrome, en el que se objetiva pleocitosis linfocitaria y que cursa con episodios de déficit neurológico autolimitados en minutos que suelen preceder en su aparición a una cefalea severa.

Caso clínico

Presentamos el caso de un varón español de 26 años, sin antecedentes de migraña, que presentó un episodio autolimitado de alteración del lenguaje tipo agrafia en una conversación de WhatsApp que había mantenido con su madre y que mostramos (fig. 1), lo que coloquialmente hemos llamado «awagrafia» para destacar lo anecdótico de su forma de presentación. No sabemos precisar si la comprensión se encontraba conservada, aunque nos consta que tampoco era posible la comunicación oral pues, tras constatar mediante conversación telefónica la alteración del lenguaje hablado, el paciente fue llevado a urgencias.

En el momento de la valoración el déficit neurológico había desaparecido, la exploración era normal, únicamente presentaba intensa cefalea holocraneal pulsátil acompañada de sensación nauseosa desde hacía horas y su familia, mostrándonos la conversación de WhatsApp, insistía en que algunos minutos antes «no le entendían nada de lo que decía». Se realizaron analítica general y TC de cráneo que fueron normales.

Refería episodios similares de cefalea de horas de duración desde 20 días antes, por los que había consultado en 2 ocasiones y que había sido tratado sintomáticamente sin valoración por neurología. No se le había dado relevancia

[☆] Este caso clínico fue presentado como comunicación tipo póster en la XXXIX Reunión Anual de la Sociedad Andaluza de Neurología, celebrada en octubre de 2016.

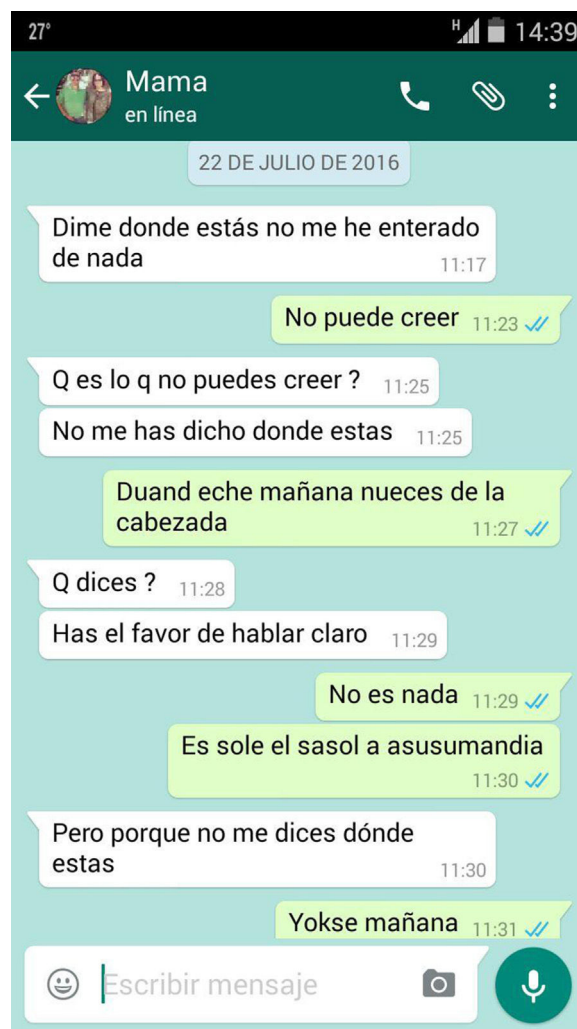


Figura 1 «Awagrafia» en captura de pantalla obtenida del *smartphone* del paciente.

a que en una ocasión se había precedido de un trastorno sensitivo hemiorcporal durante minutos y en otra se había acompañado de visión borrosa. Entre episodios se encontraba asintomático.

Se realizaron analítica de sangre con hemograma, bioquímica hepatorenal, coagulación, estudio de autoinmunidad, serologías de VIH, VHB, VHC, CMV y VEB; RM craneal con contraste iv y EEG que resultaron normales. En el análisis de LCR se objetivó pleocitosis de predominio mononuclear e hiperproteorraquia (130 leucocitos/mm³, 99% mononucleares, 0,59 g/l proteínas), diagnosticándose síndrome de pseudomigraña con pleocitosis.

Este caso evidencia como el uso cotidiano de las tecnologías de la comunicación da lugar a nuevas formas de manifestación de la semiología neurológica. Según la información que se le recogió al paciente y a sus familiares en la entrevista, podemos inferir que en el lenguaje oral, aunque no pudo ser explorado dado que a su llegada a urgencias ya no sucedía lo que describían, presentaba una jergafasia con neologismos. Igualmente, observamos en la captura de pantalla que aportaban (fig. 1), una jergoagrafia con neologismos. Puesto que no sabemos lo que el paciente

quería expresar durante el trastorno, no podemos concluir si existían paragrafias. No tenemos datos suficientes para clasificar el tipo de afasia que podría haber tenido el paciente durante el episodio.

En cualquier caso, fue la agrafia el síntoma centinela que propició la búsqueda de asistencia médica especializada en un contexto clínico que había pasado desapercibido. La expresión de los síntomas clásicos a través de las tecnologías actuales puede resultar de ayuda en el diagnóstico diferencial de los trastornos del lenguaje, en ocasiones difícil cuando son descritos por los familiares del paciente y no son directamente observados por el neurólogo. Así es como pudimos reconocer y caracterizar este trastorno, con sus peculiaridades añadidas dado su medio de presentación, lo que permitió establecer un diagnóstico de sospecha que posteriormente se confirmó.

Bibliografía

1. Jalink MB, Heineman E, Pierie JPEN, Ten Cate Hoedemaker HO. Nintendo related injuries and other problems: Review. *BMJ*. 2014;349:g7267.
2. Fernández-Guerrero IM. «WhatsApp». *Lancet*. 2014;383:1040.
3. Alim-Marvasti A, Bi W, Mahroo OA, Barbur JL, Plant GT. Transient Smartphone «Blindness». *N Engl J Med*. 2016;374:2502–4.
4. Sathiamoorthi S, Wingerchuk DM. Transient smartphone blindness: Relevance to misdiagnosis in neurologic practice. *Neurology*. 2017;88:809–10.

M. Iglesias Espinosa*, J. Fernández Pérez,
T. Ramírez García
y P.J. Serrano Castro

Unidad de Neurología, Complejo Hospitalario
Torrecárdenas, Almería, España

* Autor para correspondencia.
Correo electrónico: mariglesp@gmail.com
(M. Iglesias Espinosa).

<https://doi.org/10.1016/j.nrl.2017.08.004>
0213-4853/

© 2017 Sociedad Española de Neurología. Publicado por Elsevier España, S.L.U. Este es un artículo Open Access bajo la licencia CC BY-NC-ND (<http://creativecommons.org/licenses/by-nc-nd/4.0/>).

Sinus pericranii: diagnóstico precoz en el lactante



Sinus pericranii: early infant diagnosis

Sr. Editor:

El *sinus pericranii* o seno pericraneal (SP) es una malformación vascular infrecuente. Consiste en una comunicación venosa directa entre los senos duros intracraneales y venas epicraneales, originando una dilatación varicosa de estas últimas¹. Existen unos doscientos casos descritos en la literatura; la mitad de ellos diagnosticados antes de la segunda década de la vida². El diagnóstico precoz en la primera infancia es infrecuente. Presentamos el caso de un lactante con dicha malformación desde el nacimiento.

Se trata de un lactante de dos meses de edad, sin antecedentes de interés, con desarrollo psicomotor adecuado a su edad. Desde el nacimiento, presenta una mácula violácea blanda en cuero cabelludo, de tres mm de diámetro, fluctuante con las maniobras de Valsalva y el llanto (fig. 1).

Se realizó ecografía craneal con modalidad Power Doppler, observándose una lesión vascular que aumenta de tamaño con el llanto y drena en el seno sagital superior. Ante la sospecha de SP, se llevó a cabo angiografía de senos venosos sin contraste con reconstrucción según sistema MIP, que confirmó la comunicación vascular. Se visualizó una variz con drenaje en una vena pericraneal, ambas de pequeño tamaño y localizadas en cuero cabelludo. Dicha variz recibe sangre venosa del seno sagital superior a través de una vena transósea. Dada la edad y características de la malformación, se decidió actitud conservadora. Actualmente se

encuentra asintomático y no ha presentado cambios en la lesión.

El SP es la anomalía venosa más frecuente de las venas diploicas³. La localización más común es en la línea media, sobre todo a nivel frontal, aunque se han descrito otras localizaciones^{4,5}. La mayoría de los casos son congénitos, por probable hipertensión transitoria durante el período embrionario³. Sin embargo, el diagnóstico suele ser tardío. Entre las causas secundarias más frecuentes destacan los traumatismos craneoencefálicos, que provocan avulsión de las venas emisarias^{3,6}. Nuestro paciente presenta un SP congénito y se trata de uno de los casos con diagnóstico más precoz de la literatura.

Clínicamente suele cursar de forma asintomática y es típico visualizar una tumoración de consistencia blanda, azulada, que aumenta de tamaño con las maniobras de Valsalva^{2,3}. En población adulta se han descrito casos relacionados con cefalea, dolor cutáneo, convulsiones, náuseas, vértigo, ataxia, etc.^{3,7–9}. Asimismo, el SP se ha relacionado con algunas malformaciones vasculares, linfáticas o con cuadros sindrómicos, asociaciones que no se dieron en nuestro paciente^{3,4,7,10}.

El diagnóstico es clínico, aunque se confirma radiológicamente. No existe consenso sobre la prueba de elección. La tomografía computarizada permite visualizar defectos óseos asociados y la resonancia magnética es útil para descartar malformaciones venosas acompañantes (fig. 1)^{11–13}. La más sensible es la angiografía magnética, muy característica y de gran valor en nuestro caso para la elección del manejo (fig. 2). La ecografía Doppler permite visualizar el flujo sanguíneo de forma no invasiva. En nuestro paciente, esta última fue clave para orientar el diagnóstico. Existen técnicas más novedosas como la arteriografía por sustracción digital, con sensibilidad elevada y más precisa