

Enfermedad de Creutzfeldt-Jakob familiar por mutación E200K. Correlación en RM, EEG, PET y neuropatología en una familia



Caso clínico 1

E200K familiar Creutzfeldt-Jakob disease. MRI, EEG, PET and neuropathological correlation in a family

Sr. Editor:

La enfermedad de Creutzfeldt-Jakob (ECJ) es una enfermedad neurodegenerativa con curso rápidamente progresivo y pronóstico infausto. Se estima que solo el 10% de los casos son familiares (ECJf). En estos, existe una mutación en el gen de la proteína priónica, localizado en el cromosoma 20, donde puede haber codificada una metionina (M) o valina (V) en el codón 129^{1,2}. No existen muchos casos documentados de ECJf en España. A continuación se presentan dos casos y la genealogía de una familia con la mutación E200K 129 M/M.

Mujer de 59 años sin antecedentes relevantes que consulta por deterioro cognitivo, y trastorno de la marcha de un mes de evolución. La paciente desarrolla mutismo acinético y fallece 2 meses después del inicio del cuadro. Sus características clínicas se exponen en la [tabla 1](#). Una tomografía por emisión de positrones con 18-fluorodesoxiglucosa (FDG-PET) a los 45 días del inicio del cuadro, muestra hipometabolismo en corteza parietal y estriado derecho ([fig. 1A](#)); y la resonancia magnética (RM) muestra hiperintensidad bilateral de predominio en zona insular y parietal derecha en secuencias Fluid-Attenuated Inversion Recovery (FLAIR) y Diffusion-Weighted Imaging (DWI) ([fig. 1B](#)). A los 60 días, un electroencefalograma (EEG) registra descargas focales punta onda con predominio para sagital derecho ([fig. 1C](#)). La proteína 14-3-3 en el líquido cefalorraquídeo es positiva y el estudio genético confirma la mutación E200K 129M/M. En el estudio posmortem se observan cambios espongiiformes en territorio subcortical y cortical de predominio izquierdo.

El padre de la paciente falleció con 63 años de un proceso neurodegenerativo rápidamente progresivo en 3 meses, no se hizo autopsia. Previa información y consejo, se realiza estudio genético a los familiares interesados. Dos de los cuatro hermanos (mujeres) de la paciente y uno de los dos

Tabla 1 Características clínicas, hallazgos semiológicos y en las exploraciones complementarias de los casos clínicos presentados

	Caso clínico 1	Caso clínico 2
Edad de inicio (años)	59	50
Género	Mujer	Mujer
Debut clínico	Deterioro cognitivo Trastorno de la marcha	Deterioro cognitivo Trastorno de la marcha
Otros síntomas y signos		
Mioclonias	Sí	Sí
Alucinaciones visuales	No	Sí (Luces rojas)
Ataxia cerebelosa	No	Sí
Trastorno movimiento	Sí (disonía mano derecha, corea mano izquierda)	No
Crisis epiléptica	Sí	Sí
Alteración del comportamiento	Sí	Sí
Insomnio	No	Sí
Reflejos liberación frontal	Sí	Sí
Disfagia	Sí	Sí
Afectación vía piramidal	Sí (hemicuerpo izquierdo > derecho)	Sí
Rigidez	Sí	Sí
Evolución a mutismo acinético	Sí	Sí
Duración de la enfermedad	2 meses	3 meses
Pruebas complementarias		
RM	Hiperintensidad cortical parietal y en ggbg derechos en FLAIR y DWI	Hiperintensidad cortical bilateral de predominio izquierdo y en ggbg izquierdos en FLAIR y DWI.
FDG-PET	Hipometabolismo parietal y ggbg derecho.	No realizado
EEG	Enlentecimiento actividad de fondo, puntas y ondas agudas en trenes a 3 Hz hemisféricas derechas	Enlentecimiento actividad de fondo, elementos agudos periódicos generalizados y focales de predominio izquierdo
14-3-3 en LCR	Positiva	No realizada
Estudio genético	Mutación E200K 129M/M	Mutación E200K 129M/M
Necropsia	Sí	Sí

DWI: diffusion-weighted imaging; EEG: electroencefalograma; FDG-PET: 18-fluorodesoxiglucosa tomografía por emisión de positrones; FLAIR: fluid-attenuated inversion recovery; ggbg: ganglios de la base; LCR: líquido cefalorraquídeo; RM: resonancia magnética.

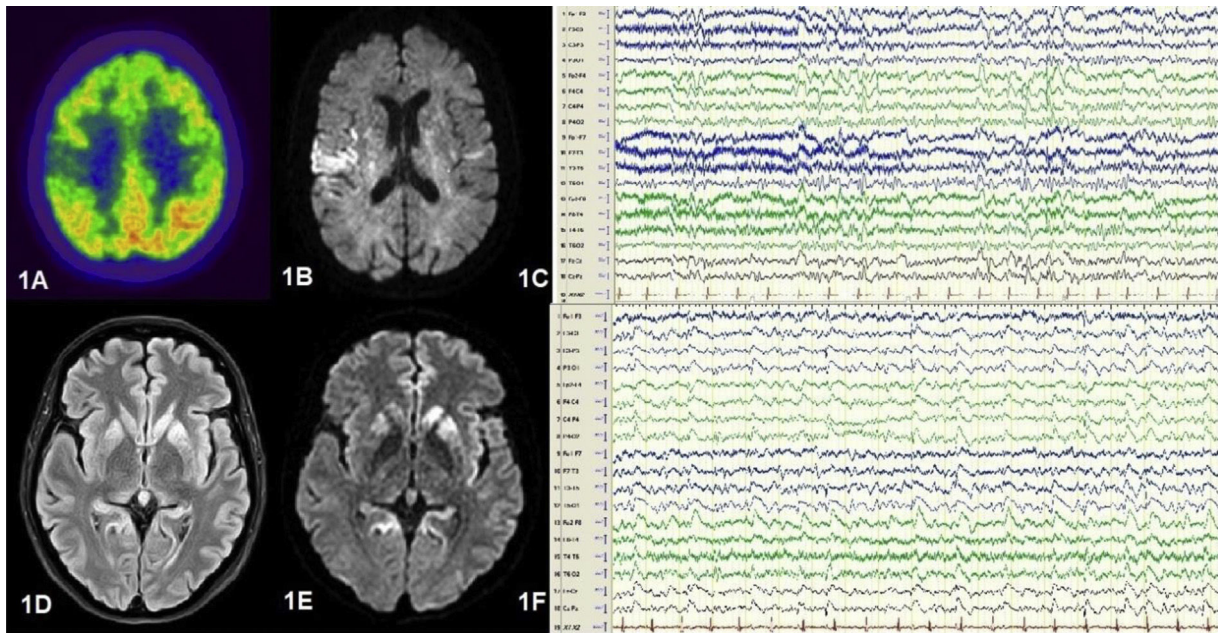


Figura 1 Imágenes A-C) corresponden a Caso clínico 1. A) FDG-PET: hipometabolismo insular posterior y parietal derecho. B) RM DWI: hiperintensidad de predominio insular derecho. C) EEG vigilia (sistema 10/20): actividad lenta hemisférica bilateral y actividad epileptiforme focal parasagital derecha. Imágenes D-F) corresponden a Caso clínico 2. D) RM FLAIR y E) RM DWI: hiperintensidad cortical y de ganglios basales de predominio izquierdo. F) EEG vigilia (sistema 10/20): actividad theta-delta generalizada y elementos agudos tipo onda, punta-onda lenta de presentación periódica y predominio izquierdo.

hijos (varón) presenta la mutación E200K 129M/M. Uno de los hermanos (varón) rechaza estudiarse.

Caso clínico 2

Mujer de 50 años, portadora de la mutación E200K 129M/M, hermana de la paciente anterior; presenta deterioro cognitivo progresivo y trastorno de la marcha en un mes. Fallece en estado de mutismo acinético a los 3 meses del inicio. Las características clínicas se resumen en la [tabla 1](#). A los 60 días, la RM muestra hiperintensidad cortical en caudado y lenticular bilaterales con predominio hemisférico izquierdo en FLAIR y DWI ([fig. 1D-E](#)); el EEG registra elementos agudos periódicos generalizados y focales bilaterales con predominio hemisférico izquierdo ([fig. 1F](#)). Por deseo de los familiares y la paciente, no se realizaron otras exploraciones complementarias. En el estudio postmortem se observan cambios espongiiformes en territorio cortical y subcortical de predominio izquierdo.

La notificación de ECJf en España es escasa y en solo 3 de los 12 casos reportados con origen genético se ha confirmado historia familiar^{3,4}. En 2007, Morgado-Linares et al., presentaban otros 3 casos de una familia con la mutación E200K 129M/M⁵; la más frecuente en Europa⁶.

La RM de las dos pacientes mostró hiperintensidad cortical bilateral asimétrica y en ganglios de la base en secuencias FLAIR y DWI, hallazgos característicos de la ECJ esporádica (ECJe) y genética¹. La afectación de los ganglios de la base es en todo caso más frecuente en pacientes

con la mutación E200K, y se correlaciona con una menor supervivencia^{7,8}.

En ningún EEG presentado se encontraron complejos agudos periódicos, característicos de la ECJ, siendo variable su incidencia en pacientes con mutación E200K (entre el 38% y 75%)^{2,9}. En ambas pacientes encontramos concordancia entre el hemisferio afectado con mayor afectación cortical en la RM y lateralidad de los grafoelementos epileptiformes, aspectos conocidos en pacientes con la mutación E200K⁹.

El caso 1, al igual que otros casos de ECJe, presenta concordancia topográfica entre las zonas de hipometabolismo en el FDG-PET y los hallazgos radiológicos y neuropatológicos¹⁰. En este sentido, en el 51,5% de los casos de ECJe hay concordancia entre FDG-PET y alteraciones corticales en RM, y entre 80-34% entre FDG-PET y estudios posmortem¹¹.

Las características clínicas de las dos pacientes son similares a las descritas en otros casos con la misma mutación, así como en el subtipo más frecuente de ECJe (MM1). La diferenciación clínica entre ECJe y ECJf es difícil. Las pruebas complementarias ayudan a caracterizar la enfermedad, y a diferenciar formas esporádicas de familiares. Se recomienda realizar siempre que sea posible, estudio genético al paciente y sus familiares para evitar catalogar casos familiares como esporádicos.

Como conclusión, se presentan dos casos de una misma familia con ECJf con la mutación E200K 129M/M, y al menos dos generaciones afectas. Se expone la correlación topográfica entre los hallazgos en FDG-PET, RM, EEG y neuropatología en uno de los casos; y entre RM, EEG y neuropatología en el otro.

Bibliografía

1. Manix M, Kalakoti P, Henry M, Thakur J, Menger R, Guthikonda B, et al. Creutzfeldt-Jakob disease: updated diagnostic criteria, treatment algorithm, and the utility of brain biopsy. *Neurosurg Focus*. 2015;39(5.), <http://dx.doi.org/10.3171/2015.8.FOCUS15328>.
 2. Gambetti P, Kong Q, Zou W, Parchi P, Chen S. Sporadic and familial CJD: classification and characterisation. *Br Med Bull*. 2003;66:213–39, <http://dx.doi.org/10.1093/bmb/66.1.213>.
 3. Cuadrado N, Ruiz-Bremón A, Gonzalo I, Plitt C, Redondo Y, Rábano A, et al. Diagnóstico de las encefalopatías espongiiformes transmisibles en España desde una perspectiva poblacional. *Neurología*. 1999;14:429–36.
 4. Sánchez-Valle R, Nos C, Yagüe J, Graus F, Domínguez A, Saiz A. Clinical and genetic features of human prion diseases in Catalonia: 1993-2002. *Eur J Neurol*. 2004;11:649–55, <http://dx.doi.org/10.1111/j.1468-1331.2004.00967.x>.
 5. Morgado-Linares R, Ruiz-Peña J, Páramo M, Díaz-Delgado M, Izquierdo G. Clinical features of familial Creutzfeldt-Jakob disease and E200K mutation in Spain. *Rev Neurol*. 2007;44:150–3.
 6. Ladogana A, Kovacs G. Genetic Creutzfeldt-Jakob disease. *Handb Clin Neurol*. 2018;153:219–42, <http://dx.doi.org/10.1016/B978-0-444-63945-5.00013-1>.
 7. Mente K, O'Donnel J, Jones S, Cohen M, Thompson M, Bizzi A, et al. Fluorodeoxyglucose Positron Emission Tomography (FDG-PET) Correlation of Histopathology and MRI in Prion disease. *Alzheimer Dis Assoc Disord*. 2017;31:1–7. DOI:0.1097/WAD.000000000000188.
 8. Cohen O, Chapman J, Korczyn A, Nitsan Z, Appel S, Kahana E, et al. Disease duration in E200K familial Creutzfeldt-Jakob disease is correlated with clinical, radiological and laboratory variables. *J Neural Transm (Vienna)*. 2019;126:607–11, <http://dx.doi.org/10.1007/s00702-018-1958-1>.
 9. Fullbright R, Hoffman C, Lee H, Pozamantir A, Chapman J, Prohovnik J. MR imaging of familial Creutzfeldt-Jakob disease: a blinded and controlled study. *AJNR Am J Neuroradiol*. 2008;29:1638–43, <http://dx.doi.org/10.3174/ajnr.A1217>.
 10. Appel S, Chapman J, Prohovnik J, Hoffman C, Cohen O, Blatt I. The EEG in E200K familial CJD: relation to MRI patterns. *J Neurol*. 2012;259:491–6, <http://dx.doi.org/10.1007/s00415-011-6208-5>.
 11. Renard D, Castelnovo G, Collombier L, Thouvenot E, Boudousq V. FDG-PET in Creutzfeldt-Jakob disease: analysis of clinical-PET correlation. *Prion*. 2017;11:440–53, <http://dx.doi.org/10.1080/19336896.2017.1387348>.
- A. Sánchez-Soblechero^{a,*}, A. Lozano Ros^a,
A. Gómez Roldós^a, G. Montoya-Aguirre^b
y A. Massot-Tarrús^a
- ^a *Servicio de Neurología, Hospital General Universitario Gregorio Marañón, Madrid, España*
^b *Servicio de Neurofisiología Clínica, Hospital General Universitario Gregorio Marañón, Madrid, España*
- * Autor para correspondencia.
Correo electrónico: antonio.sanchez.s@hotmail.com
(A. Sánchez-Soblechero).
- <https://doi.org/10.1016/j.nrl.2020.07.016>
0213-4853/
© 2020 Sociedad Española de Neurología. Publicado por Elsevier España, S.L.U. Este es un artículo Open Access bajo la licencia CC BY-NC-ND (<http://creativecommons.org/licenses/by-nc-nd/4.0/>).