

Miositis focal de tríceps sural bilateral post-síndrome de cola de caballo



Bilateral triceps surae muscle focal myositis after a cauda equina syndrome

casos de miositis focal asociada a lesión nerviosa se ha ensayado el tratamiento con corticoides, normalmente a dosis bajas y durante períodos cortos⁹. Aunque la respuesta es variable¹¹, pueden inducir la remisión clínica y una mejoría de los hallazgos en neuroimagen¹⁰.

Introducción

Se conocen casos de hipertrofia muscular neurogénica en relación con radiculopatías crónicas^{1–4}, la gran mayoría con afectación de gemelos y/o sóleo en el contexto de una radiculopatía S1 ipsilateral^{1,3,5}. La etiopatogenia se desconoce^{3,4}. En una minoría de pacientes con hipertrofia muscular neurogénica se han encontrado hallazgos inflamatorios en la anatomía patológica^{1,2,4–11}, de etiología a su vez incierta. Hablamos entonces de una miositis focal de origen neurógeno^{1,4,5}, un cuadro infrecuente que se presenta como un aumento de volumen en la región del músculo inflamado y, con frecuencia, dolor muscular¹. El diagnóstico se basa en los datos clínicos y en los resultados de las pruebas complementarias: elevación moderada de la CPK en suero, electromiografía con actividad denervativa aguda en los grupos musculares inervados por un nervio o raíz sobreañadida a un patrón denervativo crónico, hallazgos sugestivos de inflamación en la resonancia magnética y constatación de los cambios inflamatorios en la anatomía patológica¹. En los

Caso clínico

Mujer de 35 años que sufrió en 2016 un síndrome de cola de caballo secundario a una hernia discal L4-L5 con compresión de raíces L4, L5 y S1 de manera bilateral, por el que fue intervenida de urgencia. Tras un período inicial en el que se produjo una atrofia muscular de ambos gemelos, la paciente recuperó progresivamente la masa muscular de ambas piernas, aunque notando siempre una mayor atrofia muscular residual en la derecha. Aproximadamente un año después, comenzó a percibir un aumento progresivo del volumen de ambas pantorrillas con dolor en ambos gemelos, motivo por el que consulta. A la exploración destacaba una hipertrofia gemelar bilateral de predominio derecho (fig. 1), con importante tensión a la palpación, debilidad para la flexión de los dedos del pie derecho, contractura muscular dolorosa en pantorrilla derecha a la flexión plantar del pie derecho e imposibilidad para la marcha de puntillas. La fuerza por grupos musculares era por lo demás normal, V/V en la escala MRC. Los reflejos aquileos estaban abolidos de forma bilateral, siendo el resto de reflejos osteotendinosos normales (3/5 simétricos). En el análisis de sangre destacaba una CPK 514U/L, con

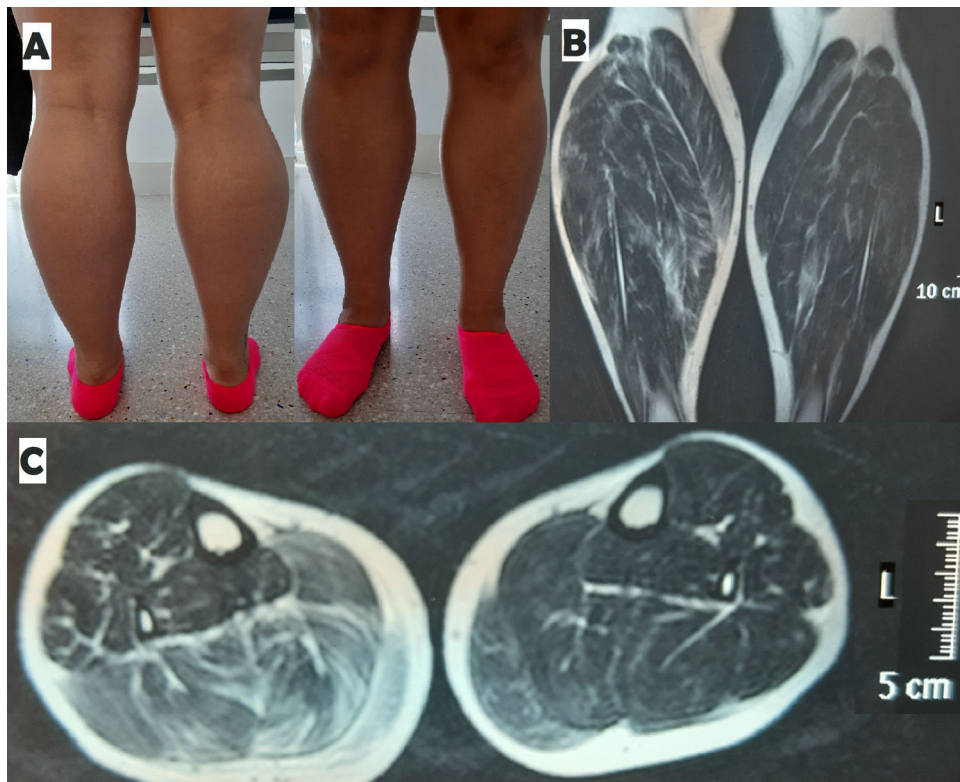

Figura 1 Visión posterior y anterior de las piernas de la paciente (A). Resonancia magnética de piernas T2 coronal (B) y axial (C), en la que se observa hipertrofia bilateral de tríceps sural de predominio derecho con aumento de señal en gastrocnemio derecho.

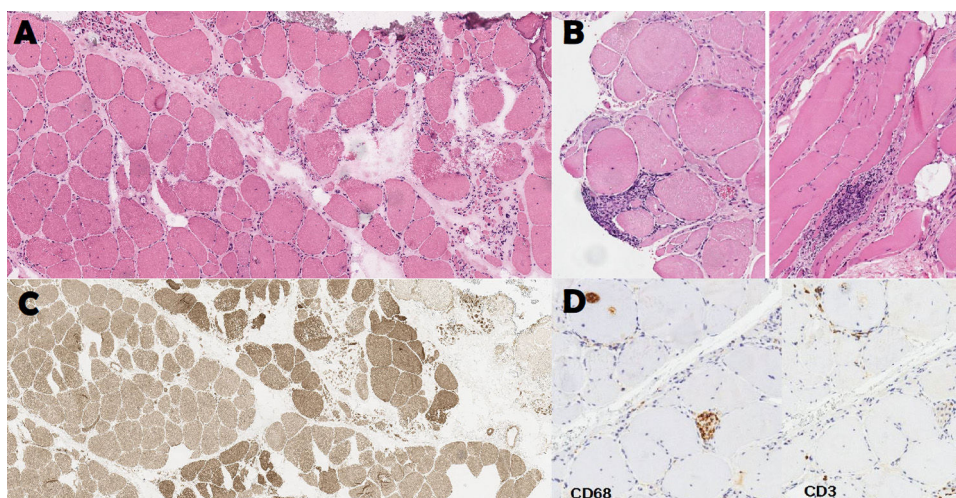


Figura 2 Anatomía patológica de biopsia gemelar derecha. A: Patrón de atrofia por denervación. Atrofia en grupos. HE 9x; B: Focos endomisiales de infiltrado inflamatorio HE 10x; C: Reagrupamiento de tipos ATPasa 9.4 6x; D: Macrófagos endomisiales y en el interior de fibras. Linfocitos CD3 en endomisio y rodeando fibras. IHQ CD68 y CD3 10x.

PCR y VSG normales. El perfil analítico de miositis autoinmunes fue negativo y el electroneuromiograma mostró fibrilaciones y fasciculaciones tanto en gemelos como en tibial anterior de manera bilateral con predominio derecho. La resonancia magnética muscular de ambas piernas mostró una hipertrofia del tríceps sural bilateral en comparación con el resto de la musculatura. La hipertrofia fue mayor en la pierna derecha, que además mostró un aumento de señal en la secuencia T2 sugestiva de edema intramuscular difuso (fig. 1). La biopsia muscular del gemelo derecho objetivó pequeños focos inflamatorios endomisiales a expensas de linfocitos CD3+ y macrófagos compatibles con la sospecha diagnóstica de miositis focal (fig. 2). Tras un mes de tratamiento con prednisona oral 15 mg/día y 2 meses a días alternos, la paciente refirió mejoría del dolor a la deambulación y se constató una disminución de volumen del gemelo izquierdo con menor tensión a la palpación de ambos gemelos. La CPK disminuyó hasta 256 U/L.

Discusión

Presentamos el primer caso publicado de miositis focal denervativa bilateral. La ausencia de clínica sistémica o afectación de cualquier otro grupo muscular, junto con el antecedente de un síndrome de cola de caballo, hace muy poco probable la existencia de un cuadro sistémico subyacente y orienta a sendos procesos de miositis focal neurógena concomitantes en una misma paciente. Aunque la resonancia no mostró edema intramuscular en tríceps sural izquierdo y la biopsia fue contralateral, la paciente presentaba una clínica bilateral y respondió a corticoides de manera más marcada en el lado izquierdo. La aparición bilateral y circunscrita a tríceps surales de un proceso tan infrecuente, en una paciente con lesión de varias raíces nerviosas, indica que determinadas personas y estos músculos podrían tener una especial predisposición para desarrollarlo. Como en algunos casos previos la paciente respondió al tra-

tamiento corticoideo, lográndose una mejoría del dolor y de la tensión muscular, con disminución de los niveles de CPK.

Conflicto de intereses

Ninguno de los autores tiene ningún conflicto de intereses en relación con esta publicación.

Bibliografía

1. Lunde HM, Skeie GO, Bertelsen AK, Karlsen B, Miletic H, Lindal S, et al. Focal myositis-A neurogenic phenomenon? *Neuromuscul Disord.* 2012;22:350–4.
2. Streichenberger N, Meyronet D, Fiere V, Pellissier JF, Petiot P. Focal myositis associated with S-1 radiculopathy: Report of two cases. *Muscle Nerve.* 2004;29:443–6.
3. García-Atienza EM, Sánchez-Tejero EA, Godes-Medrano B, Agudo-Mena JL, Campos-García J, López-Torres López J. Hipertrofia muscular neurogénica. *Rev Neurol.* 2016;62:428–9.
4. Gross R, Degive C, Dernis E, Plat M, Dubourg O, Puéchal X. Focal myositis of the calf following S1 radiculopathy. *Semin Arthritis Rheum.* 2008;38:20–7.
5. Zamora C, Tomás X, Milisenda JC. Miositis focal secundaria a radiculopatía. *Med Clin.* 2017;149:371–2.
6. Krendel DA, Hedaya EV, Gottlieb AJ. Calf enlargement, S1 radiculopathy, and focal myositis. *Muscle Nerve.* 1992;15:517–8.
7. Gobbe R, Schoen SW, Schroder JM, Vorwerk D, Schwarz M. S-1 radiculopathy as a possible predisposing factor in focal myositis with unilateral hypertrophy of the calf muscles. *J Neurol Sci.* 1999;170:64–8.
8. Khan SY, Hilton-Jones D, Rigby SP. A swollen calf. *Lancet.* 2005;365:1662.
9. Prutki M, Potocki K, Stern-Padovan R, Seiwert S, Laktasic-Zerjavic N, Habek M. Unilateral muscle hypertrophy and focal myositis following S1 radiculopathy. *J Musculoskelet Neuronal Interact.* 2013;13:259–61.
10. Hemmi S, Shirakawa S, Kurokawa K, Sunada Y. Unilateral calf hypertrophy and focal myositis induced by S1 radiculo-

pathy: Dramatic response to steroid treatment. *BMJ Case Rep.* 2013;2013, bcr2013200870.

11. Daniel A, Eugénio G, Silva J, da Silva J. Unilateral calf hypertrophy and radiculopathy: An unusual association. *BMJ Case Rep.* 2016;2016, bcr2016217744.

G.R. González Toledo^{a,*}, H. Pérez Pérez^a, L. Brage Martín^b y V. Castro López-Tarruella^c

^a Servicio de Neurología, Hospital Universitario de Canarias, Tenerife, España

^b Servicio de Neurocirugía, Hospital Universitario de Canarias, Tenerife, España

^c Servicio de Anatomía Patológica, Hospital Universitario Nuestra Señora de la Candelaria, Tenerife, España

* Autor para correspondencia.

Correo electrónico: ggontol@gobiernodecanarias.org (G.R. González Toledo).

<https://doi.org/10.1016/j.nrl.2020.11.005>
0213-4853/

© 2020 Sociedad Española de Neurología. Publicado por Elsevier España, S.L.U. Este es un artículo Open Access bajo la licencia CC BY-NC-ND (<http://creativecommons.org/licenses/by-nc-nd/4.0/>).

The diagnosis process of Collet-Sicard syndrome caused by skull base fracture: A case report



El proceso de diagnóstico del síndrome de Collet-Sicard por fractura de la base del cráneo: reporte de un caso

Sr. Editor:

Collet-Sicard syndrome caused by trauma is rare.¹ Vocal cord paralysis (VCP), difficulty swallowing, loss of taste in the posterior third of the tongue, tongue muscle and sternocleidomastoid muscle atrophy and paralysis are the typical clinical manifestations.² The patient complains to the doctor only about hoarseness and difficulty swallowing. They will ignore the change in taste and muscle. So some doctors misdiagnose it as simple VCP.

The female patient is 35 years old. The patient was unconscious when she fell from a height of 9 meters on June 24, 2020. The Glasgow Coma Scale score was 8/15 (E2, V1, M5). Computed tomography (CT) showed that occipital fractures on both sides and fractures of left transverse process of atlas. She underwent tracheal intubation twice because she removed the tube by herself. Her consciousness was clear and removed the tube on June 26. She was dysphonic, difficulty swallowing and given a nasogastric tube after swallowing assessment. Neurotrophic therapy was applied when the damage of laryngeal nerve was considered. She accepted swallowing rehabilitation and acupuncture treatment. The electronic fiber laryngoscope (EFL) showed complete bilateral vocal cord paralysis on July 23 (Fig. 1A). The hoarseness of the patient began to improve significantly on July 29. We found the tongue of patient was tilted to the left and the posterior third of the tongue had decreased taste on July 30. The EFL indicated that the right vocal cord was normal, and the left vocal cord was still completely paralyzed on August 21 (Fig. 1B). The patient passed the swallowing assessment successfully and the nasogastric tube was removed on August 28. One month later, the patient still had a hoarse voice, decreased taste, and a crooked tongue. The difficulty swallowing was disappeared. The EFL still showed complete paralysis of the left vocal cord (Fig. 1C).

The most common cause of Collet-Sicard syndrome is tumor metastasis of skull base, followed by vascular disease and trauma.³ Collet-Sicard syndrome caused by skull base fracture had only been reported 8 times in English literature. The cranial nerves IX–XII near the jugular foramen are damaged when the skull base fractured.³ Some scholars speculated that the pathogenesis was nerve edema or bone fragments directly compressing the nerve.^{4,5} Since hoarseness and difficulty swallowing are the main symptoms, it is easy for doctors to misdiagnose it as simple VCP. Symptoms of VCP are hoarseness, difficulty swallowing and difficulty breathing.⁶ Both tracheal intubation and trauma can cause VCP. Arytenoid dislocation or recurrent laryngeal nerve damage is the main cause of VCP after tracheal intubation.⁷ EFL can be used to observe arytenoid cartilage to determine whether it is dislocated. In this case, the patient received tracheal intubations twice in a coma. So the tracheal intubation was first considered as the cause of VCP. The anesthesiologist reported that the tracheal intubations went smoothly. The EFL did not indicate arytenoid dislocation. Therefore, the anesthesiologist disagreed with the speculation that tracheal intubation caused VCP. Trauma can also lead to VCP. CT showed the left transverse process of atlas was fractured (Fig. 1D). But the transverse and longitudinal diameters of the atlas are large, the atlas fractures rarely cause VCP. VCP is possible exist when the atlas has a Jefferson fracture.^{8,9} In this case, the degree of atlas fractures was mild. So it was not the responsible of this disease. We were confused until we discovered the tongue of patient was tilted to the left (Fig. 1G). And then, we tested the patient's sense of taste. The patient told us that she lost the taste in the posterior third of the tongue. It was a typical clinical manifestation of cranial nerve IX injury. Both cranial nerve IX and X are damaged at the same time, there will be hoarseness and difficulty swallowing. Cranial nerve XII injury will cause atrophy of the ipsilateral tongue muscles, and the tongue will be deflected to the affected side. There was no clinical manifestation of cranial nerve XI damage in this patient. We suspected that the cranial nerve XI damage might be mild, or the course of the disease might be short and had not been manifest. CT indicated that bilateral skull base fractures (Fig. 1E and F). Collet-Sicard syndrome was diagnosed successfully.

In conclusion, when patients with head trauma have hoarseness and difficulty swallowing, CT examination of the skull base must be performed. The doctor must check the