

Colella et al. describen en su artículo un caso de parálisis de Bell de características similares al que presentamos, tras la vacunación con Pfizer<sup>9</sup>.

Es por ello que nosotros creemos que sería recomendable que, al igual que en el artículo antes mencionado, las autoridades sanitarias extremaran la vigilancia en los casos en que se detectara parálisis de Bell tras la administración de vacunas con mecanismo de acción ARNm.

## Bibliografía

1. Picazo JJ. Vacuna frente al COVID-19. Versión 4.4. Madrid: Sociedad Española de Quimioterapia: infección y vacunas; 2021. p. 2–25 [Consultado 2 Mar 2021]. Disponible en: <https://seq.es/wp-content/uploads/2021/04/vacunas-covid-4.4.pdf>.
2. Cirillo N. Reported orofacial adverse effects of COVID-19 vaccines: The knowns and the unknowns. *J Oral Pathol Med.* 2021;2021, <http://dx.doi.org/10.1111/jop.13165>.
3. Edwards KM, Orenstein WA. Coronavirus disease 2019 (COVID-19): Vaccines to prevent SARS-CoV-2 infection. Waltham (MA): UpToDate. 2020.
4. Polack FP, Thomas SJ, Kitchin N, Absalon J, Gurtman A, Lockhart S, et al. Safety and efficacy of the BNT162b2 mRNA Covid-19 vaccine. *N Engl J Med.* 2020;383:2603–15.
5. Hernández S, López Lizano G. Parálisis de Bell: diagnóstico y tratamiento. *Ciencia y Salud.* 2021;5:88–94.
6. Consejo Interterritorial, Sistema Nacional de Salud. COMIR-NATY (Vacuna COVID-19 ARNm, Pfizer-BioNTech). [Consultado

2 Mar 2021]. Disponible en: [https://www.mscbs.gob.es/profesionales/saludPublica/prevPromocion/vacunaciones/covid19/docs/Guia\\_Tecnica\\_COMIRNATY.pdf](https://www.mscbs.gob.es/profesionales/saludPublica/prevPromocion/vacunaciones/covid19/docs/Guia_Tecnica_COMIRNATY.pdf).

7. Rozman C, Cardellach F, Farreras Rozman. *Medicina Interna.* 19.<sup>a</sup> ed. Barcelona: Elsevier; 2020. p. 1473–4.
8. Baugh RF, Basura GJ, Ishii LE, Schwartz SR, Drumheller CM, Burkholder R, et al. Clinical practice guideline: Bell's palsy. *Otolaryngol Head Neck Surg.* 2013;149(3 Suppl):S1–27.
9. Colella G, Orlandi M, Cirillo N. Bell's palsy following COVID-19 vaccination. *J Neurol [Internet].* 2021:1–3.

G. Gómez de Terreros Caro<sup>a</sup>, S. Gil Díaz<sup>b,\*</sup>, M. Pérez Alé<sup>b</sup> y M.L. Martínez Gimeno<sup>c</sup>

<sup>a</sup> Servicio de Sanidad y Enfermería, Base Naval de Rota, Rota, Cádiz, España

<sup>b</sup> Jefatura de Apoyo Sanitario de la Bahía de Cádiz, Rota, Cádiz, España

<sup>c</sup> Fundación San Juan de Dios, Centro Universitario de Ciencias de la Salud San Rafael-Nebrija, Madrid, España

\* Autor para correspondencia.

Correo electrónico: [sgildia@mde.es](mailto:sgildia@mde.es) (S. Gil Díaz).

<https://doi.org/10.1016/j.nrl.2021.04.004>

0213-4853/

© 2021 Sociedad Española de Neurología. Publicado por Elsevier España, S.L.U. Este es un artículo Open Access bajo la licencia CC BY-NC-ND (<http://creativecommons.org/licenses/by-nc-nd/4.0/>).

## Síndrome de Parsonage-Turner postinfección por SARS-CoV-2: a propósito de un caso



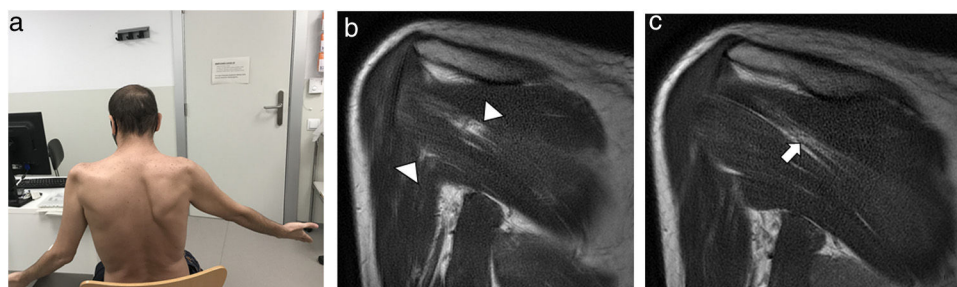
### Parsonage-Turner syndrome post-infection by SARS-CoV-2: A case report

Sr. Editor:

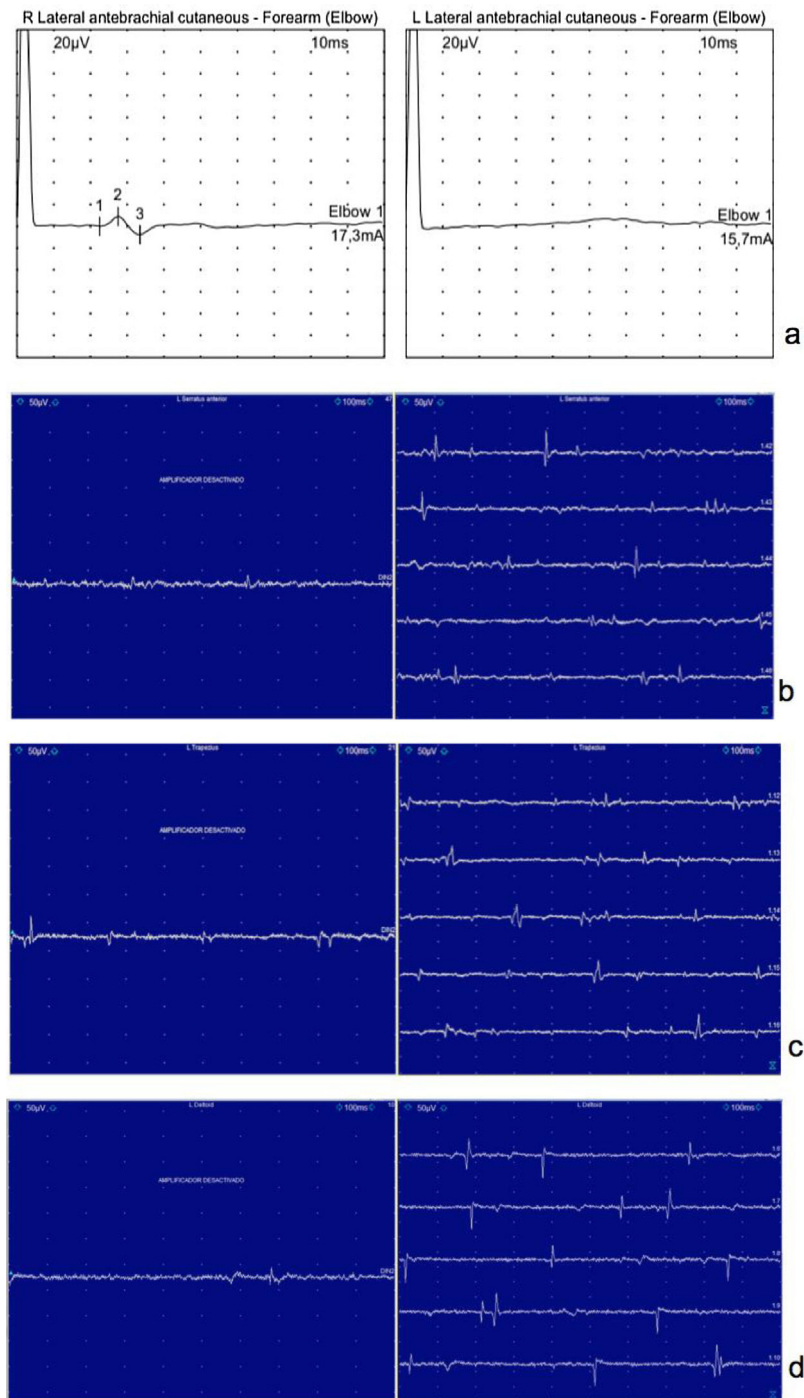
El síndrome de Parsonage-Turner (SPT) o neuritis braquial aguda es una causa infrecuente de afectación neuromuscular del hombro, caracterizada por dolor intenso de comienzo

brusco, que posteriormente se acompaña de debilidad y atrofia muscular<sup>1-3</sup>. Su etiología es muy heterogénea; se cree que la respuesta mediada por mecanismos autoinmunes contra el plexo braquial es fundamental en su etiopatogenia<sup>4</sup>. Si bien se han descrito infecciones víricas que preceden a la aparición de la neuritis braquial, actualmente no se han publicado en la literatura científica casos de SPT asociados a infección previa por SARS-CoV-2 (en inglés, *severe acute respiratory syndrome coronavirus 2*) que esté en nuestro conocimiento.

Describimos el caso de un varón de 38 años que desarrolló SPT después de una neumonía grave bilateral por SARS-CoV-2 que requirió ingreso en la Unidad de Cuidados



**Figura 1** a) Paciente con escápula alada derecha y limitación del balance articular de ambos hombros. b) Imágenes de RM de hombro, secuencia T1. Edema muscular de los vientres musculares del infraespinoso y redondo mayor derecho. c) Infiltración grasa del vientre muscular del infraespinoso derecho.



**Figura 2** a) Respuesta no evocable en el nervio cutáneo antebraquial lateral izquierdo, presente en el lado derecho. b) Actividad espontánea en el músculo serrato anterior izquierdo. c) Actividad espontánea en el músculo trapecio izquierdo. d) Actividad espontánea en el músculo deltoides izquierdo.

Intensivos, recibiendo tratamiento con hidroxiclороquina, lopinavir/ritonavir, interferón-beta, corticoides y ventilación mecánica invasiva. Necesitó sedación profunda varios días, así como tandas de decúbito prono en 2 ocasiones. Como complicación que se debe destacar, presentó shock séptico secundario a pancreatitis isquémica por SARS-CoV-2, confirmado por anatomía patológica, requiriendo cirugía e ileostomía de descarga.

Durante su visita al Servicio de Rehabilitación, al cual fue derivado para su recuperación funcional, refería dolor continuo, progresivo, acompañado de sensación de quemazón y hormigueo, de 5 días de evolución en ambos hombros, interfería con el descanso nocturno cediendo parcialmente con analgesia convencional. Posteriormente, presentó debilidad muscular progresiva en ambos hombros, limitando la realización de actividades de la vida diaria.

En la exploración se evidenció atrofia bilateral de la musculatura en deltoides, supraespinoso e infraespinoso, una escápula alada derecha, así como hipoestesia en la región deltoidea (fig. 1a). El estudio electrofisiológico evidenció una plexopatía braquial izquierda, afectación predominante del segmento proximal al tronco superior y distal a la raíz C5 y ausencia de la respuesta sensitiva a nivel del nervio cutáneo antebraquial lateral, con signos de pérdida axonal motora aguda en los músculos trapecio, deltoides y serrato anterior (fig. 2). Una resonancia magnética (RM) mostró edema muscular en vientres musculares del músculo infraespinoso de ambos hombros y tendinosis de ambos supraespinosos (fig. 1b y c).

Ante estos hallazgos, el paciente fue diagnosticado de SPT. Recibió tratamiento con antiinflamatorios no esteroideos en combinación con opioides de acción prolongada y prednisona. Inició tratamiento rehabilitador dirigido a mejorar el balance muscular y el control del dolor.

El SPT es una entidad cuya etiología exacta se desconoce<sup>1</sup>, afecta más a varones<sup>1-3</sup>, puede estar asociado a infecciones víricas, mecanismos autoinmunes, inmunización, microtraumatismos o intervenciones quirúrgicas<sup>2</sup>. Se ha descrito que un 25% de los pacientes pueden presentar los síntomas precedidos por una infección viral sistémica<sup>5,6</sup> y en casi un tercio de los pacientes estos se presentan en forma bilateral y simétrica.

Fisiopatológicamente, se destaca cómo los linfocitos sensibilizados tienen una especial afinidad hacia los nervios del plexo braquial, produciendo edema perineural similar al que aparece en la urticaria<sup>4</sup>. Nuestra principal hipótesis es que la infección por SARS-CoV-2 podría desencadenar una reacción inmunomediada a nivel del plexo braquial. La etiología traumática como causa del cuadro se podría descartar razonablemente, ya que el paciente estuvo solo en 2 ocasiones en decúbito prono sin presentar dolor ni limitación de la movilidad de los hombros durante su ingreso. En la literatura se ha descrito ampliamente la aparición de síntomas y enfermedades neurológicas en pacientes con infección por SARS-CoV-2 durante la pandemia de COVID-19, entre estos destacan la enfermedad cerebrovascular isquémica<sup>7,8</sup>, polineuropatías e incluso encefalomiелitis necrosante atribuida a un efecto neuroinvasivo de un paciente con SARS-CoV-2<sup>7,8</sup>.

La sospecha diagnóstica de SPT se establece a través de la clínica referida por el paciente, apoyada por el estudio electrofisiológico que, además de permitir una mejor identificación de la patología, ayuda a descartar otras posibles causas del cuadro y determinar la severidad de este<sup>9-11</sup>. La RM ha demostrado ser útil en el diagnóstico, siendo característico el patrón de edema neurogénico muscular seguido de atrofia en músculos supraespinoso, infraespinoso y deltoides, así como infiltración grasa<sup>1,12</sup>. Todos estos hallazgos se han podido identificar en nuestro caso clínico.

No hay tratamiento específico actualmente para este síndrome, los antiinflamatorios no esteroideos no suelen ser suficientes en la fase aguda, siendo necesaria la utilización de opioides. Algunos estudios utilizan la gabapentina como neuromodulador<sup>13</sup>. La rehabilitación es fundamental para mejorar la movilidad articular y la fuerza, y ayudar en el control del dolor. El pronóstico es variable teniendo en cuenta la intensidad del dolor, la extensión de la afectación

plexular y si la enfermedad es bilateral, siendo todos ellos predictores de recuperación<sup>14</sup>.

## Financiación

Los autores declaran no haber recibido financiación para la realización de este trabajo.

## Conflicto de intereses

Ninguno.

## Agradecimientos

Agradecimiento especial al Dr. Alejandro Congo, radiólogo de la Unidad de Radiología Musculo-esquelética por facilitarnos las imágenes.

## Bibliografía

1. Helms CA, Martinez S, Speer KP. Acute brachial neuritis (Parsonage-Turner syndrome): MR imaging appearance—report of three cases. *Radiology*. 1998;207:255–9, <http://dx.doi.org/10.1148/radiology.207.1.9530324>. PMID: 9530324.
2. Parsonage MJ, Turner JW. Neuralgic amyotrophy; the shoulder-girdle syndrome. *Lancet*. 1948;1:973–8, [http://dx.doi.org/10.1016/s0140-6736\(48\)90611-4](http://dx.doi.org/10.1016/s0140-6736(48)90611-4). PMID: 18866299.
3. Raba Oruña S, Pérez Martín A, López Lanza JR, Guijarro Bezañilla M, Echave Ceballos P, López Vidras R, et al. Síndrome de Parsonage-Turner: raro pero existe. *Dialnet*. 2005;78:664–5.
4. Briceño Procopio F, Rodríguez Montero SA. Síndrome de Parsonage-Turner. Revisión bibliográfica. *Semin Fund Esp Reumatol*. 2010;11:144–51, <http://dx.doi.org/10.1016/j.semreu.2010.05.002>.
5. Tsairis P, Dyck PJ, Mulder DW. Natural history of brachial plexus neuropathy. Report on 99 patients. *Arch Neurol*. 1972;27:109–17, <http://dx.doi.org/10.1001/archneur.1972.00490140013004>. PMID: 4339239.
6. Bardos V, Somodská V. Epidemiologic study of a brachial plexus neuritis outbreak in northeast Czechoslovakia. *World Neurol*. 1961;2:973–9. PMID: 13864958.
7. Wu Y, Xu X, Chen Z, Duan J, Hashimoto K, Yang L, et al. Nervous system involvement after infection with COVID-19 and other coronaviruses. *Brain Behav Immun*. 2020;87:18–22, <http://dx.doi.org/10.1016/j.bbi.2020.03.031>. Epub 2020 Mar 30. PMID: 32240762; PMCID: PMC7146689.
8. Shimabukuro-Vornhagen A, Gödel P, Subklewe M, Stemmler HJ, Schlößer HA, Schlaak M, et al. Cytokine release syndrome. *J Immunother Cancer*. 2018;6:56, <http://dx.doi.org/10.1186/s40425-018-0343-9>. PMID: 29907163; PMCID: PMC6003181.
9. Beghi E, Kurland LT, Mulder DW, Nicolosi A. Brachial plexus neuropathy in the population of Rochester, Minnesota, 1970-1981. *Ann Neurol*. 1985;18:320–3, <http://dx.doi.org/10.1002/ana.410180308>. PMID: 2996415.

10. Kolev I. Parsonage-Turner syndrome. En: Brice A, editor. Orphanet Encyclopedia. July 2004 [consultado Ene 2010]. Disponible en: <http://www.orpha.net/data/patho/GB/uk-Turner.pdf>.
11. Preston D, Shapiro B. Electromyography and Neuromuscular Disorders: Clinical Electrophysiologic Correlations. 2. Elsevier; 2005.
12. Gaskin CM, Helms CA. Parsonage-Turner syndrome: MR imaging findings and clinical information of 27 patients. *Radiology*. 2006;240:501–7, <http://dx.doi.org/10.1148/radiol.2402050405>. PMID: 16864674.
13. Sahin E, Senocak O, Bacakoğlu AK, Oztura I, Gözüüm M, Peker O. Rotator manşet yırtığı olan bir olguda omuz ağrısının ana nedeni: Nöraljik amiyotrofi [Neuralgic amyotrophy as the primary cause of shoulder pain in a patient with rotator cuff tear]. *Acta Orthop Traumatol Turc*. 2009;43:190–2, <http://dx.doi.org/10.3944/AOTT.2009.190>. PMID: 19448361.
14. Muse RL, Contreras OO. Síndrome de Parsonage-Turner o neuritis braquial: a propósito de dos casos clínicos. *Rev Chil Radiol*. 2003;9:137–9, <http://dx.doi.org/10.4067/s0717-93082003000300005>.

M. Alvarado<sup>a,\*</sup>, Y. Lin-Miao<sup>b</sup>  
y M. Carrillo-Arolas<sup>a</sup>

<sup>a</sup> Servicio de Medicina Física y Rehabilitación, Hospital Universitario Mútua de Terrassa, Terrassa, Barcelona, España

<sup>b</sup> Servicio de Neurología, Hospital Universitario Mútua de Terrassa, Terrassa, Barcelona, España

\* Autor para correspondencia.

Correo electrónico: [malvarado@mutuaterrassa.cat](mailto:malvarado@mutuaterrassa.cat) (M. Alvarado).

<https://doi.org/10.1016/j.nrl.2021.04.008>  
0213-4853/

© 2021 Sociedad Española de Neurología. Publicado por Elsevier España, S.L.U. Este es un artículo Open Access bajo la licencia CC BY-NC-ND (<http://creativecommons.org/licenses/by-nc-nd/4.0/>).

## Neuralgia amiotrófica secundaria a vacuna contra COVID-19 Vaxzevria (AstraZeneca)



### Amyotrophic neuralgia secondary to Vaxzevria (AstraZeneca) COVID-19 vaccine

Sr. Editor:

En 1948 Parsonage et al. publicaron la primera serie de 136 pacientes de un síndrome clínico que denominaron neuralgia amiotrófica. El cuadro típico se caracteriza por la aparición del dolor en hombro de inicio subagudo, con posterior aparición de debilidad y amiotrofia días después, debido a una plexopatía braquial<sup>1</sup>. En un 50% de los casos se han encontrado diferentes factores predisponentes como infecciones, ejercicio intenso, cirugías, puerperio y diferentes tipos de vacunas<sup>2,3</sup>. Actualmente no se han descrito casos con relación a la vacunación contra el virus COVID-19 tras vacuna tipo Vaxzevria.

Se presenta el caso de un varón de 38 años, como único antecedente enfermedad celiaquía. Tras recibir vacuna contra COVID-19 de tipo Vaxzevria cuatro días antes, inicia dolor intenso de inicio agudo en hombro izquierdo irradiado a región escapular y brazo, persistente en reposo que empeoraba con los movimientos. La exploración no detectó déficit motor ni sensitivo salvo impotencia funcional por dolor, no reflejos de estiramiento muscular conservados. Se realizó un estudio neurofisiológico en el que se observó en extremidad superior izquierda una disminución en la amplitud de los potenciales de acción en los nervios axilar, musculocutáneo, mediano y radial. En el estudio electromiográfico se observó fibrilaciones y ondas positivas en músculo extensor común de los dedos, abductor del 5º dedo, primer interóseo dorsal y abductor corto del pulgar. En una resonancia de hombro se observó una leve tendinopatía subacromial

izquierda, la resonancia cervical fue normal. Se diagnosticó de neuralgia amiotrófica con afectación de los tres troncos del plexo izquierdo y se inició tratamiento con metilprednisolona 500 mg intravenoso una dosis y pauta de prednisona 60 mg/día durante 10 días con reducción posterior de 10 mg cada tres días hasta suspender. Se observó mejoría del dolor, con desaparición de los síntomas a las dos semanas. Unos 40 días después de la vacuna realiza por primera vez actividad deportiva, refiriendo disnea significativa con el esfuerzo. En la tomografía de tórax se observó una parálisis diafragmática izquierda con pequeña atelectasia pulmonar basal izquierda. Se consultó con el Servicio de Neumología, pautándose presión positiva continua de la vía aérea (CPAP) nocturna.

La incidencia de neuralgia amiotrófica se estima en 1,64 casos cada 100.000 habitantes<sup>4</sup>. Se trata de una patología de origen desconocido, en el que se produce una agresión inmunomediada del plexo braquial, probablemente facilitada por la disrupción de la barrera hemato-nerviosa a nivel local debido a la compresión y estiramiento del plexo<sup>2</sup>. Un evento asociado a esta patología que podría poner en marcha la respuesta proinflamatoria son las vacunas<sup>4</sup>. Se ha descrito un caso de neuralgia amiotrófica tras la administración de la vacuna contra COVID-19 tipo BNT162b2 (Pfizer)<sup>5</sup>. En nuestro caso se trató de vacuna tipo Vaxzevria (AstraZeneca). Otro factor asociado a esta patología es la infección por COVID-19, habiéndose descrito varios casos<sup>6–9</sup>.

La presentación a nivel braquial fue leve, ya que los hallazgos clínicos fundamentalmente fueron dolor en impotencia funcional. Sin embargo, la afectación del plexo se pudo confirmar a nivel electrofisiológico. Posteriormente se observó una afectación unilateral a nivel del nervio frénico. La afectación a este nivel se ha observado en torno al 7,6% de los pacientes con neuralgia amiotrófica<sup>10</sup>. Puede presentarse de forma uni o bilateral, con predominancia variable según la serie<sup>10–12</sup>. Los síntomas más frecuentes son la disnea con el esfuerzo, trastornos del sueño y ortopnea. El retraso en el diagnóstico se demora de media unas 20 semanas, por